pubvet
MEDICINA VETERINÁRIA E ZOOTECNIA
ISSN 1982-1263
https://doi.org/10.31533/pubvet.v20n102011

Maus tratos em sapo-cururu fêmea *(Rhinella icterica):* relato de caso

Daniela Bellin[1], Pâmela Stieven Chaves[1], Amanda Pietchmann Scaravonatto[1], Laura Scorsatto Rebello[1], Ana Luiza Piva[1], Michelli Westphal de Ataide[2]

[1]Discente na Universidade de Passo Fundo, Passo Fundo, RS, Brasil.
[2]Doutora, Especialista em Cirurgia Veterinárias, Save Clínica Especialidades, Brasil.
**Autor para correspondencia, e-mail: vetdanielabellin@gmail.com*

Resumo. Este relato descreve os achados clínicos, o tratamento cirúrgico e a evolução de uma fêmea de sapo-cururu (*Rhinella icterica*) atendida com a boca selada por adesivo à base de cianoacrilato. Ao exame clínico, o animal apresentava letargia e desidratação. Após a remoção do adesivo, foram observados hematomas e lesões na cavidade oral. Durante a gastrotomia, foi removido um maço de cabelos envolvido por uma fita vermelha que obstruía a região antropilórica. Apesar do tratamento cirúrgico e dos cuidados de suporte, o animal morreu no período pós-operatório. Em conjunto, os achados clínicos e cirúrgicos foram considerados compatíveis com maus-tratos. O caso ressalta a importância de documentar esses achados e de comunicar formalmente a suspeita às autoridades competentes para subsidiar a apuração dos fatos.

Palavras-chave: Anfíbio, anuro, maus-tratos, medicina de anfíbios.

Mistreatment of a female cane toad (Rhinella icterica): case report

Abstract. This case report describes the clinical findings, surgical treatment, and clinical course of a female yellow cururu toad (*Rhinella icterica*) presented with its mouth sealed with a cyanoacrylate-based adhesive. On clinical examination, the animal was lethargic and dehydrated. After the adhesive was removed, hematomas and lesions were observed in the oral cavity. During gastrotomy, a clump of hair wrapped in red ribbon was removed from the antropyloric region, where it had caused an obstruction. Despite surgical treatment and supportive care, the animal died during the postoperative period. Taken together, the clinical and surgical findings were consistent with animal mistreatment. This case highlights the importance of documenting these findings and formally reporting suspected mistreatment to the competent authorities to support their investigation.

Keywords: Amphibian, anuran, animal cruelty, amphibian medicine.

Introdução

Segundo o art. 2º, inciso II, da Resolução CFMV nº 1.236/2018, configuram maus-tratos as ações ou omissões que causem dor ou sofrimento desnecessário aos animais, de forma direta ou indireta, intencionalmente ou por negligência, imperícia ou imprudência (CFMV, 2018). A Constituição Federal determina a proteção da fauna e veda práticas que submetam os animais à crueldade (BRASIL, 1988, ART. 225, § 1º, INCISO VII). A Lei de Crimes Ambientais tipifica como crime praticar abuso ou maus-tratos, ferir ou mutilar animais silvestres, domésticos ou domesticados, nativos ou exóticos (BRASIL, 1998, art. 32). No Rio Grande do Sul, a Lei Estadual nº 15.363/2019 consolida a legislação de proteção aos animais e veda, entre outras condutas, a agressão física e a exposição dos animais a situações capazes de causar sofrimento ou dano (Rio Grande do Sul, 2019, art. 2º, § 1º, inciso I).

A Lei Federal nº 5.197/1967 estabelece que os animais da fauna silvestre, bem como seus ninhos, abrigos e criadouros naturais, são propriedade do Estado. A lei proíbe, como regra geral, a utilização, a

perseguição, a destruição, a caça e a captura desses animais, assim como o comércio de espécimes da fauna silvestre (Brasil, 1967, arts. 1º e 3º). Ao analisar a proteção jurídica dos animais no Brasil, Sousa, (2020) discute a insuficiência das sanções então previstas para coibir os maus-tratos.

Rhinella icterica, popularmente conhecida como sapo-cururu, é uma das espécies de anuros mais abundantes no Brasil (Gorczak, 2015). Em algumas regiões, esses animais são utilizados em práticas ritualísticas populares, tornando-se vítimas frequentes de maus-tratos. Segundo dados da Secretaria de Segurança Pública, foram registrados 3.880 casos de maus-tratos contra animais apenas no ano de 2024, correspondendo a uma média de aproximadamente 11 ocorrências por dia (Schöler, 2025).

Diante desse cenário, o presente relato de caso tem como objetivo descrever os achados clínicos, a abordagem cirúrgica e a evolução de uma fêmea de sapo-cururu (*Rhinella icterica*) com a boca selada por adesivo e corpo estranho gástrico, em um caso com achados compatíveis com maus-tratos.

Relato de caso

Uma fêmea de sapo-cururu (*Rhinella icterica*), pesando 480 g, foi resgatada e encaminhada ao Setor de Animais Silvestres do Hospital Veterinário da Universidade de Passo Fundo (UPF) em estado clínico grave. Ao exame físico, observou-se que a boca estava completamente selada com adesivo à base de cianoacrilato. O animal apresentava letargia, desidratação estimada em 10% e escore corporal 2.

Inicialmente, instituiu-se fluidoterapia com solução de ringer lactato (20 mL kg^{-1}, SC, TID), além de manutenção em recinto úmido e aquecido. No dia seguinte, após redução da desidratação para aproximadamente 4%, o animal foi sedado para remoção completa do cianoacrilato e inspeção da cavidade oral. Foram observados hematomas e lesões traumáticas provocadas por corpo estranho, principalmente na região próxima à glote.

Na sequência, realizou-se exame radiográfico do celoma, que evidenciou obstrução completa na região antropilórica (Figura 1). Aproveitando o mesmo procedimento anestésico, o animal foi submetido à gastrotomia. Após a abertura do estômago, observou-se um maço de cabelos envolvido por uma fita vermelha, responsável pela compactação gástrica.

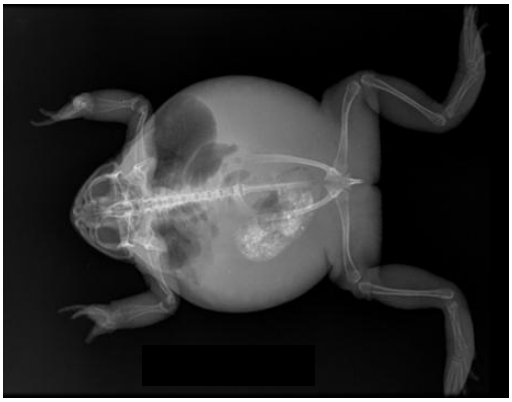

Figura 1. Raio-x celomático dorso ventral em sapo-cururu (*Rhinella icterica*), adulto, fêmea e 480 gramas, apresentando compactação em região antropilorica e piloro.

No período pós-operatório, o anfíbio permaneceu em recinto seco, sendo mantido hidratado por meio de panos umedecidos e borrifação de água a cada duas horas. A temperatura ambiente foi mantida em 27 °C. O protocolo terapêutico incluiu tramadol (7 mg kg^{-1}, IM, TID), enrofloxacina (5 mg kg^{-1}, IM, BID), meloxicam (0,1 mg kg^{-1}, IM, SID), dipirona (25 mg kg^{-1}, VO, BID) e limpeza da ferida cirúrgica duas vezes ao dia. Após 48 horas, iniciou-se alimentação assistida com pequenos fragmentos de carne e presas.

Resultados

Apesar do tratamento instituído, o animal morreu nove dias após a intervenção cirúrgica. A necropsia não revelou sinais de celomite, deiscência da sutura da gastrotomia ou outras complicações diretamente relacionadas ao procedimento cirúrgico.

A boca do animal estava selada com adesivo à base de cianoacrilato. Durante a gastrotomia, foi removido do estômago um maço de cabelos envolvido por uma fita vermelha. Em conjunto, esses achados foram considerados compatíveis com maus-tratos.

O exame radiográfico foi fundamental para o diagnóstico da obstrução completa da região antropilórica, permitindo a indicação cirúrgica adequada. A gastrotomia proporcionou a remoção do corpo estranho e o alívio imediato da obstrução gastrointestinal. Entretanto, apesar da intervenção clínica e cirúrgica intensiva, o prognóstico permaneceu desfavorável e o animal não sobreviveu. No entanto, o caso foi denunciado às autoridades, o MPRS (2024) informou ter recebido a comunicação e anunciou a apuração.

Discussão

Os maus-tratos contra animais silvestres comprometem o bem-estar dos indivíduos afetados. No Brasil, o art. 32 da Lei nº 9.605/1998 tipifica como crime ambiental a prática de abuso ou maus-tratos, bem como o ferimento ou a mutilação de animais silvestres, domésticos ou domesticados, nativos ou exóticos (BRASIL, 1998). Calhau (2005) discute a aplicação do direito penal à proteção dos animais contra essas condutas.

Por outro lado, a legislação brasileira não estabelece incompatibilidade entre o sacrifício de animais para fins religiosos e o ordenamento jurídico, desde que sejam observados os princípios constitucionais da liberdade religiosa, as normas legais aplicáveis e o respeito ao bem-estar animal. Em 2019, o Supremo Tribunal Federal reconheceu a constitucionalidade do sacrifício ritual em cultos de matriz africana, desde que a prática não envolva atos de crueldade.

Ao julgar o Recurso Extraordinário nº 494.601/RS, o Supremo Tribunal Federal reconheceu a constitucionalidade da lei gaúcha que permite o sacrifício ritual de animais em cultos de religiões de matriz africana, com fundamento na proteção à liberdade religiosa (Supremo Tribunal Federal, 2019). A Constituição Federal também veda práticas que submetam os animais à crueldade (BRASIL, 1988, art. 225, § 1º, inciso VII). No presente caso, entretanto, os achados clínicos e cirúrgicos não permitiram associar o episódio a uma prática religiosa reconhecida ou conduzida em conformidade com os parâmetros legais. O selamento da cavidade oral com adesivo à base de cianoacrilato, associado à possível ingestão forçada de um maço de cabelos envolvido por uma fita vermelha, resultou em intenso sofrimento e grave comprometimento da condição clínica do animal. Esses achados são compatíveis com um episódio de maus-tratos, independentemente da motivação que tenha levado à sua ocorrência. Ao analisar o sacrifício ritual de animais, Santos (2020) sustenta que a liberdade religiosa encontra limite na vedação constitucional à crueldade contra os animais.

Embora a motivação dos responsáveis não possa ser determinada com base nas evidências disponíveis, a associação dos objetos encontrados com elementos frequentemente relacionados a práticas místicas ou ritualísticas torna o caso sugestivo desse contexto. Todavia, essa hipótese não exclui outras possibilidades e não permite estabelecer conclusões definitivas quanto à finalidade do ato. Assim, sob a perspectiva médico-veterinária e legal, o aspecto mais relevante permanece sendo a caracterização do sofrimento imposto ao animal silvestre e a necessidade de responsabilização dos autores conforme a legislação vigente (MPRS, 2024).

Em atendimentos a animais silvestres com suspeita de maus-tratos, a documentação médico-veterinária fornece subsídios para a apuração dos fatos. O art. 4º, § 2º, da Resolução CFMV nº 1.236/2018 determina que o médico-veterinário registre a suspeita ou a constatação de maus-tratos em prontuário, parecer ou relatório e encaminhe o documento ao Conselho Regional de Medicina Veterinária de sua circunscrição, que poderá remetê-lo às autoridades competentes (CFMV, 2018). No caso relatado, o Ministério Público do Estado do Rio Grande do Sul informou ter recebido a comunicação do Hospital Veterinário da Universidade de Passo Fundo e anunciou a apuração dos fatos (MPRS, 2024). A comunicação formal permite que a autoridade competente avalie os indícios e adote as providências cabíveis. Na esfera da fiscalização ambiental federal, o Ibama mantém um canal para o recebimento de denúncias de maus-tratos a animais (Instituto Brasileiro do Meio Ambiente e dos Recursos Naturais Renováveis – IBAMA 2026).

Conclusão

O selamento da boca com adesivo à base de cianoacrilato, as lesões na cavidade oral e a obstrução gástrica por corpo estranho foram considerados, em conjunto, compatíveis com maus-tratos em uma fêmea de sapo-cururu (*Rhinella icterica*), culminando em óbito, apesar da intervenção clínica e cirúrgica realizada. O caso ressalta a importância de documentar os achados clínicos e cirúrgicos e de comunicar formalmente a suspeita de maus-tratos às autoridades competentes para subsidiar a apuração dos fatos.

Referências

BRASIL. (1967). *Lei nº 5.197, de 3 de janeiro de 1967*. Dispõe sobre a proteção à fauna e dá outras providências. Diário Oficial da União, seção 1, p. 177, 5 jan. 1967. Câmara dos Deputados — texto atualizado.

BRASIL. (1988). *Constituição da República Federativa do Brasil de 1988*. Presidência da República. planalto.gov.br.

BRASIL. (1998). *Lei nº 9.605, de 12 de fevereiro de 1998*. Dispõe sobre as sanções penais e administrativas derivadas de condutas e atividades lesivas ao meio ambiente, e dá outras providências. Presidência da República. planalto.gov.br.

Calhau, L. B. (2005). Meio ambiente e tutela penal nos maus-tratos contra animais. Migalhas de Peso.

CFMV - Conselho Federal de Medicina Veterinária. (2018). *Resolução nº 1.236, de 26 de outubro de 2018*. Define e caracteriza crueldade, abuso e maus-tratos contra animais vertebrados e dispõe sobre a conduta de médicos-veterinários e zootecnistas. Manual de Legislação do Sistema CFMV/CRMVs. manual.cfmv.gov.br.

Gorczak, R. (2015). Anestesia em sapo- cururu (*Rhinella marina*) para osteossíntese de fêmur: relato de caso. Universidade Federal de Santa Maria centro de ciências rurais, programa de residência em área profissional de saúde.

Instituto Brasileiro do Meio Ambiente e dos Recursos Naturais Renováveis. (2026). *Apresentar denúncia ambiental*. https://www.gov.br/pt-br/servicos/apresentar-denuncia-ambiental

Ministério Público do Estado do Rio Grande do Sul. (2024). *Maus-tratos: MPRS investiga caso de sapo encontrado com boca colada em Passo Fundo*. https://www.mprs.mp.br/noticias/61572/?utm_source=chatgpt.com.

Rio Grande do Sul. (2019). *Lei nº 15.363, de 5 de novembro de 2019*. Consolida a legislação relativa à proteção aos animais no Estado do Rio Grande do Sul. Diário Oficial do Estado do Rio Grande do Sul.

Rothenburg, W. C., Stroppa, T. (2020). Sacrifício ritual e crueldade contra animais: um caso de sustentabilidade cultural. Veredas do Direito, Belo Horizonte, v. 17, n. 37, p. 295-322.

Santos, E. R (2020). Rituais religiosos de sacrifício de animais e a proteção da dignidade animal: o possível conflito entre direitos fundamentais. Direitos fundamentais: estudos de teoria e dogmática (I). Editora Unoesc, Santa Catarina, p. 189-213.

Schöler, G. Ministério Público investiga caso de sapo encontrado com a boca colada em Passo Fundo, 2023.

Sousa, A. B. S. (2020). Direito dos animais não humanos: necessidade de criação de leis severas contra maus tratos. *Revista Eletrônica da ESA/RO Destemidos Pioneiros*, 2(2), 6-7.

Histórico do artigo:
Recebido: 9 de agosto de 2026
Aprovado: 18 de setembro de 2026

Licenciamento: Este artigo é publicado na modalidade Acesso Aberto sob a licença Creative Commons Atribuição 4.0 (CC-BY 4.0), a qual permite uso irrestrito, distribuição, reprodução em qualquer meio, desde que o autor e a fonte sejam devidamente creditados.