pubvet
MEDICINA VETERINÁRIA E ZOOTECNIA
ISSN 1982-1263
https://doi.org/10.31533/pubvet.v20n10e2012

Colecistectomia videolaparoscópica assistida por fluorescência com verde de indocianina: relato de caso

Sofia Marques Soares[1]*, Giovanna Perissinotto Sciamarella[2], Rafael Alves de Souza[2], Luís Artur Giuffrida[3], Maria Paula Santana Lima[3]

[1]Graduanda em Medicina Veterinária, Universidade Santo Amaro, São Paulo, São Paulo, Brasil.
[2]Médico(a) Veterinária, Universidade Anhembi Morumbi, Campus Mooca, São Paulo,
[3]Mestres em Clínica Cirúrgica Veterinária, Faculdade de Medicina da Universidade de São Paulo, São Paulo, Brasil.
**Autora para correspondência, e-mail: sofiamarques.br@gmail.com.*

Resumo. As afecções da vesícula biliar em pequenos animais compreendem um grupo de enfermidades cujo tratamento pode incluir intervenção cirúrgica, dependendo da apresentação clínica e da evolução da paciente. A colecistectomia videolaparoscópica representa uma alternativa minimamente invasiva à abordagem convencional e pode ser associada à fluorescência com verde de indocianina para auxiliar na identificação intraoperatória das vias biliares. O presente trabalho teve como objetivo relatar um caso de colecistectomia videolaparoscópica assistida por fluorescência com verde de indocianina em um cão com afecção da vesícula biliar. A paciente foi submetida ao procedimento com auxílio da fluorescência, que possibilitou a adequada identificação das vias biliares durante a cirurgia, resultando em evolução clínica e pós-operatória satisfatórias.

Palavras-chave: Colecistectomia, verde de indocianina, vesícula biliar, videolaparoscopia.

Indocyanine green fluorescence-assisted videolaparoscopic cholecystectomy: case report

Abstract. Gallbladder disorders in small animals comprise a group of diseases whose treatment may include surgical intervention, depending on the clinical presentation and disease progression. Videolaparoscopic cholecystectomy represents a minimally invasive alternative to the conventional approach and can be combined with indocyanine green fluorescence to facilitate the intraoperative identification of the biliary tract. This report describes a case of indocyanine green fluorescence-assisted videolaparoscopic cholecystectomy in a dog with gallbladder disease. The patient underwent the fluorescence-assisted procedure, which enabled accurate intraoperative identification of the biliary tract and resulted in a favorable clinical outcome and an uneventful postoperative recovery.

Keywords: Cholecystectomy, indocyanine green, gallbladder, videolaparoscopy.

Introdução

A vesícula biliar é frequentemente acometida por afecções que representam importante causa de morbidade em cães, podendo evoluir para inflamação, obstrução do fluxo biliar, ruptura e peritonite biliar. Nos casos em que o tratamento clínico é insuficiente ou existe risco de complicações, a colecistectomia constitui o tratamento de escolha, sendo considerada um procedimento seguro quando realizada de forma adequada (Fossum, 2018; Mehler, 2011).

A colecistectomia videolaparoscópica tem sido amplamente empregada como alternativa minimamente invasiva à abordagem convencional, proporcionando menor trauma tecidual, melhor visualização do campo operatório e recuperação pós-operatória mais rápida (Oviedo-Peñata et al., 2020; Monnet & Twedt, 2003). Apesar da evolução favorável dessa técnica, a identificação precisa das

estruturas biliares permanece uma das etapas mais críticas do procedimento, motivando a incorporação de recursos auxiliares, como a fluorescência com verde de indocianina (Potharazu & Gangemi, 2023).

A fluorescência com verde de indocianina encontra-se amplamente difundida na cirurgia hepatobiliar humana por facilitar a identificação intraoperatória das vias biliares (Potharazu & Gangemi, 2023). Na medicina veterinária, entretanto, sua aplicação ainda é recente e restrita a um número limitado de estudos (Larose et al., 2024). Apesar disso, os resultados publicados até o momento demonstram a viabilidade da técnica como ferramenta complementar em procedimentos hepatobiliares em cães (Kim & Lee, 2025; Jang et al., 2025).

O presente relato tem como objetivo descrever a utilização da fluorescência com verde de indocianina como recurso auxiliar durante a colecistectomia videolaparoscópica em um cão com afecção biliar, enfatizando os aspectos técnicos do procedimento e sua aplicabilidade na cirurgia veterinária.

Relato de caso

Foi admitida para atendimento veterinário uma cadela da raça Chihuahua, fêmea, ovariohisterectomizada, com seis anos de idade e peso de 3,6 kg, encaminhada para avaliação cirúrgica em decorrência de alterações na vesícula biliar. Segundo relato do tutor, a paciente encontrava-se em tratamento com ácido ursodesoxicólico e vinha sendo acompanhada clinicamente pelo serviço veterinário encaminhamento.

Durante o estadiamento clínico, a ultrassonografia abdominal evidenciou vesícula biliar preenchida por conteúdo anecogênico denso, compatível com lama biliar, associada à presença de uma formação cística na parede vesicular, medindo aproximadamente 0,46 × 0,33 cm, com projeção para o lúmen (Figura 1). O parênquima hepático não apresentava alterações ultrassonográficas relevantes, exibindo dimensões preservadas, ecogenicidade mantida e ecotextura homogênea.

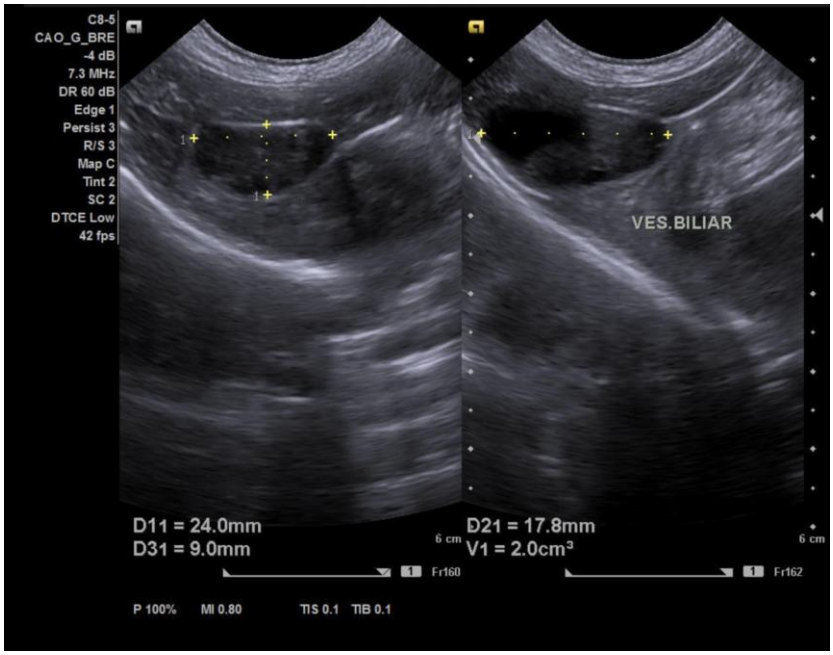

Figura 1. Imagem ultrassonográfica da vesícula biliar evidenciando conteúdo compatível com lama biliar e formação cística em parede vesicular.

Considerando os achados ultrassonográficos da vesícula biliar, associados ao tratamento clínico previamente instituído, optou-se pela realização de colecistectomia videolaparoscópica. Foram solicitados exames laboratoriais e cardiológicos pré-operatórios, incluindo hemograma, perfil bioquímico, eletrocardiograma e ecocardiograma, os quais não evidenciaram alterações significativas, confirmando estabilidade clínica para a realização do procedimento cirúrgico.

Como parte do preparo pré-operatório, administrou-se verde de indocianina por via intravenosa (1 mg/kg) 12 horas antes da cirurgia, não sendo observadas reações adversas após sua administração. Após a sedação, realizou-se ampla tricotomia da região abdominal em ambiente destinado ao preparo pré-

operatório. Em seguida, a paciente foi encaminhada ao centro cirúrgico, onde foi submetida à indução anestésica, posicionada em decúbito dorsal e preparada mediante antissepsia do campo operatório com solução alcoólica de clorexidina a 0,5%, seguida da colocação dos campos cirúrgicos estéreis.

O acesso videolaparoscópico foi estabelecido por meio da técnica de triangulação com três portais. Inicialmente, realizou-se incisão cutânea caudal à cicatriz umbilical, seguida de divulsão da musculatura abdominal e do peritônio para introdução de um trocarte de 5 mm destinado à óptica. Utilizou-se um laparoscópio, acoplado ao sistema de imagem, equipado com recurso de fluorescência no infravermelho próximo. Após o estabelecimento do pneumoperitônio com dióxido de carbono, mantido à pressão de 8 mmHg, foram confeccionados mais dois portais para instrumentação: um de 10 mm no flanco paracostal esquerdo e outro de 5 mm na região paramediana direita.

Sob visualização laparoscópica, a inspeção inicial da cavidade abdominal não evidenciou aderências, extravasamento biliar ou alterações inflamatórias macroscópicas envolvendo a vesícula biliar, permitindo adequada exposição do hilo hepático para a continuidade do procedimento (Figura 2A). Após a exposição das estruturas biliares, procedeu-se à ativação do sistema de fluorescência com verde de indocianina, o que possibilitou melhor delimitação do ducto cístico e confirmação da anatomia das vias biliares antes da clipagem (Figura 2B).

A dissecção foi realizada com auxílio de pinça Maryland, enquanto a pinça *Grasper* foi utilizada para apreensão e manipulação da vesícula biliar. Após a confirmação da anatomia biliar, realizou-se clipagem tríplice do ducto cístico com clipes de titânio de tamanho médio, sendo dois aplicados no coto proximal, remanescente na paciente, e um no coto distal, correspondente à peça cirúrgica à peça (Figura 2C). Em seguida, procedeu-se à secção do ducto entre os clipes e à selagem dos tecidos adjacentes com dispositivo de energia bipolar LigaSure® (Covidien).

A vesícula biliar foi cuidadosamente dissecada do leito hepático e removida pelo portal de 10 mm após aspiração de seu conteúdo biliar, permitindo sua extração sem intercorrências.

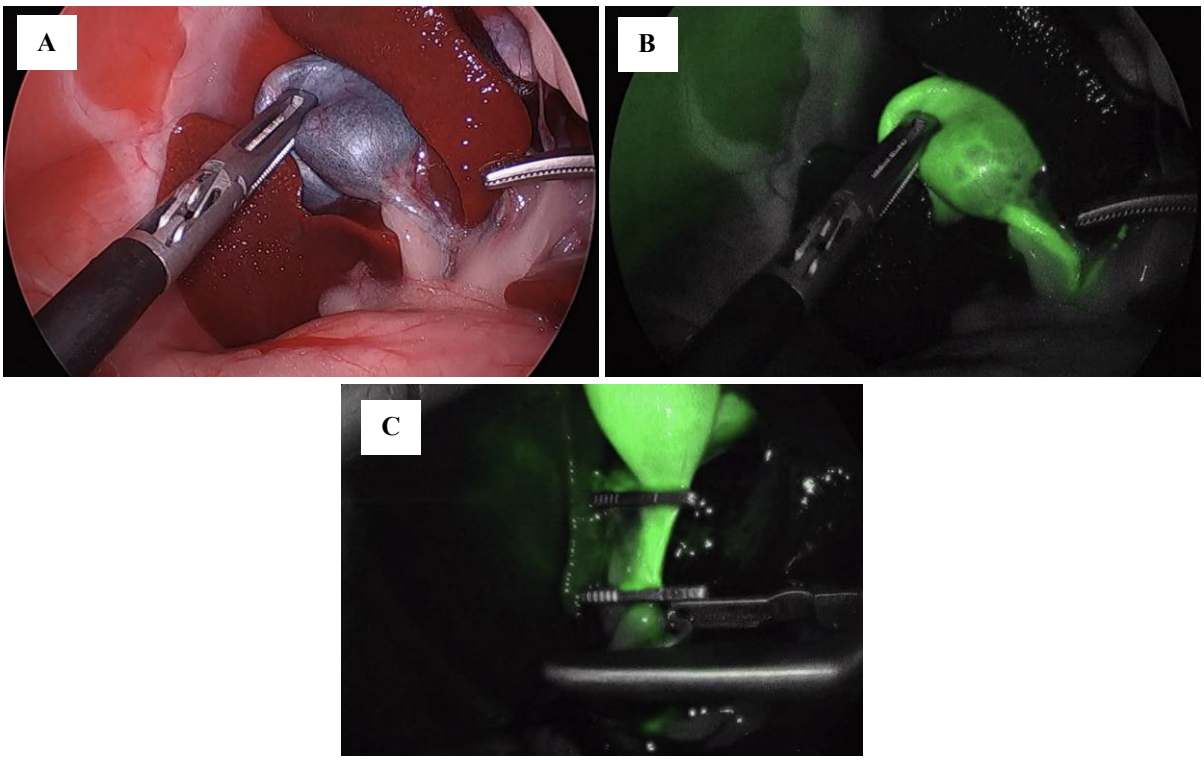

Figura 2. Visualização laparoscópica da região hilar e clipagem do ducto cístico. **(A)** Aspecto sob luz branca, sem fluorescência. **(B)** Visualização da vesícula biliar e da via biliar sob fluorescência com verde de indocianina. **(C)** Ducto cístico sob fluorescência, com dois clipes de titânio posicionados e o aplicador durante a colocação do terceiro clipe, antes da secção do ducto.

Na sequência, conforme solicitação da equipe de gastroenterologia, foram coletadas amostras de bile para cultura bacteriana e antibiograma, bem como fragmentos dos lobos hepáticos lateral esquerdo,

medial direito e do processo papilar para avaliação histopatológica. Após revisão sistemática da cavidade abdominal, não foram observados sangramento ativo, extravasamento biliar ou outras intercorrências transoperatórias. A síntese da musculatura e do tecido subcutâneo dos portais foi realizada com fio de polidioxanona (PDS®) 3-0 em padrão simples separado, enquanto a pele foi suturada com fio de náilon 4-0 no mesmo padrão.

Durante o transoperatório, foram administrados cefalotina (30 mg/kg) e dexametasona (0,2 mg/kg). A paciente permaneceu hospitalizada por 48 horas, recebendo antibioticoterapia, analgesia e suporte clínico. Apresentou recuperação anestésica satisfatória, retorno precoce da alimentação e ausência de complicações pós-operatórias.

A cultura bacteriana da bile não evidenciou crescimento bacteriano. A avaliação histopatológica revelou hiperplasia papilar da mucosa da vesícula biliar associada a discreto infiltrado inflamatório linfoplasmocitário, além de fibrose portoportal discreta. Após a estabilização clínica, a paciente recebeu alta hospitalar e retornou 15 dias após o procedimento para remoção das suturas, sem intercorrências durante o período de acompanhamento.

Discussão

Entre as afecções da vesícula biliar observadas em cães, destacam-se a lama biliar, a mucocele e a colelitíase, condições frequentemente associadas a alterações da motilidade vesicular e do fluxo biliar. A lama biliar caracteriza-se pelo acúmulo de material particulado e precipitados suspensos no interior da vesícula, composto por diferentes proporções de mucina, colesterol, pigmentos biliares e sais de cálcio. Embora possa ser identificada incidentalmente em animais clinicamente saudáveis, sua persistência e progressão podem favorecer a estase biliar e predispor ao desenvolvimento de alterações obstrutivas ou inflamatórias do trato biliar (Ko et al., 1999; Demonaco et al., 2016).

As manifestações clínicas das afecções biliares em cães são frequentemente inespecíficas e variam conforme a gravidade e a evolução da doença. Os sinais clínicos mais frequentemente descritos incluem hiporexia ou anorexia, vômitos, letargia, dor abdominal e icterícia, embora alguns pacientes permaneçam assintomáticos, especialmente nos estágios iniciais da enfermidade (Pike et al., 2004; Smalle et al., 2015). No presente relato, a paciente encontrava-se em bom estado geral e não apresentava manifestações clínicas evidentes, demonstrando que a ausência de sinais clínicos não exclui a presença de alterações relevantes da vesícula biliar e reforçando a importância da investigação diagnóstica nesses pacientes.

Em razão da natureza frequentemente inespecífica das manifestações clínicas, o diagnóstico das afecções biliares baseia-se na associação entre achados clínicos, laboratoriais e de imagem. Os exames laboratoriais podem permanecer dentro dos limites da normalidade em determinados estágios da doença, embora alterações como elevação das enzimas hepáticas e hiperbilirrubinemia possam estar presentes em pacientes com comprometimento hepatobiliar (Pike et al., 2004; Smalle et al., 2015). Nesse contexto, a ultrassonografia abdominal é considerada o método de escolha para a avaliação da vesícula biliar, permitindo a análise da parede vesicular, do conteúdo luminal e das estruturas adjacentes (Besso et al., 2000; Pike et al., 2004; Smalle et al., 2015). No presente caso, não foram observadas alterações laboratoriais relevantes; entretanto, a ultrassonografia permitiu identificar alterações da parede vesicular associadas à presença de conteúdo intraluminal compatível com lama biliar, possibilitando o estabelecimento do diagnóstico.

Em pacientes selecionados, o manejo clínico conservador pode ser instituído como abordagem inicial. Seu principal objetivo é estimular a colérese, reduzir a estase biliar e minimizar os efeitos da colestase sobre o sistema hepatobiliar. Nesse contexto, o ácido ursodesoxicólico constitui o principal agente terapêutico, promovendo aumento do fluxo biliar e substituição parcial dos ácidos biliares hidrofóbicos potencialmente citotóxicos por formas mais hidrofílicas e menos lesivas ao epitélio hepatobiliar (Pires & Colaço, 2004). Além disso, pacientes submetidos ao tratamento conservador devem ser acompanhados periodicamente por meio de avaliações ultrassonográficas e monitorização laboratorial seriada, permitindo a identificação precoce da progressão das alterações hepatobiliares ou da falha terapêutica (Butler et al., 2022).

Embora o manejo clínico possa representar uma alternativa em situações específicas, a progressão das alterações ultrassonográficas, a refratariedade terapêutica e o risco de complicações, como obstrução biliar e ruptura vesicular, frequentemente tornam necessária a intervenção cirúrgica. Dessa forma, a colecistectomia permanece como o tratamento de escolha nos casos de evolução desfavorável à abordagem conservadora e na presença de complicações associadas às afecções biliares (Parkanzky et al., 2019). No presente relato, optou-se inicialmente pelo tratamento clínico com ácido ursodesoxicólico, associado ao acompanhamento ultrassonográfico periódico. Entretanto, durante o seguimento da paciente, observou-se progressão das alterações vesiculares, sem resposta satisfatória ao tratamento instituído, motivo pelo qual foi indicada a realização da colecistectomia.

A colecistectomia, como medida de remoção cirúrgica da vesícula biliar, representa o tratamento de escolha para afecções biliares nas quais o manejo clínico é ineficaz ou quando há risco de progressão para complicações graves. Entre suas principais indicações estão a mucocele da vesícula biliar, colecistite refratária ou recorrente após tratamento clínico, colelitíase associada à obstrução ou inflamação, neoplasias primárias e lesões traumáticas da vesícula biliar. O procedimento pode ser realizado por laparotomia convencional ou por videolaparoscopia, sendo esta última uma alternativa minimamente invasiva cuja aplicação tem se expandido na medicina veterinária (Fossum, 2018).

A videolaparoscopia consiste em uma técnica cirúrgica minimamente invasiva que permite a realização de procedimentos diagnósticos e terapêuticos por meio da introdução de um sistema óptico e instrumentos específicos na cavidade abdominal através de pequenos portais. A visualização do campo operatório é obtida por uma câmera acoplada ao laparoscópio, proporcionando ampla inspeção das estruturas intra-abdominais e maior precisão durante a execução dos procedimentos cirúrgicos (Monnet & Twedt, 2003). Para viabilizar essa abordagem, torna-se necessário o estabelecimento do pneumoperitônio por meio da insuflação de dióxido de carbono (CO_2), etapa fundamental para a criação do espaço de trabalho cirúrgico e para a adequada visualização das estruturas abdominais (Scott et al., 2020). No presente caso, a colecistectomia foi realizada por videolaparoscopia, com estabelecimento do pneumoperitônio e utilização de portais laparoscópicos para acesso à cavidade abdominal, proporcionando adequada exposição do campo operatório e execução segura do procedimento.

Quando comparada à laparotomia convencional, a colecistectomia videolaparoscópica apresenta vantagens relacionadas ao menor trauma cirúrgico e à melhor visualização do campo operatório, refletindo em redução da morbidade pós-operatória. O caráter minimamente invasivo da técnica reduz a manipulação tecidual e está associado à menor dor pós-operatória, recuperação clínica mais rápida e menor tempo de hospitalização em comparação à abordagem aberta (Keus et al., 2006). Além disso, a magnificação da imagem e a iluminação proporcionadas pelo sistema óptico favorecem a identificação das estruturas anatômicas e conferem maior precisão à dissecção das vias biliares (Monnet & Twedt, 2003). No presente caso, a opção pela videolaparoscopia possibilitou ampla visualização do campo operatório e identificação precisa das estruturas hepatobiliares durante a dissecção. Adicionalmente, a paciente apresentou recuperação clínica satisfatória, corroborando as vantagens descritas para essa abordagem.

Apesar dos benefícios da videolaparoscopia, complicações intraoperatórias ainda podem ocorrer, especialmente durante a dissecção da vesícula biliar e das estruturas do hilo hepático. Hemorragias, perfuração da vesícula biliar, extravasamento de bile e variações anatômicas podem dificultar a identificação das vias biliares, aumentando a complexidade do procedimento e o risco de lesões iatrogênicas (Mehler, 2011; Amsellem et al., 2006). Nesse contexto, a fluorescência com verde de indocianina tem sido incorporada à colecistectomia videolaparoscópica como recurso auxiliar para a visualização intraoperatória da árvore biliar, contribuindo para o reconhecimento das estruturas anatômicas e para a maior segurança do procedimento (Boogerd et al., 2017; Chen et al., 2021).

O verde de indocianina (Indocyanine Green – ICG) é um corante fluorescente hidrossolúvel e de baixa toxicidade, amplamente utilizado como agente de contraste em procedimentos hepatobiliares. Após administração intravenosa, liga-se rapidamente às proteínas plasmáticas, é captado seletivamente pelos hepatócitos e excretado inalterado pela bile. Essas características farmacocinéticas permitem sua concentração fisiológica no sistema biliar, possibilitando sua utilização na identificação intraoperatória das vias biliares (Potharazu & Gangemi, 2023).

Após sua excreção pela bile, o ICG emite fluorescência quando excitado por luz no espectro do infravermelho próximo, permitindo a visualização em tempo real da árvore biliar extra-hepática. Esse recurso favorece a identificação de estruturas como a vesícula biliar, o ducto cístico e o ducto colédoco, contribuindo para melhor orientação anatômica durante a dissecção, especialmente em situações de inflamação ou variações anatômicas. Além disso, estudos em humanos demonstram que a administração intravenosa do ICG algumas horas antes do procedimento proporciona melhor contraste entre as vias biliares e o parênquima hepático, favorecendo a identificação anatômica durante a cirurgia (Boogerd et al., 2017; Chen et al., 2021; Potharazu & Gangemi, 2023).

Na medicina veterinária, os protocolos de administração do ICG para colangiografia fluorescente em cães ainda não estão padronizados. Os relatos publicados descrevem doses entre 0,05 e 0,5 mg/kg, administradas entre 45 minutos e 24 horas antes do procedimento (Larose et al., 2024; Kim & Lee, 2025; Jang et al., 2025). No presente caso, optou-se pela administração de 1 mg/kg de ICG, 12 horas antes da cirurgia, protocolo que proporcionou adequada fluorescência das vias biliares durante toda a colecistectomia. A ausência de padronização reforça a necessidade de estudos que definam a dose e o intervalo ideais de administração do ICG em cães.

A utilização da fluorescência permitiu melhor definição anatômica da árvore biliar, facilitando a identificação do ducto cístico e contribuindo para a realização segura da tríplice clipagem antes de sua secção. Esses achados corroboram a literatura ao demonstrar que a fluorescência com verde de indocianina constitui uma ferramenta auxiliar importante para a orientação anatômica intraoperatória e para o aumento da segurança durante a dissecção das vias biliares.

Cnclusão

A associação da colecistectomia videolaparoscópica à fluorescência com verde de indocianina mostrou-se factível e segura neste relato, favorecendo a identificação das estruturas biliares e a execução do procedimento cirúrgico. A evolução clínica favorável da paciente reforça o potencial dessa abordagem como alternativa promissora para o tratamento cirúrgico das afecções da vesícula biliar em cães. Entretanto, estudos com maior número de casos são necessários para estabelecer protocolos padronizados de utilização do ICG e confirmar seus benefícios na cirurgia hepatobiliar veterinária.

Referências

Amsellem, P. M., Seim, H. B., MacPhail, C. M. et al. (2006). Long-term survival and risk factors associated with biliary surgery in dogs: 34 cases (1994-2004). *Journal of the American Veterinary Medical Association*, 229(9), 1451-1457. Doi: https://doi.org/10.2460/javma.229.9.1451.

Besso, J. G., Wrigley, R. H., Gliatto, J. M. & Webster, C. R. (2000). Ultrasonographic appearance and clinical findings in 14 dogs with gallbladder mucocele. *Veterinary Radiology & Ultrasound*, 41(3), 261-271. Doi: https://doi.org/10.1111/j.1740-8261.2000.tb01489.x.

Boogerd, L. S. F., Handgraaf, H. J. M., Huurman, V. A. L., Lam, H. D., Mieog, J. S. D., van der Made, W. J., van de Velde, C. J. H. & Vahrmeijer, A. L. (2017). The best approach for laparoscopic fluorescence cholangiography: overview of the literature and optimization of dose and dosing time. *Surgical Innovation*, 24(4), 386-396. Doi: https://doi.org/10.1177/1553350617702311.

Brun, M. V. (2015). *Videocirurgia em Pequenos Animais* (1ª ed.). Roca, São Paulo, SP, Brasil.

Butler, T., et al. (2022). A multicenter retrospective study assessing progression of biliary sludge in dogs using ultrasonography. *Journal of Veterinary Internal Medicine*, 36(3), 976-985. Doi: https://doi.org/10.1111/jvim.16423.

Chen, Q., Zhou, R., Weng, J. et al. (2021). Extrahepatic biliary tract visualization using near-infrared fluorescence imaging with indocyanine green: optimization of dose and dosing time. *Surgical Endoscopy*, 35(10), 5573-5582. Doi: https://doi.org/10.1007/s00464-020-08058-6

Demonaco, S. M., Grant, D. C., Larson, M. M., Panciera, D. L. & Leib, M. S. (2016). Spontaneous course of biliary sludge over 12 months in dogs with ultrasonographically identified biliary sludge. *Journal of Veterinary Internal Medicine*, 30(3), 771-778. Doi: https://doi.org/10.1111/jvim.13929.

Fossum, T. W. (2018). *Small Animal Surgery* (5th ed.). Elsevier, St. Louis, Missouri, USA.

Jang, S., Kim, Y., Kim, S. & Lee, S. (2025). Case report: Selective hepatic resection guided by indocyanine green short-wave infrared fluorescence imaging in a dog with multifocal liver lesions. *Frontiers in Veterinary Science*, 12, 1678363. Doi: https://doi.org/10.3389/fvets.2025.1678363.

Keus, F., de Jong, J. A. F., Gooszen, H. G. & van Laarhoven, C. J. H. M. (2006). Laparoscopic versus open cholecystectomy for patients with symptomatic cholecystolithiasis. *Cochrane Database of Systematic Reviews*. Doi: https://doi.org/10.1002/14651858.CD006231.

Kim, Y. & Lee, S. (2025). Intra-operative cholangiography with indocyanine green used to assess bile duct patency in a dog with a ruptured gallbladder mucocele. *Veterinary Medicine and Science*, 11(4), e70430. Doi: https://doi.org/10.1002/vms3.70430.

Ko, C. W., Sekijima, J. H. & Lee, S. P. (1999). Biliary sludge. *Annals of Internal Medicine*, 130(4), 301-311. Doi: https://doi.org/10.7326/0003-4819-130-4-199902160-00016.

Larose, P. C., Brisson, B. A., Sanchez, A., Monteith, G., Singh, A. & Zhang, M. (2024). Near-infrared fluorescence cholangiography in dogs: a pilot study. *Veterinary Surgery*, 53(4), 659-670. Doi: https://doi.org/10.1111/vsu.14007.

Mehler, S. J. (2011). Complications of the extrahepatic biliary surgery in companion animals. *Veterinary Clinics of North America: Small Animal Practice*, 41(5), 949-967. Doi: https://doi.org/10.1016/j.cvsm.2011.05.009.

Monnet, E. & Twedt, D. C. (2003). Laparoscopy. In D. Slatter (Ed.), *Textbook of Small Animal Surgery* (3rd ed.). Saunders, Philadelphia, Pennsylvania, USA.

Oviedo-Peñata, C. A., Tapia-Araya, A. E., Lemos, J. D., Riaño-Benavides, C., Case, J. B. & Maldonado-Estrada, J. G. (2020). Validation of training and acquisition of surgical skills in veterinary laparoscopic surgery: a review. *Frontiers in Veterinary Science*, 7, 306. Doi: https://doi.org/10.3389/fvets.2020.00306.

Parkanzky, M., Grimes, J. A., Schmiedt, C. W. et al. (2019). Long-term survival of dogs treated for gallbladder mucocele by cholecystectomy, medical management, or both. *Journal of Veterinary Internal Medicine*, 33(5), 2057-2066. Doi: https://doi.org/10.1111/jvim.15611.

Pike, F. S., Berg, J., King, N. W., Penninck, D. G. & Webster, C. R. L. (2004). Gallbladder mucocele in dogs: 30 cases (2000-2002). *Journal of the American Veterinary Medical Association*, 224(10), 1615-1622. Doi: https://doi.org/10.2460/javma.2004.224.1615.

Pires, M. J. & Colaço, A. (2004). O papel dos ácidos biliares na patologia e terapêutica das doenças hepáticas no cão e no gato. *Revista Portuguesa de Ciências Veterinárias*, 99(551), 137-143.

Potharazu, A. V. & Gangemi, A. (2023). Indocyanine green (ICG) fluorescence in robotic hepatobiliary surgery: a systematic review. *International Journal of Medical Robotics and Computer Assisted Surgery*, 19(1), e2485. Doi: https://doi.org/10.1002/rcs.2485.

Scott, J., Singh, A. & Valverde, A. (2020). Pneumoperitoneum in veterinary laparoscopy: a review. *Veterinary Sciences*, 7(2), 64. Doi: https://doi.org/10.3390/vetsci7020064.

Smalle, T. M., Cahalane, A. K. & Köster, L. S. (2015). Gallbladder mucocoele: a review. *Journal of the South African Veterinary Association*, 86(1), 1-6. Doi: https://doi.org/10.4102/jsava.v86i1.1318.

Histórico do artigo:
Recebido: 23 de setembro de 2026
Aprovado: 25 de outubro de 2026

Licenciamento: Este artigo é publicado na modalidade Acesso Aberto sob a licença Creative Commons Atribuição 4.0 (CC-BY 4.0), a qual permite uso irrestrito, distribuição, reprodução em qualquer meio, desde que o autor e a fonte sejam devidamente creditados.