

<https://doi.org/10.31533/pubvet.v19n07e1796>

Obstrução uretral recorrente em felino: relato de caso

Isabella Saldanha Rosa¹^{*}, Camila Vruck Rossetto Baeto¹, Fernanda Victoria Del Grande¹, Gustavo Lima Hornos¹, Victoria Beatriz Magdalena¹, Thalita Oliveira Cucki¹

¹Graduada do curso de Medicina Veterinária da Universidade Anhembi Morumbi, Campus Mooca, São Paulo, São Paulo, Brasil.

²Docente do curso de Medicina Veterinária da Universidade Anhembi Morumbi, Campus Mooca, São Paulo, São Paulo, Brasil.

*Autor para correspondência, e-mail: isabellasrosa5@gmail.com.br

Resumo. O trabalho proposto visa enriquecer o conhecimento de médicos- veterinários e estudantes ao registrar dados e evidenciar informações que contribuem para a identificação de denominadores comuns à Doença do Trato Urinário Inferior dos Felinos (DTUIF). Sinais clínicos relacionados ao trato urinário inferior em felinos são razão frequente para consultas veterinárias, com sintomas como disúria, hematúria, polaquiúria, periúria e estrangúria. A etiologia da DTUIF é variada, e inclui urolitíase, obstrução uretral, infecção do trato urinário, neoplasia, trauma, incontinência urinária, causas neurogênicas, comportamentais e/ou cistite idiopática felina. Em casos recorrentes, a uretostomia seguida de penectomia, juntamente com mudanças no ambiente do animal, são recomendadas para promover maior bem-estar.

Palavras-chave: DTUIF, penectomia, uretostomia, urolitíase.

Recurrent urethral obstruction in feline: case report

Abstract. The goal of this project is to improve the knowledge of veterinarians and students by registering data and emphasizing information that will help identify common factors associated with Feline Lower Urinary Tract Disease (FLUTD). Clinical signs associated with the feline lower urinary tract are a frequent reason for veterinary appointments, presenting dysuria, hematuria, pollakiuria, periuria and stranguria. The etiology of FLUTD is multifaceted and can include urolithiasis, urethral obstruction, urinary tract infections, neoplasia, trauma, urinary incontinence, neurogenic causes, behavioral factors, and/or feline idiopathic cystitis. For recurring cases, a urethrostomy followed by a penectomy, along with environmental changes, are recommended to promote improved well-being.

Key-words: FLUTD, penectomy, urethrostomy, urolithiasis.

Introdução

Sinais clínicos relacionados ao trato urinário inferior são uma casuística frequente na rotina veterinária. O termo “Doença do Trato Urinário Inferior dos Felinos” (DTUIF) refere-se a um conjunto de enfermidades caracterizadas por sintomas como disúria, hematúria, polaquiúria, periúria e estrangúria ([Bernardo et al., 2020](#); [Kaufmann et al., 2011](#); [Lazzarotto, 2000](#); [Osborne et al., 2009](#)).

As principais causas da doença incluem urolitíase, obstrução uretral, infecções, neoplasias, cistite idiopática ([Assis & Taffarel, 2018](#); [Kaufmann et al., 2011](#); [Picavet et al., 2007](#)). [Buffington \(2011\)](#) sugeriu a expressão “Síndrome de Pandora” para descrever gatos com DTUIF recorrente, sendo esta definição usada por outros autores ([Lima et al., 2021](#); [Luz, 2019](#); [Teixeira et al., 2019](#); [Westropp et al., 2019](#)). Essa condição é resultante de fatores genéticos e epigenéticos ([Buffington, 2011](#); [Buffington et al., 2014](#)). A urolitíase, por sua vez, é a formação de cálculos no trato urinário inferior, relacionada à capacidade de excreção, ao pH urinário e à presença de inibidores de cristalização ([Cardoso Júnior et al., 2017](#); [Jericó et al., 2015](#); [Pinto, 2024](#); [Rick et al., 2017](#)).

As estratégias terapêuticas devem ser individualizadas para cada paciente, sendo o uso de fármacos, em geral, de eficácia limitada. A uretostomia com penectomia pode ser indicada nos casos de obstruções recorrentes, estenose uretral, impossibilidade de realizar procedimentos menos invasivos, presença de neoplasias ou traumas ([Albasan et al., 2012](#); [Fossum, 2021](#); [Lulich et al., 2010, 2016](#)).

A sondagem uretral visa restabelecer o fluxo urinário, sendo realizada sob sedação, embora possa gerar complicações como lesões, rupturas e inflamações. A cistocentese auxilia no alívio da pressão vesical ([Jericó et al., 2015](#); [Weber et al., 2015](#)). A cistostomia é indicada para a remoção de urólitos na bexiga em casos infecciosos, obstrutivos ou recidivantes ([Fossum, 2021](#); [Martins et al., 2021](#); [Sakamoto et al., 2008](#)).

Este trabalho tem como objetivo ampliar o conhecimento dos médicos-veterinários ao documentar informações que contribuam para a identificação de padrões e fatores comuns ao desenvolvimento da DTUIF, bem como apresentar opções de intervenção eficazes, visando ao aprimoramento do cuidado, atendimento e tratamento dos pacientes.

Relato de caso

Este relato de caso descreve a apresentação, achados diagnósticos e conduta terapêutica de um gato macho castrado, sem raça definida (SRD), de oito anos de idade, que foi atendido em diferentes centro veterinários de São Paulo. O paciente apresentava múltiplos episódios de disúria, periúria, vocalização ao urinar e iscuria, com melhoras temporárias após sondagem uretral ou administração de analgésicos. Essa sintomatologia recorrente era altamente compatível com DTUIF obstrutiva, sugerindo especificamente a presença de plug uretral e/ou urolitíase. Detalhes dos atendimentos e da evolução do quadro podem ser consultados na [tabela 1](#).

Tabela 1. Descrição dos atendimentos de um gato, SRD, oito anos, com múltiplos episódios de disúria, periúria, vocalização ao urinar, hiporexia e adipsia.(Continua)

Data	Descrição
D01 04/01/2024 <i>Centro Vet. 1</i>	O paciente apresentava disúria, periúria, vocalização ao urinar, hiporexia e adipsia. Durante a consulta, o animal estava alerta, pesando 5 kg. O exame físico revelou repleção vesical, rigidez e dor abdominal. Foi realizada sedação de urgência para desobstrução uretral por sondagem, seguida de lavagem com soro fisiológico. A urina apresentava quantidade não significativa de sedimentos. Após a estabilização da sedação, o paciente foi liberado. Exames complementares solicitados incluíram hemograma, bioquímico (função renal e hepática) e ultrassonografia. Os resultados indicaram leucocitose por neutrofilia e hipercreatininemia leve. A ultrassonografia da bexiga revelou a presença de estruturas sedimentosas e um cálculo de 0,22 cm (Figura 1A).
D10 14/01/2024	O paciente apresentava disúria, periúria, hematória e vocalização durante as tentativas de micção. Na consulta, o animal foi submetido a uma cistocentese de alívio e recebeu tratamento nosocomial com meloxicam (0,1 mg/kg). O paciente foi liberado com encaminhamento para outro Centro Veterinário e prescrição de dipirona monoidratada (500 mg/mL).
D16 20/01/2024 <i>Centro Vet. 2</i>	O animal foi levado ao Centro Veterinário 2 com recorrência da sintomatologia previamente observada. Ao exame físico, apresentava peso corporal de 4,8 kg, leve abdominalgia, repleção da bexiga urinária e rigidez à palpação abdominal. Foi indicado um novo procedimento de sondagem uretral sob sedação, durante o qual foram removidos 60 mL de urina. Adicionalmente, recomendou-se a implementação do manejo <i>Cat Friendly</i> (Taylor et al., 2022), visando à redução do estresse do paciente. A prescrição médica incluiu omeprazol, prednisolona, dipirona monoidratada, amoxicilina com clavulanato de potássio e um suplemento eletrolítico (Pet Eletrolítico). Cistotomia agendada para remoção do cálculo vesical (Sakamoto et al., 2008).
D18 22/01/2024	Foi removido um cálculo de aproximadamente 0,22 cm de diâmetro (Figura 1B), além de sedimentos e coágulos. A bexiga urinária foi então submetida à lavagem com solução fisiológica aquecida. Foi mantida a sonda uretral com o objetivo de prevenir o surgimento de novos episódios obstrutivos relacionados à inflamação local. A sonda foi retirada dois dias após o procedimento.
D58 02/03/2024 <i>Centro Vet. 3</i>	Recorrência da sintomatologia previamente observada. A família relatou ter se mudado residência três semanas antes da consulta. Ao exame físico, o animal apresentava bom estado geral e peso corporal de 5,2 kg. Na ocasião, foram realizados exames de perfil eletrolítico sanguíneo, para monitoramento da função renal, e ultrassonografia abdominal. A equipe veterinária levantou a hipótese diagnóstica de polaquíria e de um segundo episódio de cistite. Como tratamento nosocomial, foi administrado cloridrato de metadona (0,2 mg/kg, via subcutânea) e prescritos dipirona monoidratada, cloridrato de tramadol, Cistimicin Vet e ondansetrona. Também foi reforçada a orientação sobre a implementação do manejo <i>Cat Friendly</i> (Taylor et al., 2022) no ambiente domiciliar.
D60 04/03/2024	A tutora relatou iscuria, prostração, anorexia e hiporexia. Ao exame físico, observou-se peso corporal de 5,1 kg, leve desidratação, abdominalgia e repleção vesical. Foram solicitadas hemogasometria — que evidenciou acidose metabólica —, hemograma e bioquímico, que revelaram azotemia. Foi identificada obstrução por plug uretral, possivelmente associada a um fator estressante. Para desobstrução, realizou-se sondagem uretral e cistocentese de alívio sob sedação. Como medicação, foram prescritos cistimicin vet, prednisolona e cloridrato de tramadol. A tutora foi novamente orientada quanto ao manejo ambiental.

Tabela 1. Descrição dos atendimentos de um gato, SRD, oito anos, com múltiplos episódios de disúria, periúria, vocalização ao urinar, hiporexia e adipsia.(Conclusão)

Data	Descrição
D76 20/03/2024	Reportada hiporexia, adipsia, prostração e vocalização recorrente. Foi realizada nova sondagem uretral como medida terapêutica. Foram solicitados hemograma, perfil bioquímico (função renal e hepática), urina tipo 1, urocultura e ultrassonografia toracoabdominal. Os exames revelaram leucocitose por neutrofilia e azotemia pós-renal. A ultrassonografia evidenciou efusão pleural, alterações estruturais no rim esquerdo (com perda de definição e aumento da ecogenicidade corticomedular), além de bexiga urinária com paredes espessadas (0,45 cm), hiperecogênicas e irregulares, preenchida por conteúdo anecogênico e partículas hiperecogênicas aglomeradas, além da presença de sonda. Foi prescrito amoxicilina com clavulanato de potássio.
D77 21/03/2024	Retirada da sonda uretral. Presença de abdominalgia e taquipneia. Foram solicitados exames bioquímicos e hemogasometria. O paciente foi internado para observação e recebeu fluidoterapia com ringer lactato (1 mL/kg/h), sendo medicado com citrato de maropitant, omeprazol, metadona, amoxicilina com clavulanato de potássio, dexametasona e dipirona monoidratada. A prescrição de alta incluiu amoxicilina com clavulanato de potássio, cloridrato de tramadol e dipirona monoidratada. O paciente retornou no dia 22 de março (D78) para continuidade de internação.
D111 23/04/2024 Centro Vet. 3	A tutora relatou poliúria e disúria há cerca de uma semana, com melhora dos sintomas após administração de cloridrato de tramadol. Foi realizada cistocentese de alívio, pois a estenose e inflamação do canal uretral inviabilizavam uma nova sondagem.
D112 24/04/2024 Centro Vet. 4	O animal apresentou sinais de obstrução. A tutora relatou anúria durante a noite e vocalização intensa na madrugada. O paciente apresentava prostração, abdominalgia e repleção vesical. Foi diagnosticada DTUIF obstrutiva por plug uretral. Realizou-se sondagem uretral e lavagem vesical. A equipe veterinária prescreveu meloxicam, dipirona monoidratada, cloridrato de tramadol, amitriptilina e cistimicin vet.
D114- D116 26/04/2024 Centro Vet. 2	Sangramento na sonda uretral colocada dois dias antes. A sonda foi higienizada e reposicionada. No dia 28 de abril de 2024, a sonda obstruiu novamente e foi retirada.
D125 07/05/2024 Centro Vet. 4	O paciente apresentou disúria nas últimas 24 horas. Ao exame físico, apresentava peso de 4,9 kg, baixa repleção vesical e abdominalgia. Foi diagnosticado com DTUIF não obstrutiva, sendo prescritos cloridrato de tramadol, dipirona monoidratada e gabapentina.
D134 16/05/2024 Centro Vet. 2	O Ao exame físico, constatou-se repleção vesical, estenose e lateralização da extremidade do pênis, além de presença de sedimentos. Foi realizada desobstrução com lavagem vesical (flush), e indicação de penectomia.
D135 17/05/2024 Centro Vet. 4	O paciente apresentou repleção vesical, abdominalgia e discreta desidratação. A sondagem uretral foi indicada, porém não pôde ser realizada devido à estenose do canal uretral peniano. Assim, o paciente foi encaminhado para uretrotomia com penectomia de emergência (Figura 1C).
D146 28/05/2024	O paciente retornou para retirada dos pontos do procedimento cirúrgico. A tutora relatou boa recuperação, sem recorrência dos sinais clínicos de obstrução até o momento.

Os achados ultrassonográficos iniciais revelaram a presença de um cálculo de 0,22 cm ([Figura 1A](#)) e sedimentos iniciais, que justificam o quadro de obstrução urinária. Laboratorialmente, observou-se uma hipercreatininemia leve e leucocitose por neutrofilia, resultados compatíveis com a obstrução do trato urinário e um processo inflamatório/infeccioso associado. A progressão da doença foi evidenciada pela acidose metabólica (D60), evolução para azotemia pós-renal (D76) e efusão pleural, indicando um comprometimento sistêmico. Esses achados são coerentes com episódios repetidos de obstrução e um possível dano renal secundário.

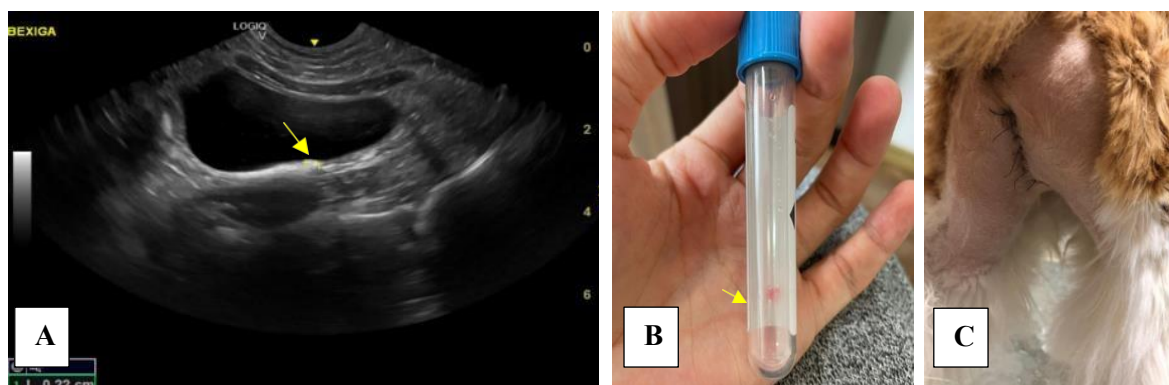


Figura 1. A: Ultrassonografia da vesícula urinária com cálculo de 0,22 centímetros (seta). B: Tubo de coleta com cálculo de 0,22 centímetros (seta) retirado em procedimento de cistotomia. C: Local da cirurgia de uretrotomia com penectomia realizada no paciente.

Foram realizadas múltiplas sondagens uretrais e cistocenteses de alívio para desobstrução. A terapia medicamentosa incluiu antibioticoterapia com amoxicilina-clavulanato, analgésicos opioides e anti-inflamatórios não esteroidais (meloxicam).

Devido à recorrência e falha da sondagem, uma uretostomia com penectomia ([Figura 1C](#)) foi realizada em D135. Este procedimento cirúrgico é uma intervenção indicada em casos de estenose uretral recorrente e resistência à sondagem, estando, portanto, plenamente justificada pela história clínica do paciente.

Discussão

Neste relato de caso, foi apresentado um gato de oito anos, castrado, diagnosticado com DTUIF. O paciente exibiu uma série de condições inter-relacionadas, incluindo urolitíase, obstrução uretral por plug, infecção, estenose uretral e azotemia pós-renal, sendo, por fim, submetido à penectomia e uretostomia perineal. O caso se destaca por reunir uma ampla variedade de informações clínicas sobre a DTUIF e pela abordagem terapêutica adotada ao longo do acompanhamento veterinário ([Bernardo et al., 2020](#); [Kaufmann et al., 2011](#); [Lazzarotto, 2000](#)). Os dados descritos a seguir corroboram com o quadro clínico do paciente apresentado.

Um estudo epidemiológico realizado nos Estados Unidos, publicado em 2001, concluiu que 8 a cada 100 gatos levados a hospitais veterinários foram diagnosticados com DTUIF. Entre esses, gatos castrados, com idade entre quatro e sete anos e com sobrepeso apresentaram maior risco de desenvolvimento da doença ([Lekcharoensuk et al., 2001](#); [Lulich et al., 2001](#)). Dos animais diagnosticados, 10% apresentavam urolitíase ou plugs uretrais; 18%, obstrução uretral bacteriana; 12%, infecções; e 63%, cistite idiopática ou outra causa idiopática. O estudo reforça que gatos machos castrados, com idade entre 2 e 10 anos, compõem o principal grupo de risco.

A DTUIF é classificada em formas obstrutiva e não obstrutiva, sendo a forma obstrutiva mais comum em machos, devido à anatomia da uretra, que é mais longa e estreita ([Reche Júnior & Camozzi, 2015](#)). As causas são multifatoriais, incluindo fatores ambientais e estresse ([Buffington, 2011a, 2011b](#)), o que torna inadequada a identificação da doença apenas pelos sinais clínicos típicos, como polaquiúria, disúria, estrangúria, vocalização ao urinar, hematúria e periúria ([Little, 2016](#)). Deve-se considerar o estágio da doença (inicial ou crônico) e a presença de comorbidades. Quando a causa da inflamação do trato urinário inferior é desconhecida, utiliza-se o termo “Doença Idiopática do Trato Urinário Inferior” (DITUI), anteriormente chamada de “Cistite Idiopática Felina” ([Oliveira et al., 2017](#); [Peixoto, 2019](#); [Reche Júnior & Camozzi, 2015](#); [Silva et al., 2013](#)).

O primeiro passo na avaliação de um felino com DTUIF é determinar a presença ou não de obstrução ([Little, 2016](#)). A ultrassonografia da bexiga permite avaliação anatômica e funcional, mas não substitui a radiografia para inferência da composição mineral de urólitos. Exames de urina, urocultura, hemograma e perfil bioquímico renal e hepático também são recomendados ([Jericó et al., 2015](#)). O paciente aqui relatado apresentava sinais de obstrução uretral, sendo submetido à ultrassonografia abdominal, hemograma e bioquímico, cujos resultados apontaram leucocitose por neutrofilia, hipercreatininemia leve e cálculo vesical.

A palpação abdominal revelou rigidez, abdominalgia e repleção vesical. Realizou-se manobra de descompressão vesical. Conforme [Reche Júnior & Camozzi \(2015\)](#), o alívio da pressão vesical é essencial para restabelecimento do fluxo urinário e preservação fisiológica. Inicia-se com métodos menos invasivos (massagem uretral, compressão vesical) e, em caso de falha, procede-se à sondagem uretral com retrolavagem sob sedação ([Reche Júnior & Camozzi, 2015](#)).

Dez dias após a primeira consulta, o paciente foi reavaliado com os mesmos sinais. Foi realizada cistocentese para esvaziamento vesical ([Weber et al., 2015](#)), além de tratamento nosocomial com meloxicam. O paciente recebeu alta com prescrição de dipirona. Segundo os autores supracitados, na impossibilidade de sondagem. A cistocentese terapêutica associada a analgésicos, antibióticos e antiespasmódicos é uma alternativa válida ([Weber et al., 2015](#)). A cistocentese foi realizada em múltiplas ocasiões no decorrer do caso com o objetivo de descompressão. Embora eficaz, esse procedimento deve ser restrito, pois pode resultar em estrangulamento ou encarceramento vesical ([Fossum, 2021](#)). A cistocentese descompressiva contribui para prevenir injúria renal, facilita a passagem do cateter urinário e permite a coleta de amostras com menor necessidade de sedação ([Canei et al., 2021](#); [Cooper, 2015](#); [Webb, 2018](#)).

Em 22 de janeiro de 2024 (D16), foi realizada cistotomia para remoção do cálculo vesical de 0,22 cm. Esse procedimento é indicado quando a dissolução do cálculo é inviável, há obstrução ou impossibilidade

de abordagem não cirúrgica (Jericó et al., 2015). O bem-estar físico, emocional e comportamental dos felinos é diretamente influenciado pelo ambiente. A compreensão de suas necessidades específicas é essencial (Ellis, 2009; Taylor et al., 2022). Causas idiopáticas respondem por 63% dos casos de DTUIF (Lekcharoensuk et al., 2001), e estudos apontam disfunções no sistema nervoso simpático em gatos com cistite idiopática, o que justifica o papel do estresse na manifestação clínica (Buffington, 2011a, 2011b).

Na ocasião de uma das consultas, a tutora relatou mudança de residência ocorrida semanas antes, um estressor ambiental relevante. Nessa consulta, não foi constatada nova obstrução, sendo levantada a hipótese de cistite idiopática. O diagnóstico dessa condição é feito por exclusão (Little, 2016).

A DITUI é uma síndrome de etiologia multifatorial, em que os estressores ambientais — como mudanças de rotina, clima, residência ou dieta — promovem liberação de catecolaminas, ativando o sistema nervoso simpático e aumentando a permeabilidade epitelial da bexiga, levando à inflamação e dor. O manejo Cat Friendly (Taylor et al., 2022), aliado à analgesia e medicamentos como glicosaminas, representa a base do tratamento (Buffington, 2011a, 2011b; Little, 2016). O paciente deste caso foi tratado com cloridrato de metadona, tramadol, dipirona monoidratada, entre outros.

Durante os meses de março a maio, o animal passou por dez novas consultas com quadros de obstrução, inflamação e azotemia. Foram realizadas três sondagens uretrais e duas cistocenteses de alívio. Os plugs uretrais são compostos por mucoproteínas, muco, detritos inflamatórios e minerais (Reche Júnior & Camozzi, 2015).

Com a recorrência das obstruções, surgiram quadros de azotemia pós-renal e acidose metabólica. A acidose decorre da falha de excreção de íons H⁺, levando à taquipneia como mecanismo compensatório (Reche Júnior & Camozzi, 2015). Em uma das consultas, constatou-se efusão pleural associada.

Além do manejo ambiental, a terapêutica inclui: amitriptilina, por sua ação analgésica, anti-inflamatória, anticolinérgica e antidepressiva; analgésicos e anti-inflamatórios (AINEs e corticoides); fluidoterapia em casos de azotemia. A amoxicilina é indicada em infecções simples do trato urinário (Jericó et al., 2015). Meloxicam, dipirona, prednisolona, metadona e tramadol são utilizados em casos mais severos (Beeston et al., 2022). O paciente também foi tratado com maropitant e omeprazol.

Diante da estenose uretral grave e recorrência das obstruções, foi indicada a realização de uretrotomia perineal com penectomia. Essa decisão deve considerar a função uretral residual, a qualidade de vida, os custos e a viabilidade de novos procedimentos (Little, 2016). Apesar de possíveis complicações, observa-se melhora significativa na qualidade de vida do paciente. A uretrotomia perineal é indicada em casos de estenose irreversível ou recidiva obstrutiva (Fossum, 2021).

Conclusão

A Doença do Trato Urinário Inferior dos Felinos é um tema relevante e recorrente na prática clínica veterinária, apresentando etiologia multifatorial, frequentemente relacionada ao manejo ambiental inadequado. A identificação precoce dos sinais clínicos, combinada com exames laboratoriais e de imagem, é crucial para um diagnóstico preciso. Em casos de recorrência, a uretrotomia com penectomia, em conjunto com modificações ambientais, surge como uma opção terapêutica que pode trazer significativo bem-estar ao paciente, melhorando sua qualidade de vida a longo prazo.

Referências bibliográficas

- Albasan, H., Osborne, C. A., Lulich, J. P., & Lekcharoensuk, C. (2012). Risk factors for urate uroliths in cats. *Journal of the American Veterinary Medical Association*, 240(7), 842–847. <https://doi.org/10.2460/javma.240.7.842>.
- Assis, M. F., & Taffarel, M. O. (2018). Doença do trato urinário inferior dos felinos: Abordagem sobre cistite idiopática e urolíase em gatos. *Enciclopédia Biosfera, Centro Científico Conhecer*, 15, 390–404. https://doi.org/10.18677/EnciBio_2018A36.
- Beeston, D., Humm, K., Church, D. B., Brodbelt, D., & O'Neill, D. G. (2022). Occurrence and clinical management of urethral obstruction in male cats under primary veterinary care in the United Kingdom in 2016. *Journal of Veterinary Internal Medicine*, 36(2), 599–608. <https://doi.org/10.1111/jvim.16389>.

- Bernardo, I. C. F., Vargas, M. E. B., & Almeida, C. B. (2020). Doenças do trato urinário inferior dos felinos. *Revista Científica Unilago*, 1(1).
- Buffington, C. A. T. (2011a). Idiopathic cystitis in domestic cats—beyond the lower urinary tract. *Journal of Veterinary Internal Medicine*, 25(4), 784–796.
- Buffington, C. A. T. (2011b). *Pandora syndrome: Rethinking our approach to idiopathic cystitis in cats*.
- Buffington, T. C. A., Westropp, J. L., & Chew, D. J. (2014). From FUS to Pandora syndrome: where are we, how did we get here, and where to now? *Journal of Feline Medicine and Surgery*, 16(5), 385–394. <https://doi.org/10.1177/1098612X14530212>.
- Canei, D. H., Pereira, M. E., Freitas, M. N., Trevisan, Y. P. A., Zorzo, C., Bortolini, J., Mendonça, A. J., & Sousa, V. R. F. (2021). Biochemical, electrolytic, and cardiovascular evaluations in cats with urethral obstruction. *Veterinary World*, 14(8), 2002.
- Cardoso Júnior, F. C., Silva, N. C. B., Silva, Y. A., Pereira, A. M., Mendonça, W. S., Feitosa Junior, F. S., & Tenório, T. G. S. (2017). Urolitíase obstrutiva em ovinos: Revisão. *PUBVET*, 11(10), 1028–1035. <https://doi.org/10.22256/pubvet.v11n10.1028-1035>.
- Cooper, E. S. (2015). Controversies in the management of feline urethral obstruction. *Journal of Veterinary Emergency and Critical Care*, 25(1), 130–137. <https://doi.org/10.1111/vec.12278>.
- Ellis, S. L. H. (2009). Environmental enrichment: practical strategies for improving feline welfare. *Journal of Feline Medicine and Surgery*, 11(11), 901–912.
- Fossum, T. W. (2021). *Cirurgia de pequenos animais* (3ed.). Elsevier Editora.
- Jericó, M. M., Andrade Neto, J. P., & Kogika, M. M. (2015). *Tratado de medicina interna de cães e gatos*. Roca Ltda.
- Kaufmann, C., Neves, R. C., & Habermann, J. C. A. (2011). Doença do trato urinário inferior dos felinos. *Anuário Da Produção Científica dos Cursos de Pós-Graduação*, 4(4), 193–214.
- Lazzarotto, J. J. (2000). Doença do trato urinário inferior dos felinos associada aos cristais de estruvita. *Revista da Faculdade de Zootecnia, Veterinária e Agronomia*, 7–8(1), 58–64.
- Lekcharoensuk, C., Osborne, C. A., & Lulich, J. P. (2001). Epidemiologic study of risk factors for lower urinary tract diseases in cats. *Journal of the American Veterinary Medical Association*, 218(9), 1429–1435. <https://doi.org/10.2460/javma.2001.218.1429>.
- Lima, G. R. F., Araújo, V. M. J., Ferreira, L. D., Anastácio, F. D. L., Alcântara, L. M., Sousa, A. F. B., Carneiro, N. F., & Rodrigues, V. H. V. (2021). Síndrome de pandora: Fisiopatogenia e terapêutica. *Pesquisa, Sociedade e Desenvolvimento*, 10(7), e58810716953. <https://doi.org/10.33448/rsd-v10i7.16953>.
- Little, S. E. (2016). *O gato: medicina interna*. Editora Roca.
- Lulich, J. P., Berent, A. C., Adams, L. G., Westropp, J. L., Bartges, J. W., & Osborne, C. A. (2016). ACVIM Small animal consensus recommendations on the treatment and prevention of uroliths in dogs and cats. *Journal of Veterinary Internal Medicine*, 30(5), 1564–1574. <https://doi.org/10.1111/jvim.14559>.
- Lulich, J. P., Osborne, C. A., & Albasan, H. (2010). Canine and feline urolithiasis: diagnosis, treatment, and prevention. In *Nephrology and Urology of Small Animals* (pp. 687–706). Wiley. <https://doi.org/10.1002/9781118785546.ch69>,
- Lulich, J. P., Osborne, C. A., Lekcharoensuk, C., Kirk, C. A., & Allen, T. A. (2001). Effects of hydrochlorothiazide and diet in dogs with calcium oxalate urolithiasis. *Journal of the American Veterinary Medical Association*, 218(10), 1583–1586. <https://doi.org/10.2460/javma.2001.218.1583>.
- Luz, A. C. G. (2019). *Síndrome de Pandora e caminhos para investigação clínica*. Universidade Federal Rural da Amazônia, Belém.
- Martins, L. C. T., Holzlsauer, G. M., Oliveira, F. A., & Gering, A. P. (2021). Bloqueio locorregional do plano transversal abdominal em gata submetida a ovariectomia e cistotomia: Relato de caso. *PUBVET*, 15(12), 1–6. <https://doi.org/10.31533/pubvet.v15n12a998.1-6> PUBVET v.15, n.12, a998, p.1-6.

- Oliveira, M. R. B., Silva, C. R. A., Jesus, K. C. D., Rodrigues, K. F., Silva, R. A., Costa, S. D. P., Silva, F. L., & Rodrigues, M. C. (2017). Diagnosticando a cistite idiopática felina: Revisão. *PUBVET*, *11*(9), 864–876. <https://doi.org/10.22256/pubvet.v11n9.864-876>.
- Osborne, C. A., Lulich, J. P., Kruger, J. M., Ulrich, L. K., & Koehler, L. A. (2009). Analysis of 451,891 canine uroliths, feline uroliths, and feline urethral plugs from 1981 to 2007: Perspectives from the Minnesota Urolith Center. In *Veterinary Clinics of North America - Small Animal Practice* (Vol. 39, Issue 1). <https://doi.org/10.1016/j.cvsm.2008.09.011>.
- Peixoto, C. S. (2019). Terapias para cistite idiopática felina: Revisão de literatura. *Revista Veterinária e Zootecnia em Foco*, *17*(1), 26–40.
- Picavet, P., Detilleux, J., Verschuren, S., Sparkes, A., Lulich, J., Osborne, C., Istasse, L., & Diez, M. (2007). Analysis of 4495 canine and feline uroliths in the Benelux. A retrospective study: 1994-2004. *Journal of Animal Physiology and Animal Nutrition*, *91*(5–6). <https://doi.org/10.1111/j.1439-0396.2007.00699.x>.
- Pinto, R. M. M. (2024). Urolitíase em cão da raça Pug. *PUBVET*, *18*(10), e1667. <https://doi.org/10.31533/pubvet.v18n10e1667>.
- Reche Júnior, A., & Camozzi, R. B. (2015). Doença do trato urinário inferior dos felinos: Cistite intersticial. In M. M. Jericó, J. P. Andradde, & M. M. Kogika (Eds.), *Tratado de medicina interna de cães e gatos* (pp. 1483–1492). Roca Ltda.
- Rick, G. W., Conrad, M. L. H., Vargas, R. M., Machado, R. Z., Lang, P. C., Serafini, G. M. C., & Bones, V. C. (2017). Urolitíase em cães e gatos. *PUBVET*, *11*, 646–743.
- Sakamoto, S. S., Ferreira, G. T. N. M., Silva, C. M., Abimussi, C. J. X., Eugênio, F. R., & Andrade, A. L. (2008). Cistotomia como alternativa de tratamento em cão com ruptura uretral recidivante-relato de caso. *Veterinária e Zootecnia*, *2*(Supl. 1), 1–34.
- Silva, A. C., Muzzi, R. A. L., Oberlender, G., Muzzi, L. A. L., Coelho, M. R., & Henrique, B. F. (2013). Cistite Idiopática Felina: Revisão de Literatura. *Arquivos de Ciências Veterinárias e Zoologia da UNIPAR*, *16*(1), 93–96.
- Taylor, S., Saint Denis, K., Collins, S., Dowgray, N., Ellis, S. L. H., Heath, S., Rodan, I., & Ryan, L. (2022). ISFM/AAFP Cat friendly veterinary environment guidelines. *Journal of Feline Medicine and Surgery*, *24*(11), 1133–1163. <https://doi.org/10.1177/1098612X221128763>.
- Teixeira, K. C., Vieira, M. Z., & Torres, M. L. M. (2019). Síndrome de Pandora: aspectos psiconeuroendócrinos. *Revista de Educação Continuada Em Medicina Veterinária e Zootecnia Do CRMV-SP*, *17*, 16–19. <https://doi.org/10.36440/recmvz.v17i1.37839>.
- Webb, G. (2018). Urethral obstruction in the male cat. *The Veterinary Nurse*, *9*(7), 372–377. <https://doi.org/10.12968/vetn.2018.9.7.372>.
- Weber, L. F. S., Skalski, J., Capilé, K. V., & Stedile, S. T. O. (2015). Modelo canino e felino para treinamento de coleta de urina pela técnica da cistocentese. In *Desenvolvimento de material didático ou institucional* (pp. 1–13).
- Westropp, J. L., Delgado, M., & Buffington, C. A. (2019). Chronic lower urinary tract signs in cats: current understanding of pathophysiology and management. *Veterinary Clinics: Small Animal Practice*, *49*(2), 187–209. <https://doi.org/10.1016/j.cvsm.2018.11.001>.

Histórico do artigo:**Recebido:** 22 de maio de 2025**Aprovado:** 10 de junho de 2025**Licenciamento:** Este artigo é publicado na modalidade Acesso Aberto sob a licença Creative Commons Atribuição 4.0 (CC-BY 4.0), a qual permite uso irrestrito, distribuição, reprodução em qualquer meio, desde que o autor e a fonte sejam devidamente creditados.