

Surto de pododermatite infecciosa em rebanho ovino na região Sul da Bahia: relato de caso

Lorrana Costa¹, Maria Antonia Santana¹, Kailly Almeida¹, Victor Nunes¹, Ticianna Vasconcelos²

¹Graduanda em Medicina Veterinária pela Universidade Salvador, Salvador, Bahia, Brasil.

²Professora do Curso de Medicina Veterinária da Universidade Salvador, Salvador, Bahia, Brasil.

*Autor para correspondência, e-mail: lorranacosta.s@outlook.com

Resumo. O Nordeste do Brasil, especialmente a Bahia, destaca-se na criação de ovinos devido ao clima e à vegetação locais, que favorecem a adaptação desses animais. A atividade é vantajosa para pequenos produtores, pois apresenta baixo custo e facilidade de comercialização. Em 2023, a Bahia concentrou 23% do rebanho nacional de ovinos, consolidando-se como líder na produção. Contudo, doenças que afetam esses animais, como a pododermatite infecciosa, causam sérios prejuízos econômicos devido à redução no consumo de forragem, à queda no ganho de peso e à infertilidade. A pododermatite, causada por bactérias como *Dichelobacter nodosus* e *Fusobacterium necrophorum*, é uma das enfermidades mais comuns entre caprinos e ovinos. A doença provoca inflamação nos cascos, levando à claudicação intensa e podendo afetar gravemente a saúde dos animais, inclusive causando a morte. A Agência de Defesa Agropecuária da Bahia (ADAB) implementou o Programa Estadual de Sanidade de Caprinos e Ovinos (PESCO) com o objetivo de controlar e erradicar essas doenças. Este artigo tem como objetivo descrever um surto de pododermatite infecciosa em um rebanho no Sul da Bahia, abordando sua etiologia, epidemiologia, patogenia, sinais clínicos e diagnóstico, além de ressaltar a importância de medidas profiláticas para o controle da enfermidade e a prevenção de perdas econômicas.

Palavras-chave: Bahia, cascos, ovinos, pododermatite, prevenção.

Outbreak of infectious pododermatitis in a sheep flock in southern Bahia: case report

Abstract. Northeastern Brazil, particularly the state of Bahia, stands out in sheep farming due to its local climate and vegetation, which favor the adaptation of these animals. This activity is advantageous for small-scale producers, as it involves low costs and offers ease of commercialization. In 2023, Bahia accounted for 23% of the national sheep herd, establishing itself as the leading producer. However, diseases affecting these animals, such as infectious pododermatitis, cause significant economic losses due to reduced forage intake, decreased weight gain, and infertility. Pododermatitis, caused by bacteria such as *Dichelobacter nodosus* and *Fusobacterium necrophorum*, is one of the most common diseases among goats and sheep. It leads to hoof inflammation resulting in severe lameness, and can seriously compromise the animals' health, potentially leading to death. To address this issue, the Bahia State Agricultural Defense Agency (ADAB) implemented the State Program for the Health of Goats and Sheep (PESCO), aimed at controlling and eradicating such diseases. This article aims to describe an outbreak of infectious pododermatitis in a flock in southern Bahia, discussing its etiology, epidemiology, pathogenesis, clinical signs, and diagnosis, as well as emphasizing the importance of prophylactic measures for disease control and the prevention of economic losses.

Keywords: Bahia, hoof, sheep, pododermatitis, prevention.

Introdução

O Nordeste do Brasil é um importante centro para a criação de ovinos, com destaque para a Bahia, que, em 2023, foi líder nacional na criação desses animais, concentrando 23% do rebanho ovino do país ([ANUALPEC, 2025](#)). A criação de ovinos é uma atividade atrativa para pequenos produtores devido ao baixo custo, ao pouco investimento e à comercialização local facilitada ([Aquino et al., 2016](#); [Jesus Júnior et al., 2010](#); [Viana, 2008](#)).

Entre as doenças que afetam os ovinos, a pododermatite infecciosa é uma das mais comuns ([Aguiar et al., 2009](#)). Ela é causada por bactérias como *Dichelobacter nodosus* e *Fusobacterium necrophorum*, resultando em claudicação intensa ([Silva et al., 2016](#)). A enfermidade é caracterizada pela inflamação das partes distais dos membros e pode levar a grandes perdas econômicas, devido à queda no ganho de peso, na produção de leite e na infertilidade dos animais ([Silva et al., 2006](#); [Tadich & Hernández, 2000](#)).

A Bahia criou o Programa Estadual de Sanidade de Caprinos e Ovinos ([PESCO, 2013](#)) para controlar e erradicar doenças como a pododermatite infecciosa. Esse programa segue as diretrizes do Programa Nacional de Sanidade de Caprinos e Ovinos (PNSCO), revisto em 17 de fevereiro de 2025, que prevê ações como educação sanitária, estudos epidemiológicos, controle de trânsito animal e intervenção imediata em casos suspeitos ([PNSCO, 2025](#)). A transmissão entre caprinos e ovinos é possível, e a doença pode ser transmitida por um ambiente úmido, onde as bactérias proliferam ([Aguiar et al., 2009](#)).

O diagnóstico clínico da pododermatite é baseado nas lesões nos cascos, e o principal sintoma é a claudicação. O sistema de escores modificado de Egerton é utilizado para classificar os estágios da doença ([Bendigo, 2007](#)). O tratamento inclui o casqueamento das áreas afetadas, uso de antibióticos e aplicação de pedilúvios com agentes antissépticos ([Abbott & Lewis, 2005](#); [Green & George, 2008](#)).

Este artigo descreve um surto de pododermatite infecciosa em um rebanho de ovinos no Sul da Bahia, abordando sua etiologia, epidemiologia, patogenia, sinais clínicos e diagnóstico, além de medidas profiláticas para controle da doença e a prevenção de perdas econômicas.

Relato de caso

O surto ocorreu em uma propriedade rural no município de Pau-Brasil, região Sul da Bahia, sendo o primeiro relato de claudicação registrado em outubro de 2023. O rebanho da propriedade era composto por 50 ovinos das raças Santa Inês e Boer, de diferentes idades, machos e fêmeas, criados no mesmo sistema de produção e ambiente, com a finalidade de engorda. Os animais eram alimentados a pasto, sem suplementação.

Durante a anamnese, foram descritos surtos anteriores, porém com menor número de animais acometidos, sem impacto significativo na produtividade da propriedade. Todos os animais foram avaliados, e 37 ovinos que apresentavam sinais clínicos — como desconforto, claudicação, aumento de volume na região interdigital e incapacidade de apoiar os membros anteriores no solo — foram selecionados para avaliação clínica e análise detalhada dos cascos.

Para a avaliação dos cascos, foi realizada higienização, seguida de casqueamento e retirada do excesso de tecido córneo, permitindo a inspeção e o registro detalhado das lesões.

Para descrever as lesões e registrar os animais acometidos, foi utilizada uma escala de escores: o Escore Modificado de Egerton, desenvolvido para classificar as lesões de pododermatite infecciosa em ovinos, padronizando tanto suas características quanto sua gravidade ([Figura 1](#)). Esse método de classificação tem sido amplamente utilizado para identificar quais animais necessitam de tratamento ou devem ser incluídos em programas de manejo que favoreçam a recuperação da doença ([Raadsma & Dhungyel, 2013](#); [Raadsma & Egerton, 2013](#)).

O uso do escore permitiu avaliar a gravidade da condição e classificá-la em diferentes estágios, desde os mais leves até os mais severos, determinando, assim, a extensão do comprometimento interdigital e o tratamento mais adequado para cada grau de lesão.

Durante a avaliação clínica dos 37 animais, foram observados sinais clínicos variados, que refletiam o grau de lesão de cada indivíduo. Os sinais identificados forneceram informações cruciais para a

classificação da severidade das lesões podais e permitiram a divisão dos animais em três grupos distintos, conforme o estágio de comprometimento das estruturas podais.

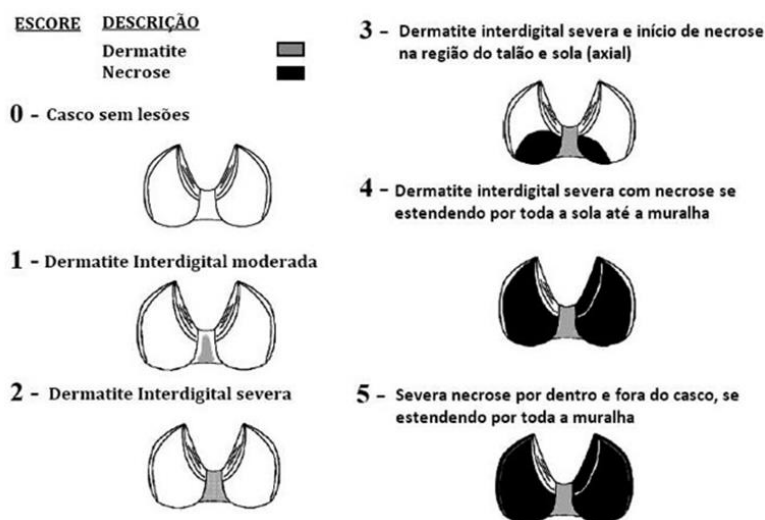


Figura 1. Sistema de score modificado de Egerton utilizado para caracterização clínica. Fonte: [Bendigo \(2007\)](#)

Dentre os 37 animais avaliados, 26 apresentaram lesões de intensidade moderada, evidenciando danos significativos, mas sem comprometer completamente a funcionalidade da região podal ([Figura 2 A-B](#)). Em 8 animais, as lesões já se mostravam em estágio severo, com sinais mais evidentes de comprometimento estrutural e dor mais intensa. Além disso, 3 animais apresentaram lesões severas, com sinais preocupantes de necrose incipiente nas regiões de talão e sola, indicando um quadro de maior gravidade e risco para a integridade do tecido. Essa classificação permitiu uma abordagem diferenciada no manejo dos animais, com foco na prevenção da progressão das lesões e na implementação de tratamentos.

Com base no histórico do rebanho, características epidemiológicas e sinais clínicos, foi feito o diagnóstico de pododermatite infecciosa.

No tratamento da pododermatite infecciosa, foi adotado um protocolo terapêutico multifacetado, visando não apenas o controle da infecção, mas também a promoção da cicatrização e o alívio dos sintomas. O primeiro passo consistiu na realização de uma limpeza cuidadosa das lesões, removendo secreções, resíduos biológicos e qualquer material necrosado presente. Após a limpeza, foi realizado o casqueamento, procedimento essencial para permitir melhor visualização das áreas afetadas e facilitar a aplicação dos medicamentos.

Para o controle da infecção, foi administrado um antibiótico de amplo espectro, a tetraciclina, na dose de 1 mL a cada 10 kg corporal, em dose única, visando combater os agentes patológicos presentes nas lesões e prevenir infecções secundárias. Esse antibiótico possui ação eficaz contra diversas bactérias, auxiliando na redução da carga bacteriana local ([Olechnowicz & Jaśkowski, 2011](#); [Richardson & Hoskins, 2014](#)).

Além disso, para o controle da dor, inflamação e febre, foi realizada a aplicação de Desflan[®], um analgésico, anti-inflamatório não esteroidal (AINE) e antipirético, à base de flunixinina meglumina, na dose de 1,1 mg/kg de peso corporal. A flunixinina meglumina tem efeito analgésico e anti-inflamatório potente, ajudando a reduzir o desconforto e a inflamação associada à pododermatite, além de controlar possíveis elevações de temperatura ([Baxter et al., 2011](#); [Olechnowicz & Jaśkowski, 2011](#); [Stokka et al., 2001](#)).

No que se refere ao tratamento local das lesões, foi preparada uma pasta terapêutica à base de antimicrobiano tópico, o Furanyl[®] Pomada, indicada para o tratamento de pododermatites e para antisepsia de feridas. O Furanyl[®] possui ação antimicrobiana eficaz, contribuindo para a redução da carga bacteriana nas lesões e prevenindo complicações secundárias ([Baxter et al., 2011](#); [Main et al., 2012](#); [Stokka et al., 2001](#)).

Além disso, foi utilizado um unguento específico, composto por permetrina, óxido de zinco e butóxido de piperonila. A permetrina tem ação larvicida e inseticida, ajudando no controle de parasitas que possam agravar a condição da pele (Gargano et al., 2013). O óxido de zinco contribui com suas propriedades cicatrizantes e calmantes, protegendo a pele e favorecendo a regeneração celular, enquanto o butóxido de piperonila potencializa a ação da permetrina, aumentando sua eficácia no combate aos parasitas e agindo como repelente (Baxter et al., 2011; Main et al., 2012; Stokka et al., 2001).

Para auxiliar no tratamento das lesões nos cascos afetados, aplicamos sulfato de cobre diretamente na área lesionada. Esse composto possui propriedades antimicrobianas, sendo eficaz contra bactérias e fungos, o que ajuda a reduzir a infecção e a inflamação na região interdigital. A aplicação sob os cascos cria uma barreira protetora, promovendo um ambiente desfavorável para a proliferação de microrganismos, acelerando assim o processo de cicatrização e melhorando o conforto dos animais.

Para garantir a fixação adequada da pasta à base de Furaniol® e unguento, bem como do sulfato de cobre, foi realizada uma bandagem nos cascos tratados, com o objetivo de promover a recuperação das lesões (Figura 2 C). A bandagem foi aplicada utilizando gaze, algodão ortopédico e atadura, sendo, em seguida, selada com fita *silver tape*. Esse procedimento foi adotado para assegurar que a bandagem permanecesse fixa por um período mais longo, proporcionando proteção à área tratada e ajudando a prolongar a eficácia do tratamento.

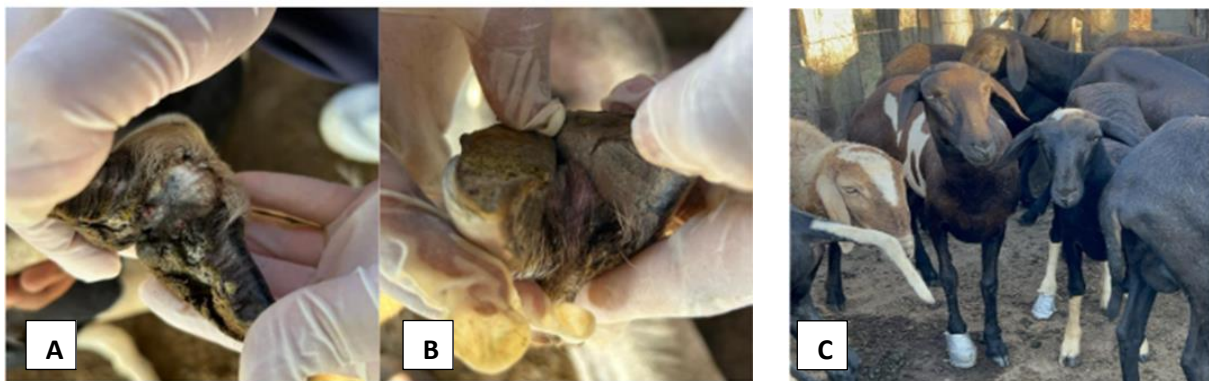


Figura 2. A-B: Cascos com lesões indicativas de pododermatite infecciosa. Classificação das lesões a partir do escore modificado de Egerton. C: Animais pós-tratamento, capazes de apoiar os cascos afetados no chão, indicando melhora na condição clínica.

Resultados e discussão

O surto de pododermatite infecciosa em ovinos relatado nesta propriedade rural reflete a crescente incidência de doenças podais que afetam a saúde animal e a produtividade. A avaliação clínica revelou uma prevalência significativa de 74% (37/50) de casos de pododermatite infecciosa, com lesões variando entre moderadas e severas, conforme classificação pelo Escore Modificado de Egerton (Raadsma & Dhungyel, 2013; Raadsma & Egerton, 2013). A presença de claudicação e aumento de volume nos membros dos ovinos, associados à incapacidade de apoiar os membros anteriores, constituiu uma manifestação clínica evidente da doença.

O histórico de surtos anteriores, com menor impacto produtivo, sugere recorrência da enfermidade, o que pode indicar falhas no manejo sanitário ou na adoção de medidas profiláticas eficazes.

O protocolo terapêutico adotado para o tratamento da pododermatite infecciosa foi abrangente, combinando diferentes abordagens para maximizar a eficácia. O casqueamento individual dos animais mostrou-se uma etapa essencial, permitindo a exposição das lesões e a aplicação direta de antissépticos como iodo em polivinil pirrolidona, amônio quaternário, sulfato de cobre a 10%, sulfato de zinco a 10% e formalina a 10%, por meio de pedilúvios ou aplicação localizada. Esses produtos favoreceram o contato direto com os agentes etiológicos, reduzindo a prevalência da doença (Hussni et al., 2001). Além disso, o tratamento sistêmico foi fundamental, com a utilização de antibióticos como a oxitetraciclina de ação prolongada (1 mL/10 kg de peso corporal, dose única). Essa abordagem demonstrou eficácia na maioria dos casos, embora animais que não apresentaram resposta após dois ciclos de tratamento tenham sido identificados como portadores crônicos, sendo recomendada sua exclusão do rebanho. Essa

classificação foi baseada na recorrência clínica dos sinais e na ausência de resposta terapêutica evidente, conforme descrito por [Egerton et al. \(1989\)](#) e corroborado por estudos recentes ([Greber et al., 2021](#)).

O uso de anti-inflamatórios não esteroides, como flunixinina meglumina e meloxicam, também foi relevante como suporte, proporcionando alívio da dor, redução da claudicação e melhora no bem-estar dos animais acometidos.

No contexto do manejo, enfatizou-se a importância de medidas preventivas, como o casqueamento periódico dos animais. Ainda que o casqueamento semestral seja frequentemente recomendado em rebanhos extensivos, a orientação técnica da Embrapa é que a frequência mínima seja de duas vezes ao ano (antes do início e após o final do período de chuvas), acomodando-se às condições locais — umidade, tipo de solo, sistema de criação e histórico sanitário do rebanho ([EMBRAPA, 2021](#)). A recomendação não exclui a necessidade de inspeções regulares, que permitam identificar precocemente alterações nos cascos e ajustar o intervalo entre os manejos conforme observado *in loco*. Esse enfoque adaptativo previne o surgimento e agravamento de lesões podais.

Embora a vacinação contra a pododermatite infecciosa seja uma alternativa, sua eficácia é limitada devido à variabilidade antigênica entre as cepas bacterianas ([Zhou & Hickford, 2000](#)). A aplicação do Escore Modificado de Egerton facilitou a avaliação da gravidade das lesões e orientou a escolha das intervenções terapêuticas mais adequadas ([Raadsma & Dhungyel, 2013](#); [Raadsma & Egerton, 2013](#)). A combinação de tratamentos locais e sistêmicos, com foco no controle da infecção, alívio da dor e cicatrização, foi determinante para os resultados positivos observados.

Observou-se uma melhora significativa da dor, com os animais voltando a apoiar os membros no solo, evidenciando a recuperação da funcionalidade dos membros afetados ([Figura 2C](#)). A aplicação de bandagens para fixação de pastas antimicrobianas e a continuidade do tratamento local contribuíram de forma decisiva para a recuperação dos animais, especialmente nos casos moderados e graves.

A utilização do protocolo terapêutico mostrou-se eficaz no manejo das lesões, resultando na recuperação de 30 dos 37 animais acometidos. A resposta positiva ao tratamento foi evidenciada pela melhora significativa da dor, com o retorno ao apoio dos membros no solo, e pela restauração da funcionalidade dos membros afetados. O protocolo terapêutico multifacetado englobou casqueamento, aplicação de antissépticos tópicos, tratamento sistêmico com antibióticos (oxitetraciclina), uso de anti-inflamatórios e incluso aplicação de bandagens para fixação de pastas antimicrobianas (em casos específicos)

Conclusão

O surto de pododermatite infecciosa em ovinos no sul da Bahia destaca a importância dessa doença na ovinocultura regional, especialmente em ambientes quentes e úmidos. A falta de práticas preventivas favoreceu sua disseminação. O Escore Modificado de Egerton foi eficaz na avaliação das lesões, e o protocolo terapêutico adotado promoveu a recuperação e melhora dos animais. O caso reforça a necessidade de vigilância, diagnóstico precoce e programas sanitários como o PESCO, mostrando que a prevenção e o tratamento adequados são essenciais para controlar a doença e garantir a sustentabilidade da atividade.

Referências bibliográficas

- Abbott, K. A., & Lewis, C. J. (2005). Current approaches to the management of ovine footrot. *Veterinary Journal*, 169(1), 28–41. <https://doi.org/10.1016/j.tvjl.2004.05.008>.
- Aguiar, M. G. N., Cunha, A. A. O., Silva, T. R., Araújo, J. R. B., Garino Júnior, F., Simões, S. V., & Riet-Correa, F. (2009). Pododermatite infecciosa em ovinos e caprinos no Sertão Paraibano. *Ciência Animal Brasileira, Sup. 1*.
- ANUALPEC. (2025). *Anuário da Pecuária Brasileira* (20th ed., Vol. 1). Instituto FNP.
- Aquino, R. S., Lemos, C. G., Alencar, C. A., Silva, E. G., Lima, R., Gomes, J. A. F., Silva, A. F., Silva Lima, R., Gomes, J. A. F., & Silva, A. F. (2016). A realidade da caprinocultura e ovinocultura no semiárido brasileiro: um retrato do sertão do Araripe, Pernambuco. *PUBVET*, 10(4), 271–281. <https://doi.org/10.22256/pubvet.v10n4.271-281>.

- Baxter, G. M., Stashak, J. K., & Parks, L. (2011). Lameness in the extremities. In G. M. Baxter (Ed.), *Adam's and Stashak's Lameness in Horses*. Wiley Blackwell.
- Bendigo, T. G. (2007). *Footrot in sheep: Diseases facts, diagnosis, treatment, prevention and damage control, benign footrot*.
- Egerton, J. R., Roberts, D. S., Parsonson, I. M. (1989). Etiologia e patogênese da podridão do casco ovino: um estudo histológico da invasão bacteriana. *Journal of Comparative Pathology*, 100 (4), 411–20.
- EMBRAPA. (2021). *Pododermatite contagiosa: estratégias de manejo e controle*. EMBRAPA.
- Gargano, R. G., Benesi, F. J., Birgel Júnior, E. H., Della Libera, A. M. M. P., Gregory, L., Sucupira, M. C. A., Ortolani, E. L., Gomes, V., & Pogliani, F. C. (2013). Estudo retrospectivo das afecções locomotoras em ruminantes atendidos na Faculdade de Medicina Veterinária e Zootecnia da Universidade de São Paulo entre 2000 e 2012. *Brazilian Journal of Veterinary Research and Animal Science*, 50(4), 286–293.
- Green, L. E., & George, T. R. N. (2008). Assessment of current knowledge of footrot in sheep with particular reference to *Dichelobacter nodosus* and implications for elimination or control strategies for sheep in Great Britain. *Veterinary Journal*, 175(2), 173–180. <https://doi.org/10.1016/j.tvjl.2007.01.014>.
- Greber, D., Bearth, G., Lüchinger, R., Schuepbach-Regula, G., Steiner, A. (2021). Podridão do casco ovina: uma revisão do conhecimento atual. *The Veterinary Journal*, 338:404–88. doi:10.1016/j.tvjl.2021.105317.
- Hussni, C. A., Wludarski, A. R. L., Nicoletti, J. L. de M., Thomassian, A., Alves, A. L. G., Figueiredo, L. M. A. de, & Curi, P. R. (2001). Comparação entre timerosal, glicerina iodada e iodo polivinilpirrolidona com açúcar, na cicatrização de pele em eqüinos. *Arquivo de Ciências, Veterinária e Zoologia*, 4(2), 109–118.
- Jesus Junior, C., Rodrigues, L. S., & Moraes, V. E. G. (2010). Ovinocaprinocultura de corte: a convivência dos extremos. *BNDS - Setorial*, 31, 281–320.
- Main, D. C. J., Leach, K. A., Barker, Z. E., Sedgwick, A. K., Maggs, C. M., Bell, N. J., & Whay, H. R. (2012). Evaluating an intervention to reduce lameness in dairy cattle. *Journal of Dairy Science*, 95(6), 2946–2954. <https://doi.org/http://dx.doi.org/10.3168/jds.2011-4678>.
- Olechnowicz, J., & Jaśkowski, J. M. (2011). Lameness in small ruminants. In *Medycyna Weterynaryjna* (Vol. 67, Issue 11).
- PESCO (2013). Bahia. Agência de Defesa Agropecuária da Bahia – ADAB. *Bahia avança para implantar Programa Estadual de Sanidade dos Caprinos e Ovinos (PESCO)* [Internet]. Salvador: Governo do Estado da Bahia; 2013 [citado 2025 jul. 9]. Disponível em: <https://www.ba.gov.br/comunicacao/2013/10/noticias/bahia-avanca-para-implantar-programa-estadual-de-sanidade-dos-caprinos-e-ovinos>
- PNSCO (2025). Ministério da Agricultura, Pecuária e Abastecimento (MAPA). Programa Nacional de Sanidade de Caprinos e Ovinos (PNSCO). Revisado em 17 fev 2025 [Internet]. Brasil: MAPA; 2025 [citado 2025 jul. 9]. Disponível em: <https://www.gov.br/agricultura/pt-br/assuntos/sanidade-animal-e-vegetal/saude-animal/programas-de-saude-animal/sanidade-de-caprinos-e-ovinos>
- Raadsma, H. W., & Dhungyel, O. P. (2013). A review of footrot in sheep: New approaches for control of virulent footrot. *Livestock Science*, 156(1–3), 115–125. <https://doi.org/10.1016/j.livsci.2013.06.011>.
- Raadsma, H. W., & Egerton, J. R. (2013). A review of footrot in sheep: Aetiology, risk factors and control methods. In *Livestock Science* (Vol. 156, Issues 1–3, pp. 106–114). <https://doi.org/10.1016/j.livsci.2013.06.009>.
- Rihardson, A. E., & Hoskins, W. (2014). The role of antibiotic therapy in the treatment of ovine footrot. *Journal of Veterinary Research*, 98–107.
- Silva, F. F., Alves, C. G. T., & Silva Júnior, F. F. (2016). Pododermatite solar circunscrita, úlcera de husterholz ou úlcera da sola. *Ciência Veterinária Nos Trópicos*, 9(2/3), 102–105.

- Silva, L. A. F., Rezende, M. R., Romani, A. F., Fioravanti, M. C. S., Cunha, P. H. J., Borges, J. R. J., Macedo, S. P., Damasceno, A. D., Rabelo, R. E., & Garcia, A. M. (2006). Pododermatite séptica em bovinos: evolução clínica da fase inicial. *Brazilian Journal of Veterinary Research and Animal Science*, 43(5), 674–680. <https://doi.org/10.11606/issn.1678-4456.bjvras.2006.26577>.
- Stokka, G. L., Lechtenberg, K., Edwards, T., MacGregor, S., Voss, K., Griffin, D., Grotelueschen, D. M., Smith, R. A., & Perino, L. J. (2001). Lameness in feedlot cattle. *Veterinary Clinics of North America: Food Animal Practice*, 17(1), 189–207. [https://doi.org/10.1016/S0749-0720\(15\)30062-1](https://doi.org/10.1016/S0749-0720(15)30062-1).
- Tadich, E., & Hernández, M. (2000). Prevalencia de lesiones podales en ovinos de 25 exploraciones familiares de la provincia de Valdivia. *Archivos de Medicina Veterinaria*, 32(1), 63–64.
- Viana, J. G. A. (2008). Panorama geral da ovinocultura no mundo e no Brasil. *Revista Ovinos*, 4(12), 1–9.
- Zhou, H., & Hickford, J. G. H. (2000). Extensive diversity in New Zealand *Dichelobacter nodosus* strains from infected sheep and goats. *Veterinary Microbiology*, 71(1–2), 113–123. [https://doi.org/10.1016/S0378-1135\(99\)00155-8](https://doi.org/10.1016/S0378-1135(99)00155-8).

Histórico do artigo:**Recebido:** 9 de maio de 2025**Aprovado:** 11 de junho de 2025**Licenciamento:** Este artigo é publicado na modalidade Acesso Aberto sob a licença Creative Commons Atribuição 4.0 (CC-BY 4.0), a qual permite uso irrestrito, distribuição, reprodução em qualquer meio, desde que o autor e a fonte sejam devidamente.