pubvet
MEDICINA VETERINÁRIA E ZOOTECNIA
ISSN 1982-1263
https://doi.org/10.31533/pubvet.v20n9e2008

Osteossarcoma da cabeça femoral em Rottweiler: de alteração radiográfica discreta à abordagem oncológica multimodal

Caroline Freitas Souza[1*], Heloísia Maria Bressan Braz[2], Amanda Braga Eliziário[3], Clara de Almeida Mendes[4], Bruno de Tullio Augusto Roque Lima[5], Gabriela Porfirio Passos[6]

[1]Médica Veterinária Autônoma em Rio Pomba, Minas Gerais, Brasil.
[2]Médica Veterinária Autônoma em Macaé, Rio de Janeiro, Brasil
[3]Médica Veterinária Autônoma em Betim, Minas Gerais, Brasil.
[4]Médica Veterinária Autônoma em Rio das Ostras, Rio de Janeiro, Brasil.
[5]Médico Veterinário Especializado em Oncologia, Professor de Pós-graduação, Residente em Santos, São Paulo.
[6]Médica Veterinária Autônoma em Salvador, Bahia, Brasil.
**Autor para correspondência, E-mail: carolinefsmedvet@gmail.com*

Resumo. O osteossarcoma é a principal neoplasia óssea primária maligna em cães, caracterizada por comportamento localmente invasivo e elevado potencial metastático. O presente trabalho relata o caso de uma cadela da raça Rottweiler com osteossarcoma osteoblástico pouco produtivo localizado na cabeça do fêmur esquerdo, destacando a importância da investigação histopatológica diante de alterações radiográficas discretas. A paciente apresentou claudicação e dor na região pélvica. A avaliação radiográfica evidenciou uma alteração sutil na articulação coxofemoral esquerda, passível de interpretação inicial como processo osteoarticular. Considerando o quadro clínico e a predisposição racial ao osteossarcoma, optou-se pela colocefalectomia esquerda, com encaminhamento do material para exame histopatológico. O exame confirmou osteossarcoma osteoblástico pouco produtivo, com discreta formação de matriz osteoide, áreas de permeação da medula óssea e índice mitótico de 23 mitoses/2,37 mm². Após o diagnóstico, foram realizadas seis sessões de quimioterapia adjuvante, alternando carboplatina e doxorrubicina. A paciente foi monitorada por exames laboratoriais, exames de imagem e avaliações ecocardiográficas, permanecendo clinicamente estável durante o acompanhamento. Em 2026, nódulos esplênicos suspeitos foram investigados por citologia e, posteriormente, por esplenectomia. A avaliação histopatológica revelou hiperplasia nodular linfoide e hematopoiética, sem evidências de malignidade. Radiografias torácicas realizadas em janeiro de 2026 não evidenciaram metástases pulmonares detectáveis. O óbito ocorreu aproximadamente 27 meses após a intervenção cirúrgica, sem confirmação de progressão metastática. O caso reforça a importância da avaliação histopatológica em lesões ósseas discretas, especialmente em raças predispostas, e da individualização da abordagem terapêutica em oncologia veterinária.

Palavras-chave: Colocefalectomia, diagnóstico histopatológico, osteossarcoma, quimioterapia, Rottweiler

Femoral head osteosarcoma in a Rottweiler: from a subtle radiographic finding to multimodal oncologic management

Abstract. Osteosarcoma is the most common primary malignant bone tumor in dogs and is characterized by locally invasive behavior and a high metastatic potential. This report describes the case of a female Rottweiler diagnosed with a poorly productive osteoblastic osteosarcoma of the left femoral head, highlighting the importance of histopathological evaluation when radiographic findings are subtle. The patient presented with lameness and pain in the pelvic region. Radiographic examination revealed a subtle lesion in the left

coxofemoral joint, which could initially have been interpreted as an osteoarticular disorder. Considering the clinical presentation and the breed predisposition to osteosarcoma, a left femoral head and neck excision was performed, and the excised tissue was submitted for histopathological examination. Histopathology confirmed a poorly productive osteoblastic osteosarcoma, characterized by scant osteoid matrix formation, medullary permeation, and a mitotic index of 23 mitoses/2.37 mm². Following diagnosis, the dog underwent six sessions of adjuvant chemotherapy, alternating carboplatin and doxorubicin. Clinical follow-up included serial laboratory tests, diagnostic imaging, and echocardiographic evaluations, with the patient remaining clinically stable throughout the monitoring period. In 2026, suspicious splenic nodules were investigated by cytology and subsequently by splenectomy. Histopathological examination revealed benign nodular lymphoid and hematopoietic hyperplasia, with no evidence of malignancy. Thoracic radiographs obtained in January 2026 showed no detectable pulmonary metastases. The dog died approximately 27 months after surgical intervention, without confirmation of metastatic progression. This case highlights the importance of histopathological evaluation of subtle bone lesions, particularly in predisposed breeds, and emphasizes the value of an individualized therapeutic approach in veterinary oncology.

Keywords: Chemotherapy, histopathological diagnosis, osteosarcoma, Rottweiler, femoral head and neck excision

Introdução

O osteossarcoma (OSA) é a neoplasia óssea primária maligna mais frequente em cães, caracterizada por comportamento localmente agressivo e elevado potencial metastático (Chaves et al., 2020; Teixeira et al., 2018). A claudicação é um dos sinais clínicos mais frequentes, e o esqueleto apendicular constitui o principal local de ocorrência da doença, sendo cães de grande e gigante porte os mais predispostos (Oliveira & Silveira, 2008; Polton et al., 2025).

A predisposição racial reforça a suspeita clínica. Em estudo populacional recente, o Rottweiler apresentou uma das maiores associações com osteossarcoma, com *odds ratio* de 26,67 em comparação aos cães sem raça definida e prevalência anual de 0,84% (O'Neill et al., 2023), sendo igualmente reconhecido como raça de alto risco em outros estudos (Edmunds et al., 2021; McNeill et al., 2007).

Embora lesões ósseas agressivas possam apresentar alterações radiográficas marcantes, a expressão radiográfica varia de acordo com a localização e a extensão da doença. Dessa forma, alterações discretas não excluem a possibilidade de neoplasia quando há sinais clínicos persistentes e fatores de risco. A confirmação citológica e/ou histopatológica estabelece a natureza da lesão e direciona a conduta terapêutica (Polton et al., 2025).

O tratamento baseia-se no controle local da neoplasia associado à terapia antimetastática. A ressecção cirúrgica ampla, frequentemente por meio de amputação, permanece como a abordagem com maior respaldo científico, enquanto procedimentos de preservação do membro podem ser considerados em pacientes criteriosamente selecionados. A quimioterapia adjuvante, com agentes como carboplatina e doxorrubicina, é empregada devido ao elevado risco de doença metastática microscópica (Bailey et al., 2003; Frimberger et al., 2016; Kozicki et al., 2015; Skorupski et al., 2016).

O objetivo deste trabalho é relatar o caso de uma cadela da raça Rottweiler com osteossarcoma osteoblástico pouco produtivo localizado na cabeça femoral esquerda, cuja alteração radiográfica inicial era discreta, enfatizando a importância do exame histopatológico, da preservação do membro, da quimioterapia adjuvante e do acompanhamento oncológico prolongado.

Relato do caso

Foi atendida, em 4 de abril de 2024, uma cadela da raça Rottweiler, denominada Cigana, nascida em agosto de 2015, com oito anos e oito meses de idade e peso corporal de 38 kg. A queixa principal era claudicação do membro pélvico esquerdo, iniciada aproximadamente 15 dias antes do atendimento, em meados de março de 2024.

Ao exame ortopédico e neurológico, não foram identificadas alterações além da marcha sem apoio do membro acometido e da dor à palpação da região coxofemoral esquerda. A tutora foi informada sobre os procedimentos e autorizou a utilização dos dados e das imagens para fins de publicação científica.

Na consulta inicial, foram prescritos meloxicam (0,1 mg/kg, a cada 24 horas, durante cinco dias), dipirona (25 mg/kg, a cada oito horas, durante dez dias) e tramadol (3 mg/kg, a cada oito horas, durante dez dias), além de suplementação com ácidos graxos ômega-3 e investigação radiográfica.

Foram realizadas radiografias da pelve e dos membros pélvicos, que evidenciaram alteração discreta na região coxofemoral esquerda, sem a exuberante expressão radiográfica frequentemente associada às neoplasias ósseas agressivas (Figura 1A e B). Inicialmente, processos osteoarticulares degenerativos e inflamatórios foram considerados entre os diagnósticos diferenciais. A avaliação radiográfica torácica também foi realizada (Figura 1C).

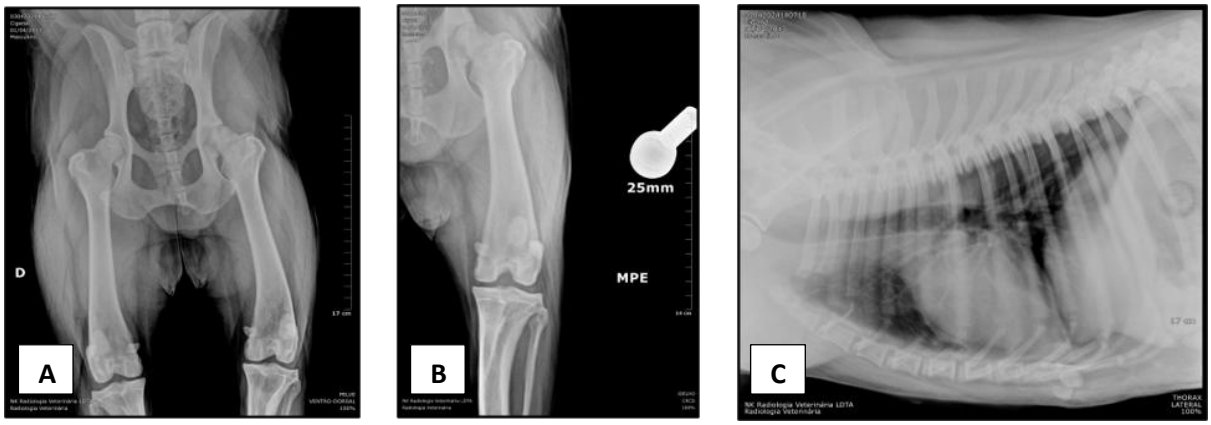

Figura 1. Exames radiográficos pré-operatórios da paciente Rottweiler (04/04/2024). (**A**) Projeção ventrodorsal da pelve; (**B**) projeção mediolateral do membro pélvico esquerdo; **(C**) projeção laterolateral do tórax.

Diante dos achados radiográficos, inicialmente interpretados como sugestivos de afecção osteoarticular, e da ausência de melhora clínica com o tratamento conservador, foi indicada a colocefalectomia esquerda, realizada em 14 de maio de 2024, com preservação do membro pélvico. O procedimento consistiu na exposição da articulação coxofemoral e na ressecção da cabeça e do colo femoral, caracterizando uma artroplastia por excisão, conforme técnica descrita na literatura (Barbosa, 2019; Degregori et al., 2018; Moraes et al., 2015). O tecido removido foi encaminhado para exame histopatológico, que posteriormente estabeleceu o diagnóstico de osteossarcoma osteoblástico pouco produtivo.

No período pós-operatório, foram prescritos meloxicam (0,1 mg/kg, a cada 24 horas, durante cinco dias), dipirona (25 mg/kg, a cada oito horas, durante dez dias) e tramadol (3 mg/kg, a cada oito horas, durante dez dias), além de suplementação com ácidos graxos ômega-3 e cefalexina (30 mg/kg, a cada 12 horas, durante dez dias). A paciente apresentou excelente recuperação clínica e funcional, retomando o apoio do membro já no primeiro dia após a cirurgia. Foi recomendada restrição do espaço para movimentação durante sete dias, conforme orientação do cirurgião ortopedista. Após 14 dias, nova avaliação clínica evidenciou melhora significativa, sem claudicação aparente ou dor à manipulação. Os pontos cutâneos foram removidos nesse mesmo período.

O material cirúrgico foi encaminhado para exame histopatológico, cujo resultado, emitido em 10 de julho de 2024, confirmou a natureza neoplásica da lesão. Macroscopicamente, a cabeça femoral media 2,7 × 2,2 × 2,2 cm e estava acompanhada por cinco fragmentos do acetábulo. Microscopicamente, observou-se proliferação neoplásica densamente celular e infiltrativa, composta predominantemente por células mesenquimais com acentuado pleomorfismo, anisocitose e anisocariose, nucléolos evidentes e múltiplas figuras de mitose. Também foram descritas áreas de invasão dos espaços medulares das trabéculas ósseas preexistentes. O índice mitótico foi de 23 mitoses em 2,37 mm², e a produção de matriz osteoide foi considerada discreta. O diagnóstico morfológico foi de osteossarcoma osteoblástico pouco produtivo, com áreas de permeação da medula óssea.

Após a confirmação histopatológica, foi instituído protocolo de quimioterapia adjuvante composto por seis sessões, alternando carboplatina (300 mg/m²) e doxorrubicina (30 mg/m²). A carboplatina foi

administrada em 15 de julho, 26 de agosto e 7 de outubro de 2024, enquanto a doxorrubicina foi administrada em 5 de agosto, 16 de setembro e 28 de outubro de 2024. Ambos os fármacos foram administrados por via intravenosa, em sessões distintas, diluídos em 100 mL de solução para infusão, durante 20 minutos, utilizando bomba de infusão. Como suporte antiemético, administrou-se ondansetrona (1 mg/kg, a cada oito horas) no dia de cada sessão e durante os três dias subsequentes. Não foram observados efeitos adversos clínicos durante todo o protocolo quimioterápico.

Durante o tratamento, foram realizados hemogramas e exames bioquímicos séricos antes de cada sessão de quimioterapia. No eritrograma, os parâmetros permaneceram estáveis na maior parte das avaliações, sem evidências de anemia clinicamente relevante. Em 31 de julho de 2024, observou-se discreta redução da contagem de hemácias ($5,29 \times 10^6$/µL) e do hematócrito (39,3%), associada à reticulocitose (2,62%; 138.598 reticulócitos/mm³), sem alterações hematológicas clinicamente relevantes. Em 2 de setembro de 2024, verificou-se redução da concentração de hemoglobina corpuscular média (CHCM), acompanhada de aumento da amplitude de distribuição eritrocitária (RDW), indicando discreta heterogeneidade eritrocitária, sem evidências de anemia.

No leucograma, não foram observados episódios de leucocitose nem neutropenia limitante de dose. A menor contagem de neutrófilos foi registrada em 31 de julho de 2024 (5.488/µL), permanecendo dentro da faixa de referência. Nessa mesma avaliação, verificou-se discreto desvio à esquerda, com 392 bastonetes/µL, compatível com leve estímulo medular, sem evidências de processo séptico.

Em relação às plaquetas, observou-se trombocitose reativa de 834.000/µL em 2 de setembro de 2024, com normalização espontânea nas avaliações posteriores (430.000/µL em 17 de outubro de 2024 e 376.000/µL em 30 de janeiro de 2026), caracterizando resposta inflamatória ou paraneoplásica transitória, sem repercussão clínica.

Nos exames bioquímicos, a função renal permaneceu preservada durante todo o acompanhamento, com creatinina variando entre 0,62 e 0,89 mg/dL, sem evidências de azotemia. Os valores reduzidos de ureia foram compatíveis com jejum e/ou aporte proteico. A atividade sérica da alanina aminotransferase (ALT) permaneceu dentro dos valores de referência em todas as avaliações. A fosfatase alcalina apresentou elevação em 17 de outubro de 2024 (205,5 U/L) e 30 de janeiro de 2026 (179,2 U/L), alteração compatível com remodelação óssea e possível indução enzimática secundária ao tratamento. No proteinograma, verificou-se hiperproteinemia persistente (proteínas plasmáticas totais entre 8,5 e 9,8 g/dL), associada ao aumento das globulinas (4,6–4,7 g/dL), compatível com resposta inflamatória crônica de comportamento flutuante. Também foi observada hipertrigliceridemia persistente (124–208 mg/dL). Episódios isolados de hipoglicemia foram registrados em 31 de julho e 17 de outubro de 2024 (51,8 e 56,1 mg/dL, respectivamente), provavelmente relacionados ao jejum prolongado e/ou à hemólise da amostra, sem evidências laboratoriais de diabetes mellitus, uma vez que a glicemia se encontrava dentro da faixa de referência na avaliação de 30 de janeiro de 2026.

Foram ainda realizadas avaliações ecocardiográficas seriadas entre as sessões de doxorrubicina, sem alterações relevantes. Em janeiro de 2026, novo exame ecocardiográfico de acompanhamento manteve resultados dentro da normalidade.

A avaliação radiográfica de controle, realizada em 7 de setembro de 2024, evidenciou ausência da cabeça e do colo femorais esquerdos, achado compatível com a artroplastia por excisão previamente realizada, sem outras alterações ósseas radiográficas relevantes nas regiões avaliadas (Figura 2).

A paciente manteve boa evolução clínica após a cirurgia e durante o acompanhamento oncológico. Em janeiro de 2026, durante o acompanhamento, foram identificados nódulos esplênicos ao exame ultrassonográfico, levantando preocupação com possível doença neoplásica em razão do histórico de osteossarcoma.

A citologia esplênica guiada por ultrassom foi sugestiva de hiperplasia linfoide associada a células fusiformes atípicas, permanecendo tecido reacional e sarcoma entre os diagnósticos diferenciais. Diante da impossibilidade de conclusão citológica e do histórico oncológico, prosseguiu-se com investigação histopatológica após esplenectomia.

O exame histopatológico do baço, liberado em março de 2026, avaliou uma esplenectomia de 367g e 20,0 × 13,0 × 6,5 cm, contendo massa de 6,0 cm em seu maior eixo. Microscopicamente, foram

observados folículos linfoides hiperplásicos, tecido esplênico sinusoidal congesto, celularidade plasmocitária e hematopoiética, megacariócitos e focos de ectasia sinusoidal. Não foram observados indícios de malignidade. O diagnóstico foi hiperplasia nodular linfoide e hematopoiética associada à ectasia sinusoidal e marcante congestão esplênica.

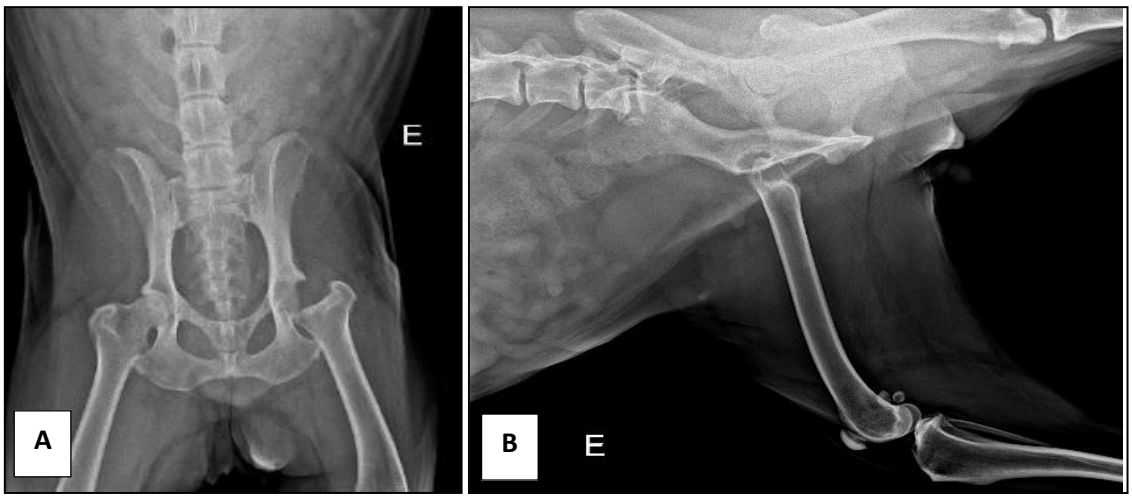

Figura 2. Radiografias de controle pós-operatório da pelve e do membro pélvico esquerdo, realizadas em 7 de setembro de 2024, evidenciando ausência da cabeça e do colo femorais esquerdos, compatível com artroplastia por excisão. (**A**) Projeção ventrodorsal da pelve. (**B**) projeção mediolateral do membro pélvico esquerdo.

Na radiografia torácica de 30 de janeiro de 2026 não foram identificadas evidências radiográficas de metástase pulmonar. A paciente permaneceu clinicamente bem durante grande parte do acompanhamento e veio a óbito aproximadamente 25 meses após o diagnóstico inicial, em agosto de 2026. Não houve confirmação de que o óbito estivesse relacionado à progressão do osteossarcoma.

A paciente permaneceu clinicamente bem durante grande parte do acompanhamento e veio a óbito aproximadamente 27 meses após a intervenção cirúrgica, em agosto de 2026. Não houve confirmação de que o óbito estivesse relacionado à progressão do osteossarcoma. A cronologia dos principais eventos clínicos, procedimentos cirúrgicos, intervenções quimioterápicas e avaliações de acompanhamento está apresentada na tabela 1.

Tabela 1. Cronologia dos principais eventos clínicos e terapêuticos

Data/período	Evento
Março–abril/2024	Início da claudicação em meados de março; atendimento em abril, com 8 anos e 8 meses; tratamento sintomático e investigação radiográfica.
14/05/2024	Colocefalectomia esquerda. Material encaminhado à histopatologia, que confirmou osteossarcoma osteoblástico pouco produtivo com permeação de medula óssea.
15/07/2024	Carboplatina (300 mg/m², IV) – 1ª sessão.
05/08/2024	Doxorrubicina (30 mg/m², IV) – 2ª sessão.
26/08/2024	Carboplatina (300 mg/m², IV) – 3ª sessão.
07/09/2024	Radiografia de controle pós-colocefalectomia esquerda.
16/09/2024	Doxorrubicina (30 mg/m², IV) – 4ª sessão.
07/10/2024	Carboplatina (300 mg/m², IV) – 5ª sessão.
28/10/2024	Doxorrubicina (30 mg/m², IV) – 6ª sessão.
Jan/2026	Nódulos esplênicos investigados; radiografia torácica sem metástase pulmonar detectável; ecocardiograma sem alterações relevantes.
Mar/2026	Histopatologia esplênica: hiperplasia nodular benigna, sem indícios de malignidade.
Ago/2026	Óbito aproximadamente 27 meses após a intervenção cirúrgica, sem causa oncológica confirmada.

Discussão

O principal aspecto clínico deste relato foi a identificação de uma neoplasia óssea maligna a partir de uma alteração radiográfica discreta em uma paciente que apresentava claudicação e dor na região pélvica.

O consenso contemporâneo sobre o osteossarcoma canino destaca que a claudicação é uma das apresentações clínicas mais frequentes e que a investigação diagnóstica deve considerar o sítio

anatômico da lesão, os achados de imagem e a obtenção de amostra tecidual, quando indicada (Polton et al., 2025). No presente caso, a discreta expressão radiográfica poderia inicialmente favorecer a interpretação de doença osteoarticular degenerativa ou inflamatória; entretanto, o perfil de risco da paciente contribuiu para a decisão de encaminhar o tecido para exame histopatológico.

A localização da lesão na cabeça femoral também merece destaque, por se tratar de um sítio incomum para o osteossarcoma apendicular, mais frequentemente descrito no rádio distal, úmero proximal e tíbia proximal (Boerman et al., 2012; McNeill et al., 2007; Miyagi et al., 2026; Morello et al., 2011; Poon et al., 2020; Tuohy et al., 2019). Esse aspecto reforça a contribuição do presente relato para a caracterização de apresentações anatômicas atípicas da doença.

A predisposição da raça Rottweiler ao osteossarcoma encontra-se amplamente documentada. Em uma população composta por mais de 900 mil cães atendidos na atenção veterinária primária do Reino Unido, O'Neill et al. (2023) observaram que Rottweilers apresentavam *odds ratio* 26,67 vezes maior para osteossarcoma quando comparados a cães sem raça definida. Estudos anteriores também demonstraram forte associação entre a raça, o grande porte e o desenvolvimento dessa neoplasia (Edmunds et al., 2021; O'Neill et al., 2023). Esse conhecimento epidemiológico possui aplicação clínica direta, pois aumenta o grau de suspeição diagnóstica diante de dor e claudicação persistentes, mesmo quando os exames de imagem iniciais não apresentam alterações exuberantes sugestivas de agressividade.

A histopatologia foi decisiva para a condução do caso. A identificação de células mesenquimais malignas associadas à produção de matriz osteoide, ainda que discreta, permitiu estabelecer o diagnóstico de osteossarcoma osteoblástico pouco produtivo. Além disso, a permeação da medula óssea e o índice mitótico de 23 mitoses em 2,37 mm² forneceram informações adicionais sobre o comportamento histológico da neoplasia. Assim, este caso ilustra a importância do exame histopatológico mesmo quando a suspeita radiográfica inicial é limitada ou quando os principais diagnósticos diferenciais incluem afecções osteoarticulares degenerativas e inflamatórias.

Quanto ao controle local da doença, a amputação com margens cirúrgicas amplas permanece como uma das principais estratégias terapêuticas recomendadas para o osteossarcoma apendicular, enquanto procedimentos preservadores do membro são reservados para situações criteriosamente selecionadas (Polton et al., 2025). Na paciente descrita, em razão da localização da lesão na cabeça femoral e da possibilidade de ressecção por colocefalectomia, optou-se pela preservação do membro, dispensando a amputação associada à hemipelvectomia. A excelente recuperação funcional observada após o procedimento foi clinicamente favorável; entretanto, o desfecho deste único caso não permite considerar a colocefalectomia equivalente à cirurgia oncológica radical em outros pacientes.

A quimioterapia adjuvante foi instituída em virtude do elevado potencial metastático do osteossarcoma. Bailey et al. (2003) avaliaram a associação entre carboplatina e doxorrubicina em protocolo combinado, enquanto Kent et al. (2004) descreveram o protocolo alternado em seis aplicações, com mediana de sobrevida de 320 dias, esquema semelhante ao empregado neste relato. Posteriormente, Skorupski et al. (2016), em estudo clínico randomizado, compararam seis aplicações de carboplatina isolada com um protocolo alternado contendo três aplicações de carboplatina e três de doxorrubicina. Os autores observaram maior intervalo livre de doença no grupo tratado exclusivamente com carboplatina, demonstrando que não existe evidência consistente de superioridade universal do protocolo alternado. Assim, o protocolo utilizado neste caso deve ser interpretado como uma alternativa terapêutica adjuvante respaldada pela literatura, e não como estratégia comprovadamente superior. A ausência de mielossupressão limitante de dose, a preservação da função renal e a ocorrência apenas de trombocitose reativa transitória, sem repercussão clínica, corroboram a boa tolerabilidade do tratamento nesta paciente.

A monitorização cardíaca durante o uso da doxorrubicina mostrou-se pertinente em razão da cardiotoxicidade cumulativa desse fármaco. Estudos em cães demonstram que alterações ecocardiográficas e elevação de biomarcadores cardíacos podem ocorrer durante o tratamento, justificando a realização de avaliações seriadas em pacientes submetidos à quimioterapia com antraciclinas (Gallay-Lepoutre et al., 2016). Na paciente deste relato, os exames ecocardiográficos

realizados entre as sessões de doxorrubicina e, posteriormente, em janeiro de 2026 permaneceram dentro dos padrões de normalidade.

Outro aspecto relevante foi a investigação dos nódulos esplênicos identificados durante o acompanhamento clínico. Embora a citologia não tenha permitido excluir completamente a possibilidade de sarcoma, o histórico de osteossarcoma motivou a realização de esplenectomia para esclarecimento diagnóstico. O exame histopatológico demonstrou hiperplasia nodular linfoide e hematopoética, sem evidências de neoplasia maligna. Esse achado reforça a importância da confirmação histopatológica de novas lesões em pacientes oncológicos, evitando que alterações benignas sejam interpretadas automaticamente como metástases. Embora o osteossarcoma possa metastatizar para diferentes órgãos, o pulmão permanece o principal sítio metastático em cães (Silver et al., 2023).

A evolução clínica também merece destaque. Em janeiro de 2026, as radiografias torácicas não evidenciavam metástases pulmonares detectáveis, e a lesão esplênica posteriormente revelou natureza benigna. A paciente apresentou sobrevida aproximada de 27 meses após a intervenção cirúrgica, superior às medianas descritas em diversos estudos envolvendo osteossarcoma apendicular tratado por cirurgia associada à quimioterapia. Entretanto, comparações diretas devem ser interpretadas com cautela, considerando a localização incomum da neoplasia, a estratégia cirúrgica individualizada e a natureza descritiva de um relato de caso. Além disso, como a causa do óbito não foi confirmada, não é possível atribuí-la ao osteossarcoma.

Em conjunto, os achados reforçam uma importante mensagem clínica: alterações ósseas discretas não excluem a possibilidade de neoplasia. Em cães pertencentes a raças predispostas, a associação entre dor, claudicação persistente e alterações de imagem, ainda que pouco expressivas, deve justificar investigação diagnóstica criteriosa. No presente caso, o exame histopatológico foi determinante para transformar uma suspeita inicial de doença osteoarticular em um diagnóstico definitivo de osteossarcoma, permitindo o adequado planejamento terapêutico e o acompanhamento oncológico da paciente.

Conclusão

O presente relato demonstra a importância da investigação histopatológica de alterações ósseas discretas em cães pertencentes a raças predispostas ao osteossarcoma. Na paciente descrita, a associação entre claudicação, dor na região pélvica, alteração radiográfica pouco expressiva e predisposição racial motivou a avaliação histopatológica do tecido removido, permitindo o diagnóstico de osteossarcoma osteoblástico pouco produtivo localizado na cabeça femoral esquerda. A paciente foi submetida à colocefalectomia com preservação do membro e, após a confirmação diagnóstica, recebeu seis sessões de quimioterapia adjuvante alternando carboplatina e doxorrubicina, acompanhadas por monitoramento clínico, laboratorial, por imagem e ecocardiográfico. A investigação posterior dos nódulos esplênicos demonstrou processo benigno, e não foram detectadas metástases pulmonares radiograficamente até janeiro de 2026. A sobrevida aproximada de 27 meses reforça a importância do diagnóstico definitivo, da individualização terapêutica e do acompanhamento oncológico sistemático, sem permitir, contudo, estabelecer relação causal entre uma intervenção específica e o tempo de sobrevida observado.

Referências

Bailey, D., Erb, H., Williams, L., Ruslander, D., & Hauck, M. (2003). Carboplatin and Doxorubicin Combination Chemotherapy for the Treatment of Appendicular Osteosarcoma in the Dog. *Journal of Veterinary Internal Medicine*, *17*(2), 199–205. https://doi.org/10.1111/j.1939-1676.2003.tb02434.x.

Barbosa, L. M. M. (2019). *Colocefalectomia em pequenos animais: estudo retrospectivo de 129 casos clínico-cirúrgicos*. Universidade Federal de Uberlândia.

Boerman, I., Selvarajah, G. T., Nielen, M., & Kirpensteijn, J. (2012). Prognostic factors in canine appendicular osteosarcoma–a meta-analysis. *BMC Veterinary Research*, *8*(1), 8–56.

Chaves, L. D. C. S., Silva, F. L., Silva, C. R. A., Sousa, J. M. C., Oliveira, J. R. A., Silva, L. S., & Santos, L. P. (2020). Osteossarcoma em cão Border Collier. *PUBVET*, *14*(1), 1–5. https://doi.org/10.31533/pubvet.v14n1a492.1-5.

Degregori, E. B., Pippi, M. R., Franco, N., Teixeira, L. G., Contesini, E. A., & Serafini, G. M. C. (2018). Uso da técnica de colocefalectomia no tratamento de displasia coxofemoral em canino: relato de caso. *PUBVET*, *12*(10), 1–9. https://doi.org/10.31533/pubvet.v12n10a195.1-9

Edmunds, G. L., Smalley, M. J., Beck, S., Errington, R. J., Gould, S., Winter, H., Brodbelt, D. C., & O'Neill, D. G. (2021). Dog breeds and body conformations with predisposition to osteosarcoma in the UK: a case-control study. *Canine Medicine and Genetics*, *8*(1). https://doi.org/10.1186/s40575-021-00100-7.

Frimberger, A. E., Chan, C. M., & Moore, A. S. (2016). Canine osteosarcoma treated by post-amputation sequential accelerated doxorubicin and carboplatin chemotherapy: 38 cases. *Journal of the American Animal Hospital Association*, *52*(3), 149–156. https://doi.org/10.5326/JAAHA-MS-6315.

Gallay-Lepoutre, J., Bélanger, M. C., & Nadeau., M. E. (2016). Prospective evaluation of Doppler echocardiography, tissue Doppler imaging and biomarkers measurement for the detection of doxorubicin-induced cardiotoxicity in dogs: A pilot study. *Research in Veterinary Science*, *105*, 153–159. https://doi.org/10.1016/j.rvsc.2016.02.001.

Kent, M. S., Strom, A., London, C. A., & Seguin, B. (2004). Alternating carboplatin and doxorubicin as adjunctive chemotherapy to amputation or limb-sparing surgery in the treatment of appendicular osteosarcoma in dogs. *Journal of Veterinary Internal Medicine*, *18*(4), 540–544. https://doi.org/10.1892/0891-6640.

Kozicki, A. R., Robat, C., Chun, R., & Kurzman, I. D. (2015). Adjuvant therapy with carboplatin and pamidronate for canine appendicular osteosarcoma. *Veterinary and Comparative Oncology*, *13*(3). https://doi.org/10.1111/vco.12040.

McNeill, C. J., Overley, B., Shofer, F. S., Kent, M. S., Clifford, C. A., Samluk, M., Haney, S., Van Winkle, T. J., & Sorenmo, K. U. (2007). Characterization of the biological behaviour of appendicular osteosarcoma in Rottweilers and a comparison with other breeds: A review of 258 dogs. *Veterinary and Comparative Oncology*, *5*(2), 90–98. https://doi.org/10.1111/j.1476-5829.2006.00116.x.

Miyagi, H., Coutermarsh-Ott, S., Selmic, L. E., Campuzano, S., Raybuck, M., Ciepluch, B., & Tuohy, J. (2026). Histological prognostic factors in canine appendicular osteosarcoma: 57 cases (2014–2022). *Scientific Reports*, *16*(1), 542. https://doi.org/10.1038/s41598-025-29917-z.

Moraes, C. L. D., Dias, F. G. G., Pereira, L. F., Honsho, C. S., Conceição, M., Jorge, A. T., & Dias, L. G. G. (2015). Colocefalectomia e osteotomia pélvica tripla no tratamento da displasia coxofemoral em cães. *Revista Investigação Veterinária*, *14*, 72–77.

Morello, E., Martano, M., & Buracco, P. (2011). Biology, diagnosis and treatment of canine appendicular osteosarcoma: Similarities and differences with human osteosarcoma. In *Veterinary Journal* (Vol. 189, Number 3, pp. 268–277). https://doi.org/10.1016/j.tvjl.2010.08.014.

Oliveira, F., & Silveira, P. R. (2008). Osteossarcoma em cães (revisão de literatura). *Revista Científica Eletrônica de Medicina Veterinária*, *4*(11), 1–7.

O'Neill, D. G., Edmunds, G. L., Urquhart-Gilmore, J., Church, D. B., Rutherford, L., Smalley, M. J., & Brodbelt, D. C. (2023). Dog breeds and conformations predisposed to osteosarcoma in the UK: a VetCompass study. *Canine Medicine and Genetics*, *10*(1). https://doi.org/10.1186/s40575-023-00131-2.

Polton, G., Borrego, J. F., Clemente-Vicario, F., Clifford, C. A., Jagielski, D., Kessler, M., Kobayashi, T., Lanore, D., Queiroga, F. L., Rodrigues, L., Rowe, A. T., Vajdovich, P., & Bergman, P. J. (2025). Osteosarcoma of the appendicular skeleton in dogs: consensus and guidelines. *Frontiers in Veterinary Science*, *12*. https://doi.org/10.3389/fvets.2025.1633593.

Poon, A. C., Matsuyama, A., & Mutsaers, A. J. (2020). Recent and current clinical trials in canine appendicular osteosarcoma. *Canadian Veterinary Journal*, *61*, 301.

Silver, K. I., Patkar, S., Mazcko, C., Berger, E. P., Beck, J. A., & LeBlanc, A. K. (2023). Patterns of metastatic progression and association with clinical outcomes in canine osteosarcoma: A necropsy study of 83 dogs. *Veterinary and Comparative Oncology*, *21*(4), 646–655. https://doi.org/10.1111/vco.12927.

Skorupski, K. A., Uhl, J. M., Szivek, A., Frazier, S. D. A., Rebhun, R. B., & Rodriguez, C. O. (2016). Carboplatin versus alternating carboplatin and doxorubicin for the adjuvant treatment of canine appendicular osteosarcoma: A randomized, phase III trial. *Veterinary and Comparative Oncology*, *14*(1), 81–87. https://doi.org/10.1111/vco.12069.

Teixeira, L. V., Martins, D. B., Fighera, R., & Lopes, S. T. A. (2018). Estudo clínico de osteossarcoma canino. *Acta Scientiae Veterinariae*, *38*(2), 185–190. https://doi.org/10.22456/1679-9216.16620.

Tuohy, J. L., Shaevitz, M. H., Garrett, L. D., Ruple, A., & Selmic, L. E. (2019). Demographic characteristics, site and phylogenetic distribution of dogs with appendicular osteosarcoma: 744 dogs (2000-2015). *PLoS ONE*, *14*(12), e0223243. https://doi.org/10.1371/journal.pone.0223243.

Histórico do artigo:
Recebido: 17 de agosto de 2026
Aprovado: 8 de setembro de 2026

Licenciamento: Este artigo é publicado na modalidade Acesso Aberto sob a licença Creative Commons Atribuição 4.0 (CC-BY 4.0), a qual permite uso irrestrito, distribuição, reprodução em qualquer meio, desde que o autor e a fonte sejam devidamente creditados.