pubvet
MEDICINA VETERINÁRIA E ZOOTECNIA
ISSN 1982-1263
https://doi.org/10.31533/pubvet.v20n9e2006

Tumor da base cardíaca em cão: relato de caso

Clara de Almeida Mendes[1*], Caroline Freitas Souza[2], Amanda Braga Eliziário[3], Heloísia Maria Bressan Braz[4], Bruno de Tullio Augusto Roque Lima[5]

[1]Médica Veterinária Autônoma em Rio das Ostras, Rio de Janeiro. Brasil.
[2]Médica Veterinária Autônoma em Rio Pomba, Minas Gerais. Brasil. E-mail:
[3]Médica Veterinária Autônoma em Betim, Minas Gerais, Brasil.:
[4]Médica Veterinária Autônoma em Macaé, Rio de Janeiro, Brasil.
[5]Médico Veterinário Especializado em Oncologia, Diplomado pelo Colégio Brasileiro de Cirurgia Veterinária e Professor de Pós-graduação, São Paulo, Brasil.
**Autor para correspondência, e-mail claramendess@live.com*

Resumo. Os tumores da base cardíaca são raros em cães e apresentam limitações diagnósticas, sendo realizado diagnóstico presuntivo por vezes, baseado na localização e características tumorais. A abordagem terapêutica é desafiadora, entretanto, em casos inoperáveis, a radioterapia e a quimioterapia surgem como alternativas viáveis, incluindo os inibidores de tirosina quinase, apesar da escassez de evidências da eficácia. Esse relato descreve um caso de tumor da base cardíaca inoperável, presumido como quimiodectoma pelas características clínicas, em um Labrador Retriever de nove anos, com histórico de síncopes. O tratamento instituído foi a radioterapia, no entanto, devido existência de metástase e baixa ação significativa sobre elas, foi associado posteriormente o toceranibe, mantendo paciente sem sintomatologias. São analisados exames complementares e seus respectivos auxílios diagnósticos, bem como tratamentos instituídos e resposta apresentada. O objetivo da investigação é discorrer sobre os aspectos clínicos e achados do caso, como também refletir sobre a abordagem terapêutica escolhida, sua contribuição no quadro e as possibilidades já descritas. Apesar da estabilidade da doença clínica no paciente, não é possível confirmar interferência na evolução da doença sem a tomografia de acompanhamento e nem estabelecer se foram as terapias instituídas ou o fluxo natural da doença, sendo necessárias pesquisas doravante.

Palavras-chave: Ecocardiograma, quimiodectoma, radioterapia, toceranibe, tumor do corpo aórtico

Cardiac base tumor in a dog: case report

Abstract. Cardiac base tumors are rare in dogs and present diagnostic challenges, presumptive diagnoses are often made based on tumor location and characteristics. Therapeutic management is difficult, however, for inoperable cases, radiation therapy and chemotherapy, including tyrosine kinase inhibitors, emerge as viable alternatives, despite limited evidence regarding their efficacy. This report describes a case of an inoperable cardiac base tumor, presumed to be a chemodectoma based on clinical features, in a 9-year-old Labrador Retriever with a history of syncope. The initial treatment was radiotherapy, however, due to the presence of metastases and the lack of a significant response to radiation alone, toceranib was subsequently added to the regimen, keeping the patient asymptomatic. This report analyzes the diagnostic tests and their findings, as well as the treatments administered and the patient's response. The aim is to discuss the clinical aspects and findings of the case, reflect on the chosen therapeutic approach and its impact on the clinical picture, and consider previously documented possibilities. Although the patient's clinical condition remained stable, it is impossible to confirm an effect on disease progression without follow-up computed tomography scans or to determine whether the

outcome resulted from the administered therapies or the natural course of the disease; further research is required.

Keywords: Echocardiography, chemodectoma, radiotherapy, toceranib, aortic body tumor.

Introdução

As neoplasias cardíacas são classificadas de acordo com sua origem, características histológicas e imuno-histoquímicas, bem como por sua aparência macroscópica, considerando fatores como dimensão, localização, forma, sítio de fixação e mobilidade (Mesquita et al., 2012). Os tumores da base cardíaca são considerados raros em cães e apresentam limitações diagnósticas *in vivo*, devido ao elevado risco das abordagens invasivas em casos suspeitos, em razão das possíveis complicações (Horta et al., 2013). Por esse motivo, frequentemente o diagnóstico presuntivo é utilizado para nortear a abordagem terapêutica (Peiter & Gusso, 2022; Pereira et al., 2025).

O diagnóstico presuntivo baseado na localização apresenta apenas precisão moderada (50% a 78%), variando conforme o tipo tumoral. Além disso, relatos de tumores valvares primários e secundários demonstram que essas lesões podem ser equivocadamente interpretadas como endocardite por ultrassonografistas menos experientes. Dessa forma, processos neoplásicos devem sempre ser considerados no diagnóstico diferencial de anormalidades valvares (Sanders et al., 2021; Treggiari et al., 2017).

Entre os tumores da base cardíaca, os mais frequentemente diagnosticados são os tumores do corpo aórtico, descritos principalmente como quimiodectomas, além de hemangiossarcomas, mesoteliomas, linfomas e tumores ectópicos da tireoide (Arantes et al., 2024; Leite et al., 2024; Lima et al., 2023; Moura et al., 2006; Peiter & Gusso, 2022). O prognóstico é considerado reservado a desfavorável, em virtude da localização da neoplasia e do elevado risco de complicações respiratórias e cardiovasculares. Embora histologicamente sejam frequentemente classificados como benignos, esses tumores tendem a apresentar comportamento biológico agressivo, com crescimento invasivo, importantes efeitos compressivos e potencial metastático (Leite et al., 2024; Moraes et al., 2025).

Diante das limitações diagnósticas, a abordagem terapêutica é complexa e, inicialmente, costuma ser direcionada ao controle dos sinais clínicos e aos cuidados paliativos. Nos casos em que a ressecção cirúrgica não é possível, a radioterapia e a quimioterapia constituem alternativas terapêuticas capazes de promover redução do volume tumoral. Entre os agentes quimioterápicos, os inibidores da tirosina quinase têm demonstrado resultados promissores no controle da doença, enquanto estudos também apontam a radioterapia como uma estratégia potencialmente eficaz. Entretanto, ainda existem poucas evidências científicas que comprovem de forma consistente a eficácia dessas modalidades terapêuticas (Lew et al., 2019; Moraes et al., 2025).

O presente trabalho relata um caso de tumor da base cardíaca em um Labrador Retriever atendido após episódios recorrentes de síncope. São descritos os exames complementares realizados, sua contribuição para o diagnóstico, os tratamentos instituídos e a resposta clínica observada. O objetivo é discutir os aspectos clínicos do caso, refletir sobre a abordagem terapêutica empregada, sua possível contribuição para a estabilização do quadro clínico e as alternativas terapêuticas descritas na literatura.

Relato do caso clínico

Em meados de maio do presente ano, foi atendido um cão da raça Labrador Retriever, macho, não castrado, com nove anos de idade e escore de condição corporal entre 4 e 5 (escala de 9 pontos), apresentando episódios de perda transitória da consciência. O tutor relatou histórico de quatro episódios ocorridos ao longo de vinte dias, caracterizados por desmaios acompanhados de micção involuntária, dispneia e tremores leves, sempre após momentos de agitação. Além disso, havia relato de perda de peso progressiva e apetite seletivo. O animal possuía histórico de dirofilariose com resolução clínica, porém a administração de endectocidas profiláticos era incerta, assim como a realização de acompanhamento clínico e cardiológico para avaliação de possíveis sequelas após o tratamento.

Durante o exame físico, o cão apresentava-se alerta, orientado e responsivo às manipulações. Observou-se desidratação discreta (aproximadamente 6%), mucosas levemente hipocoradas e dispneia mesmo em repouso. À auscultação cardíaca não foram identificados sopros ou frêmitos, e os parâmetros

vitais encontravam-se dentro dos limites fisiológicos: temperatura corporal de 38,0 °C, tempo de preenchimento capilar de dois segundos, glicemia de 98 mg/dL, frequência cardíaca de 116 bpm, frequência respiratória de 32 movimentos por minuto e pressão arterial sistólica de 120 mmHg.

Inicialmente, foram solicitados exames laboratoriais, incluindo hemograma com pesquisa de hematozoários, pesquisa de microfilárias, teste SNAP 4Dx Plus® (IDEXX), reação em cadeia da polimerase (PCR) para hemoparasitos, coagulograma, dosagem de D-dímero, proteínas totais e frações, alanina aminotransferase (ALT), fosfatase alcalina (FA), ureia e creatinina. Também foram solicitados exames de imagem, compreendendo radiografias torácicas nas projeções ventrodorsal, laterolateral direita e laterolateral esquerda, avaliação cardiológica (eletrocardiograma e ecocardiograma) e ultrassonografia abdominal.

O hemograma evidenciou anemia microcítica normocrômica, caracterizada por redução da hemoglobina (10,4 g/dL), hematócrito (30%) e volume corpuscular médio (51,7 fL). Não foram observados hemoparasitos, e os resultados da pesquisa de microfilárias, do SNAP 4Dx Plus® e da PCR para *Babesia* spp., *Ehrlichia* spp. e *Anaplasma* spp. foram negativos.

Na avaliação bioquímica foram observadas elevações das concentrações séricas de ureia (141 mg/dL), creatinina (2,6 mg/dL), ALT (172 U/L) e FA (298 U/L).

No coagulograma, os tempos de protrombina (TP) e tromboplastina parcial ativada (TTPa) encontravam-se dentro dos valores de referência. Entretanto, a concentração de D-dímero estava elevada (1,0 µg/mL), achado compatível com tromboembolismo, coagulação intravascular disseminada ou outras condições inflamatórias e infecciosas. Em razão da suspeita de evento trombótico, os exames alterados foram repetidos em avaliações seriadas. Apesar da hipótese diagnóstica, o paciente permaneceu clinicamente estável, e os parâmetros laboratoriais retornaram aos valores de referência, com exceção da ALT e da FA, que normalizaram apenas na avaliação subsequente.

A ultrassonografia abdominal evidenciou alterações morfológicas apenas no fígado e no baço, caracterizadas por hepatomegalia difusa, sem alterações de ecogenicidade, ecotextura ou arquitetura vascular, e esplenomegalia difusa, com parênquima homogêneo e ausência de alterações focais, achados compatíveis com congestão passiva.

A radiografia torácica (Figura 1) evidenciou abaulamento na região correspondente ao tronco pulmonar, de etiologia inicialmente indefinida. Entre os diagnósticos diferenciais foram considerados neoformação e hipertensão pulmonar secundária à dirofilariose, sendo recomendada a realização de tomografia computadorizada para melhor caracterização da lesão.

Na avaliação cardiológica, o eletrocardiograma evidenciou ritmo sinusal com presença de extrassístole ventricular isolada e traçado compatível com ectopia ventricular esporádica, sem evidências de taquiarritmia sustentada durante o período de monitoramento.

A ecocardiografia (Figura 2) demonstrou aumento do átrio e do ventrículo direitos, associado à importante redução das dimensões do ventrículo esquerdo, achados compatíveis com sobrecarga cardíaca direita e possível comprometimento da circulação pulmonar. A função sistólica do ventrículo esquerdo foi classificada como preservada a aumentada, compatível com um estado hiperdinâmico secundário à redução da pré-carga, enquanto a função diastólica permaneceu preservada. Não foram observadas alterações valvares significativas. Entretanto, identificou-se uma formação hipoecogênica, de margens imprecisas, localizada na região do tronco pulmonar, adjacente à via de saída do ventrículo direito, sem definição precisa de sua relação com o lúmen vascular. Os principais diagnósticos diferenciais considerados foram trombo organizado e processo neoplásico.

Em razão do histórico clínico e dos achados nos exames de imagem, foi solicitada tomografia computadorizada de tórax para melhor elucidação do quadro. Paralelamente, instituiu-se tratamento cardiológico inicial com sildenafil (2 mg/kg, BID), visando ao manejo da insuficiência cardíaca e à melhora da circulação pulmonar.

A tomografia computadorizada (Figura 3) confirmou a presença de neoformações na base cardíaca e no mediastino cranial, sem evidências de invasão vascular ou intracardíaca. O exame evidenciou coração com dimensões preservadas e uma formação expansiva, bem delimitada, com atenuação de tecidos moles e

realce heterogêneo após a administração de meio de contraste, localizada na base cardíaca, entre o arco aórtico e o tronco pulmonar principal.

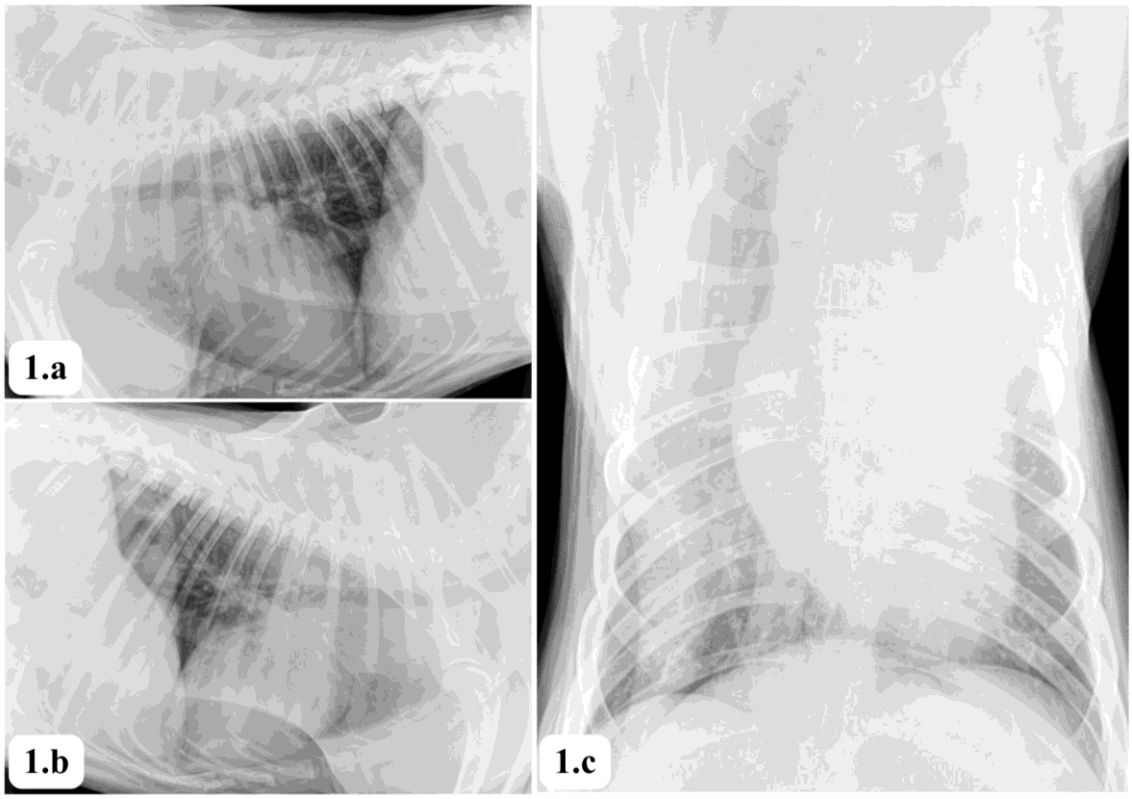

Figura 1. a - Radiografia de tórax em posicionamento laterolateral direito; **b** - Posicionamento laterolateral esquerdo; **c** - Posicionamento ventrodorsal, evidenciado aumento em tronco pulmonar.

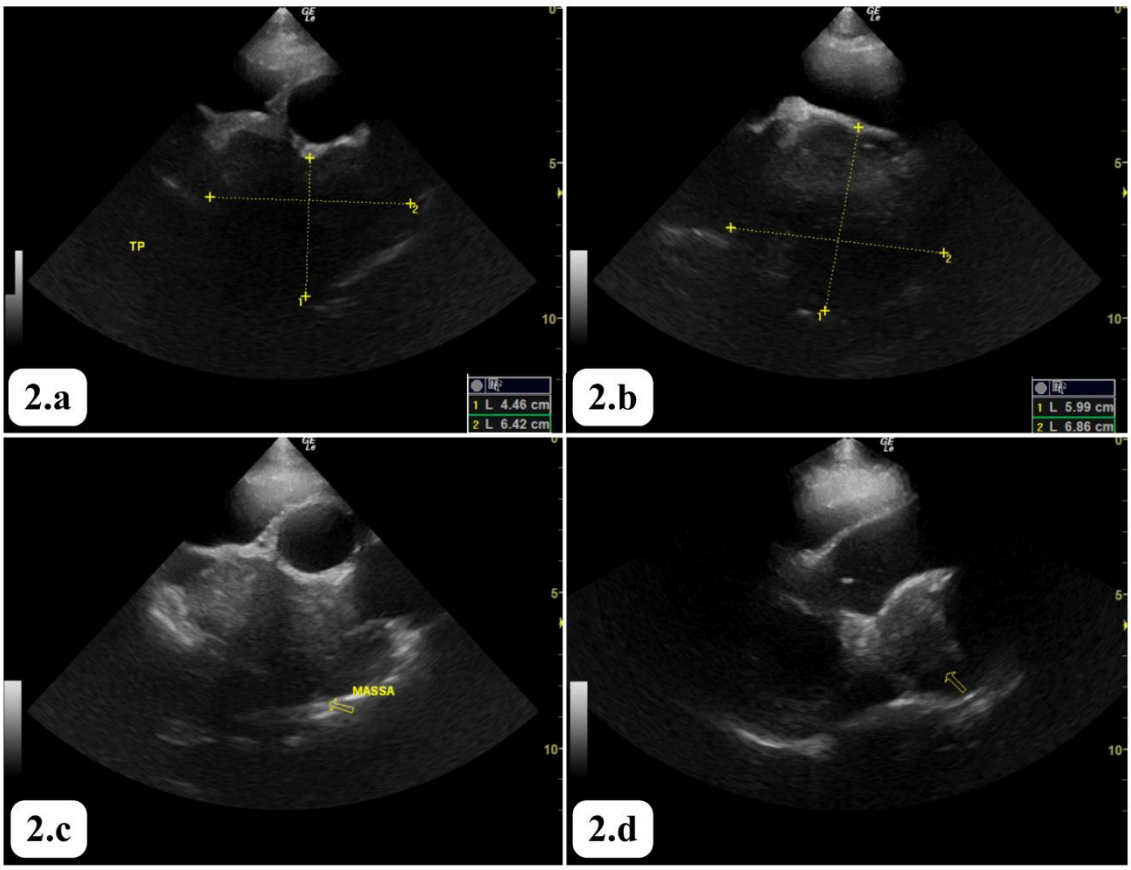

Figura 2. a, b, c e d - Presença de formação hipoecogênica na região do tronco pulmonar.

A lesão promovia compressão das artérias pulmonares e do teto do átrio esquerdo, medindo aproximadamente 5,70 × 6,35 × 6,59 cm (altura × largura × comprimento).

Observou-se, ainda, uma segunda formação de características semelhantes, localizada no mediastino cranial, entre o tronco braquiocefálico e a veia cava cranial. Essa estrutura deslocava ventralmente a veia cava cranial, embora sem comprometimento de seu lúmen, e apresentava contato direto ou continuidade com a borda cranial da massa localizada na base cardíaca, medindo aproximadamente 3,40 × 3,71 × 6,81 cm.

Os vasos pulmonares não apresentavam alterações significativas, e o esôfago continha discreta quantidade de gás em seu lúmen, sem alterações parietais. Também foi identificada linfonodomegalia moderada no mediastino cranial, com linfonodos de até 1,99 cm de espessura e realce discretamente heterogêneo após a administração de contraste, achado sugestivo de comprometimento metastático. Não foram observadas evidências de nódulos pulmonares metastáticos nem de efusão pericárdica.

Foi recomendada associação com achados histopatológicos, entretanto, devido aos riscos do procedimento e tendo em vista, pelos achados, uma tumoração irresecável, a princípio não foi recomendada intervenção invasiva para diagnóstico assertivo. Dentre os diagnósticos diferenciais possíveis, foi considerada como maior suspeita diagnóstica o quimiodectoma, devido à localização anatômica e evolução neoplásica.

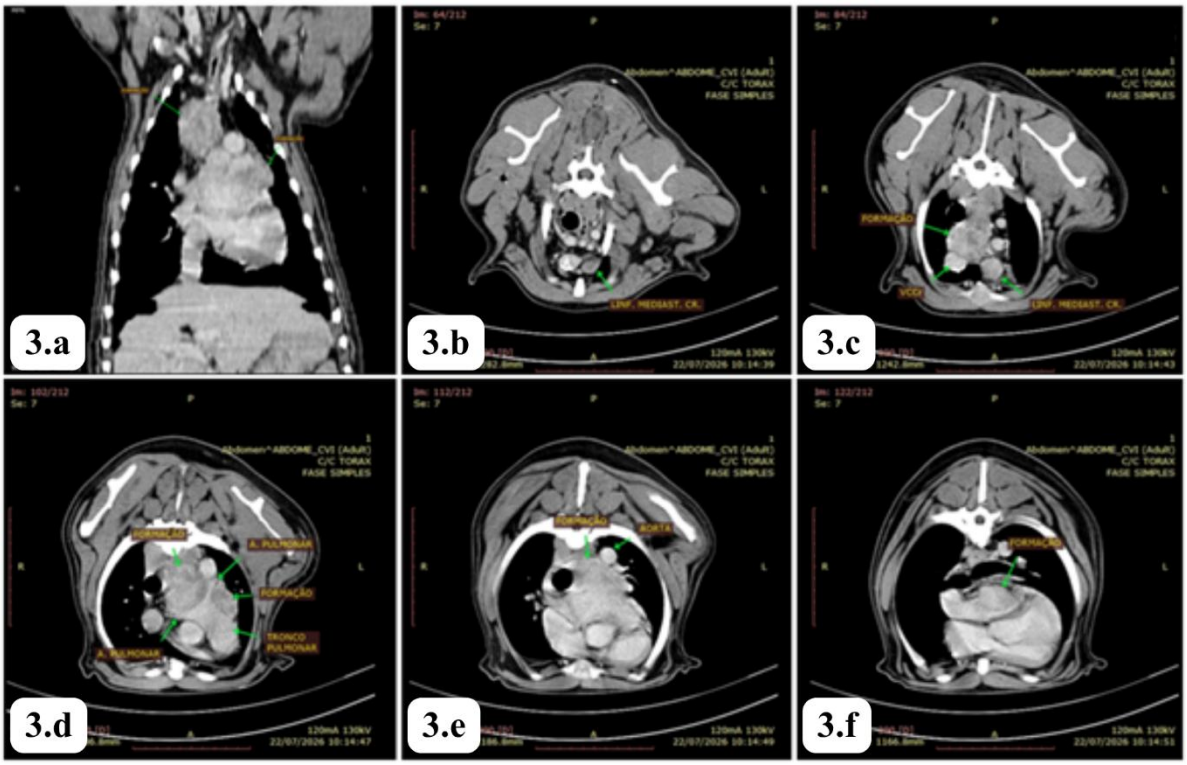

Figura 3. a - corte coronal de tomografia de tórax, em evidência coração com neoformação em base cardíaca; **b** - corte transversal demonstrando linfonodomegalia mediastinal cranial, sugestiva de metástase; **c** - corte transversal evidenciando segunda estrutura, em mediastino cranial; **d, e, f** - segunda formação em contato ou contiguidade com a borda cranial da formação em base cardíaca.

A abordagem terapêutica oncológica seguiu os promissores estudos existentes demonstrando redução parcial de volume tumoral e aumento de sobrevida, mesmo em diagnósticos presumidos, na realização de radioterapia (Figura 4) com posterior associação de inibidor da tirosina quinase. O protocolo prescrito de radioterapia foi 10 frações de 4Gy, 5 vezes por semana, em uma dose total de 40Gy, no equipamento Theratron 780 (cobalto 60). Posteriormente, foi iniciada terapia com 2,6 mg/kg de toceranibe, no esquema de administração de segunda, quarta e sexta. O paciente segue estável e assintomático até o momento desta publicação e irá realizar em breve a tomografia de acompanhamento de evolução e eficácia do tratamento instituído.

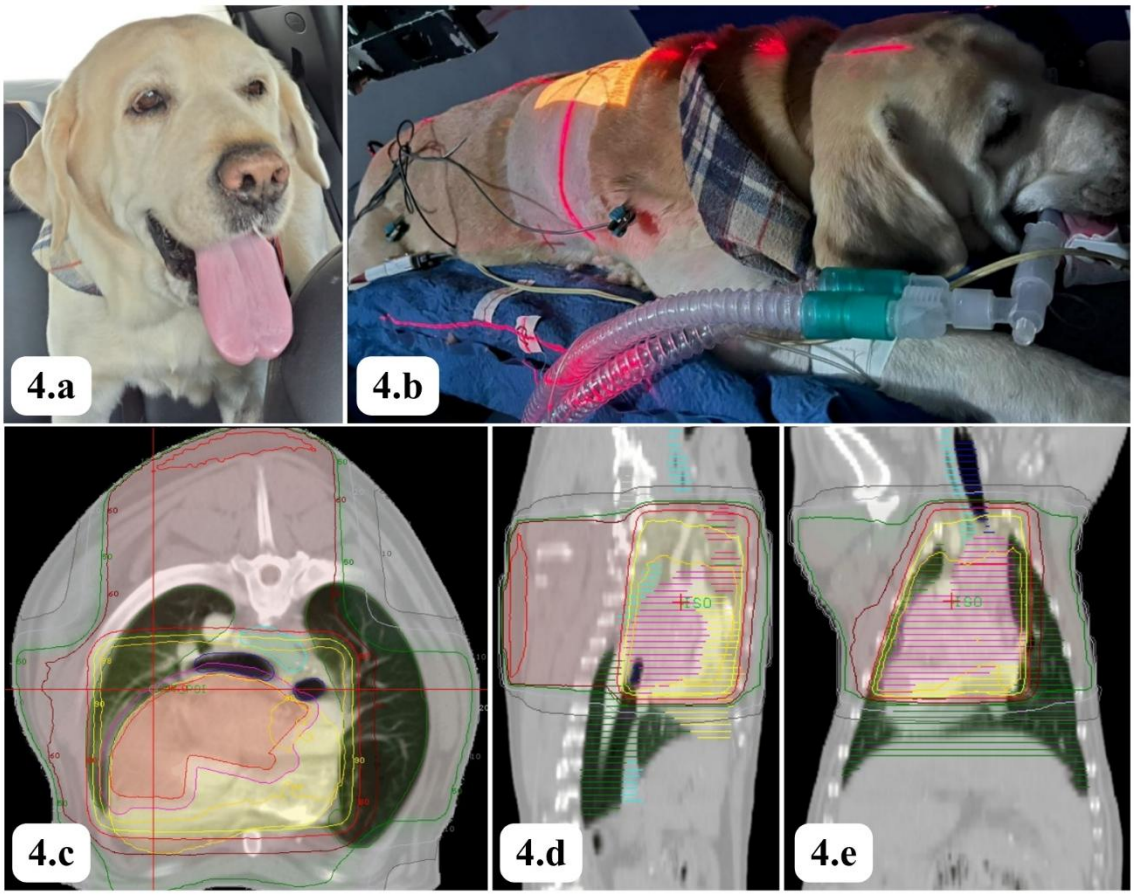

Figura 4.a - Fotografia do paciente durante simulação; **b** - Paciente durante procedimento de radioterapia; **c** - Corte transversal da tomografia, com planejamento de radiação em quatro ângulos de ataque, com recebimento de dose máxima de radiação na formação em base do coração e linfonodo possivelmente metastático; **d** - Corte sagital; **e** - corte coronal.

Discussão

Ware & Hopper (1999) identificaram 1.383 cães com tumores cardíacos, correspondendo a 0,19% da população avaliada. Entre os casos submetidos à avaliação histopatológica, o hemangiossarcoma (HSA) foi a neoplasia mais frequente, apresentando ocorrência quase dez vezes superior à do segundo tipo mais comum, o tumor do corpo aórtico (TBA), seguido por linfoma, tumores ectópicos da tireoide e da paratireoide, adenocarcinomas, mesoteliomas e condrossarcomas. Posteriormente, um estudo sobre neoplasias cardíacas baseado em achados ecocardiográficos demonstrou que os tumores da base cardíaca eram os mais frequentes e, entre eles, o quimiodectoma foi a neoplasia de maior ocorrência, seguido por hemangiossarcoma, mesotelioma, linfoma e tumores ectópicos da tireoide (Peiter & Gusso, 2022).

Além dessas neoplasias, outras neoplasias cardíacas menos frequentes e com escassa caracterização clínica e patológica também foram descritas, incluindo mixoma, mixossarcoma, fibroma, fibrossarcoma, adenoma, rabdomioma, rabdomiossarcoma, leiomioma, leiomiossarcoma, osteossarcoma, mesenquimoma, hamartoma, melanoma, mastocitoma, blastoma, tumor de células granulares, tumor da bainha do nervo periférico, outros sarcomas indiferenciados e lipoma (Peiter & Gusso, 2022; Treggiari et al., 2017).

Apesar das diferenças entre as casuísticas dos estudos, é importante considerar os critérios de classificação adotados em cada pesquisa. Enquanto o segundo estudo avaliou especificamente os tumores da base cardíaca, o primeiro contemplou as neoplasias cardíacas de forma geral. Além disso, a interpretação desses resultados deve considerar a localização anatômica das lesões, a exclusão de casos sem confirmação histopatológica, a divergência de nomenclatura empregada para os tumores da base cardíaca na literatura veterinária e as dificuldades para o estabelecimento do diagnóstico, tanto *in vivo* quanto *post mortem*, fatores que podem superestimar ou subestimar a frequência de determinados tipos neoplásicos.

Os exames hematológicos e bioquímicos séricos são inespecíficos para essas neoplasias. Entretanto, os biomarcadores cardíacos constituem métodos complementares que podem auxiliar no diagnóstico e no prognóstico, permitindo diferenciar efusões pericárdicas idiopáticas das neoplásicas, além de identificar lesão miocárdica e alterações relacionadas à hipertrofia e à insuficiência cardíaca congestiva por sobrecarga. Entre os biomarcadores mais utilizados destacam-se a troponina cardíaca I (cTnI) e as duas formas do peptídeo natriurético tipo B: o fragmento amino-terminal (NT-proBNP) e o peptídeo natriurético tipo B (BNP) (Peiter & Gusso, 2022)

As concentrações séricas de cTnI encontram-se elevadas em cães com hemangiossarcoma (HSA) cardíaco, mas também podem aumentar em cães com HSA extracardíaco, outras neoplasias extracardíacas e derrame pericárdico não relacionado ao HSA (Treggiari et al., 2017). Em razão da baixa especificidade desse biomarcador, optou-se por não o empregar na investigação do presente caso. Da mesma forma, os peptídeos natriuréticos não foram utilizados, considerando a necessidade de estudos adicionais que consolidem sua utilidade diagnóstica.

Nas neoplasias cardíacas, a radiografia torácica apresenta sensibilidade limitada, especialmente para a detecção de massas com diâmetro inferior a 5 cm, podendo resultar em resultados falso-negativos (Leite et al., 2024; Moraes et al., 2025). Entretanto, constitui um importante exame de triagem, pois pode levantar a suspeita de tumores cardíacos quando evidencia alterações da silhueta cardíaca, derrame pleural ou pericárdico, edema pulmonar, alargamento da veia cava caudal e/ou das veias pulmonares, hepatomegalia, ascite, desvio dorsal da traqueia, aumento da opacidade peri-hilar e, eventualmente, metástases pulmonares (Ehrhart et al., 2002; Peiter & Gusso, 2022; Treggiari et al., 2017).

No presente relato, a radiografia torácica de triagem evidenciou abaulamento na região do tronco pulmonar, constituindo um importante direcionamento diagnóstico, sobretudo por se tratar de um exame não invasivo, amplamente disponível e de baixo custo. Considerando o crescimento geralmente lento dos tumores da base cardíaca e a dimensão da massa observada nos exames subsequentes, é plausível supor que a doença estivesse instalada havia um período prolongado antes da manifestação clínica.

O eletrocardiograma pode evidenciar arritmias, como fibrilação atrial, taquicardia atrial, complexos atriais prematuros, complexos ventriculares prematuros e taquicardia ventricular. Entretanto, muitos pacientes apresentam apenas taquicardia sinusal, baixa voltagem dos complexos QRS e/ou alternância elétrica na presença de efusão pericárdica. Nos casos de derrame pericárdico, esse exame apresenta baixa sensibilidade para identificar corretamente os indivíduos acometidos. Além disso, podem ocorrer diferentes graus de bloqueio atrioventricular e bradicardia sintomática decorrentes da infiltração neoplásica do sistema de condução cardíaco (Peiter & Gusso, 2022).

A ecocardiografia é considerada o método não invasivo de eleição para a detecção e caracterização de massas cardíacas em cães com derrame pericárdico, apresentando, segundo Treggiari et al. (2017), especificidade de 100% e sensibilidade aproximada de 80%, independentemente da presença de tamponamento cardíaco. Em muitos casos, a efusão pericárdica favorece a identificação das massas, pois o líquido forma uma área anecoica ao redor da câmara cardíaca ou do grande vaso acometido, facilitando sua delimitação. Além disso, a localização da massa constitui um importante auxílio para o estabelecimento do diagnóstico presuntivo. Entretanto, conforme discutido por Peiter & Gusso (2022), coágulos intrapericárdicos podem simular massas cardíacas e resultar em diagnósticos falso-positivos. Por outro lado, a ausência de massas detectáveis ao exame não exclui a presença de neoplasia, uma vez que lesões muito pequenas ou mesoteliomas podem não ser identificados ecocardiograficamente, levando à interpretação equivocada de uma efusão pericárdica como idiopática.

Embora a ecocardiografia seja considerada o exame de escolha para a avaliação de tumores cardíacos, também foi relatado que coágulos intrapericárdicos podem ser interpretados erroneamente como neoplasias, tornando necessária a realização de exames complementares para confirmação diagnóstica (Leite et al., 2024; Moraes et al., 2025). No presente relato, a hipótese de trombo ou coágulo foi inicialmente considerada, porém posteriormente descartada com base nos exames complementares realizados.

A tomografia computadorizada constitui uma ferramenta diagnóstica útil para a avaliação de tumores cardíacos. Entretanto, não demonstrou superioridade em relação à ecocardiografia na detecção de massas cardíacas em cães. Sua principal vantagem consiste na avaliação da extensão da doença,

permitindo melhor estadiamento tumoral e maior sensibilidade para a identificação de metástases pulmonares. Outros métodos de diagnóstico por imagem, como pneumopericardiografia, angiografia e cintilografia sincronizada ao eletrocardiograma, são descritos de forma menos frequente na literatura, sendo a angiografia particularmente útil para a avaliação do grau de invasão dos grandes vasos (Ehrhart et al., 2002; Peiter & Gusso, 2022; Treggiari et al., 2017).

A ressonância magnética, na medicina veterinária, não demonstrou desempenho diagnóstico superior ao da ecocardiografia na diferenciação entre derrames pericárdicos neoplásicos e não neoplásicos. Entretanto, proporciona maior resolução espacial e melhor contraste de tecidos moles do que a ultrassonografia, permitindo caracterização mais precisa da localização anatômica das lesões, além de possibilitar a avaliação do envolvimento do mediastino e dos pulmões (Leite et al., 2024; Moraes et al., 2025). No presente relato, esse exame não foi realizado devido ao seu desempenho diagnóstico semelhante ao da ecocardiografia para essa finalidade e à limitada disponibilidade de serviços especializados em medicina veterinária.

O hemangiossarcoma (HSA), também denominado hemangioendotelioma, é uma neoplasia maligna de origem mesenquimal derivada do endotélio vascular, frequentemente diagnosticada em cães, sobretudo idosos e de raças de grande porte, apresentando disseminação predominantemente pela via hematógena (Flores et al., 2012; Peiter & Gusso, 2022) . O diagnóstico *in vivo* é, na maioria das vezes, presuntivo e fundamentado nos achados dos exames de imagem e na localização anatômica da lesão, em razão dos riscos de amostragem não representativa e das complicações associadas à citologia e/ou à biópsia (Treggiari et al., 2017).

O HSA pode ocorrer em qualquer tecido vascularizado, manifestando-se nas formas visceral, não visceral, solitária ou multicêntrica, podendo acometer simultaneamente diferentes órgãos. O baço representa o principal sítio de ocorrência, seguido pelo coração, especialmente na aurícula e no átrio direitos, além da pele e do tecido subcutâneo. Com menor frequência, também pode ser encontrado no fígado e nos pulmões. Há ainda relatos de ocorrência na junção atrioventricular direita, nos lúmens atrial e ventricular, no ventrículo esquerdo, ocasionalmente no septo cardíaco e na base do coração (Flores et al., 2012; Peiter & Gusso, 2022).

Em estudo *post mortem*, (Flores et al., 2012) analisaram 40 cães em que o HSA foi a causa do óbito ou da eutanásia. Em 55% dos casos (22/40), havia comprometimento de múltiplos órgãos sem possibilidade de determinação do sítio primário, sendo classificados como HSA multicêntrico. Em 30% (12/40), mais de dois órgãos estavam acometidos, porém foi possível identificar o tumor primário e as lesões metastáticas, sendo classificados como HSA metastático. Nos 15% restantes (6/40), apenas um órgão estava acometido, caracterizando HSA solitário. O coração correspondeu ao oitavo órgão mais frequentemente afetado, presente em 22,5% dos casos (9/40), enquanto o acometimento isolado da aorta foi observado em apenas 2,5% (1/40), ambos exclusivamente em casos classificados como multicêntricos ou metastáticos.

No presente relato, a hipótese diagnóstica de HSA foi considerada inicialmente, sobretudo em razão da idade e do porte do paciente. Entretanto, essa possibilidade foi posteriormente considerada menos provável devido à localização da lesão, menos frequentemente acometida por esse tipo de neoplasia, ao padrão de manifestação clínica, à ausência de comprometimento de outros órgãos, à inexistência de derrame pericárdico durante toda a evolução clínica e ao comportamento lentamente progressivo da doença, incompatível com a elevada agressividade habitualmente observada no HSA.

O mesotelioma é uma neoplasia primária originada das células mesoteliais que revestem as cavidades pleural, pericárdica e peritoneal, além da túnica vaginal dos testículos. Geralmente apresenta crescimento difuso, caracterizado por múltiplos implantes sobre as superfícies serosas. Clinicamente, promove disfunção cardíaca principalmente em decorrência do desenvolvimento de efusão pericárdica hemorrágica, frequentemente associada ao tamponamento cardíaco. Também podem ser observados derrame abdominal recorrente, dispneia, intolerância ao exercício, perda de peso e letargia. Sua etiologia permanece pouco esclarecida, embora fatores como exposição à poeira, amianto, sílica, bem como fatores genéticos e virais, tenha sidos sugeridos como possíveis agentes envolvidos (Leite et al., 2026; Peiter & Gusso, 2022).

Embora o mesotelioma tenha sido considerado como diagnóstico diferencial no presente caso, essa hipótese foi considerada menos provável, uma vez que essa neoplasia está comumente associada à ocorrência de derrames pleurais e pericárdicos e, na maioria dos casos, manifesta-se como espessamento difuso das superfícies serosas, sendo incomum a formação de grandes massas detectáveis ao ecocardiograma (Peiter & Gusso, 2022; Treggiari et al., 2017). Durante todo o acompanhamento clínico do paciente não foi observada efusão torácica ou pericárdica, e a ecocardiografia evidenciou uma massa de grandes dimensões, tornando essa hipótese diagnóstica menos compatível com os achados observados.

Outra possibilidade diagnóstica seria o linfoma (linfossarcoma), neoplasia que se origina principalmente nos órgãos linfoides, mas que pode desenvolver-se em praticamente qualquer tecido, em razão da capacidade migratória dos linfócitos pelo organismo, incluindo o coração e as estruturas adjacentes. O linfoma cardíaco é descrito como uma neoplasia de elevada esfoliação celular e baixo potencial hemorrágico, característica que favorece o diagnóstico por meio da análise de líquidos cavitários. Entretanto, é considerado raro como neoplasia primária cardíaca, sendo mais frequentemente observado como manifestação metastática. A presença de derrame pericárdico e a intensidade dos sinais clínicos parecem estar relacionadas ao estadiamento da doença e ao prognóstico (Peiter & Gusso, 2022; Treggiari et al., 2017).

Assim como discutido para as demais neoplasias, a hipótese de linfoma cardíaco foi considerada menos provável neste caso, em razão da baixa frequência de apresentação na ausência de derrame pericárdico e da maior probabilidade de o coração representar o sítio primário da lesão. Da mesma forma, tumores ectópicos da tireoide também foram considerados diagnósticos diferenciais; entretanto, a escassez de informações específicas sobre sua apresentação cardíaca limita essa possibilidade diagnóstica.

Em virtude da evolução clínica lenta e do acometimento predominante do lado direito do coração, também foi considerado como diagnóstico diferencial o mixoma cardíaco, neoplasia benigna originada de células mesenquimais multipotentes da camada subendocárdica, frequentemente descrita nessa localização (Peiter & Gusso, 2022). Outra hipótese avaliada foi o rabdomiossarcoma, devido à sua predileção pelo átrio e ventrículo direitos, frequentemente associado à insuficiência cardíaca direita e à ocorrência de derrames pleural, pericárdico e abdominal, podendo ainda apresentar comprometimento de outros órgãos (Treggiari et al., 2017). Contudo, ambas as neoplasias foram consideradas menos prováveis por apresentarem, na maioria dos casos, acometimento predominantemente intracardíaco, diferentemente dos achados observados neste paciente.

Apesar da ampla variedade de diagnósticos diferenciais considerados, a principal hipótese diagnóstica presuntiva foi a de tumor da base cardíaca (*heart base tumor* – HBT). Ehrhart et al. (2002) destacaram a inconsistência da nomenclatura empregada para HBT e tumor do corpo aórtico (TBA), frequentemente utilizados como sinônimos para descrever tumores originados dos órgãos quimiorreceptores, especialmente os quimiodectomas. Como diferentes tipos histológicos podem surgir na base do coração, nas proximidades ou associados à aorta ascendente, e apresentam comportamento clínico semelhante, os autores sugerem que o termo genérico tumor da base cardíaca seja o mais apropriado para descrever neoplasias dessa localização.

As células quimiorreceptoras participam da regulação da respiração e da frequência cardíaca por detectarem pequenas alterações nas pressões parciais de oxigênio e dióxido de carbono, no pH e na temperatura sanguínea. Esses agrupamentos celulares distribuem-se principalmente nas regiões da cabeça, pescoço e tórax, incluindo a raiz da aorta, as bifurcações carotídeas e outros sítios, como o *glomus pulmonale* e o *glomus jugulare*. Derivadas da crista neural, essas células encontram-se amplamente distribuídas ao longo do sistema nervoso autônomo. Nos cães, o principal órgão quimiorreceptor é o corpo aórtico, constituído por pelo menos quatro quimiorreceptores localizados próximos às artérias coronárias, dorsal, central e lateralmente ao arco aórtico, entre a aorta e a artéria pulmonar (Ehrhart et al., 2002; Moraes et al., 2025; Treggiari et al., 2017; Ware & Hopper, 1999).

Em condições de hipóxia arterial, as células quimiorreceptoras ativam o fator de transcrição HIF-1α, desencadeando vias de sinalização destinadas a restaurar a homeostase do oxigênio. Entretanto, a ativação persistente desse mecanismo pode favorecer proliferação celular desordenada e aumento da

sobrevivência celular. Nessas condições, os quimiorreceptores sinalizam ao sistema nervoso central, promovendo ajustes cardiovasculares e respiratórios, como aumento da ventilação pulmonar e da pressão arterial (Moraes et al., 2025; Treggiari et al., 2017).

Considerando que o tecido quimiorreceptor é continuamente estimulado em situações de hipóxia, diversos estudos associam o desenvolvimento do quimiodectoma à hipóxia crônica, bem como a fatores genéticos e predisposição racial (Araujo et al., 2017; Leite et al., 2024; Lima et al., 2023; Moraes et al., 2025; Moura et al., 2006). No presente caso, o histórico de dirofilariose pode ter contribuído para um estado prolongado de redução da oxigenação tecidual, promovendo estímulo contínuo das células quimiorreceptoras, inicialmente com hiperplasia e, posteriormente, favorecendo a transformação neoplásica. Além disso, a tomografia computadorizada demonstrou que a massa estava localizada entre o arco aórtico e o tronco pulmonar, região correspondente ao principal corpo aórtico dos cães, reforçando a hipótese diagnóstica presuntiva de quimiodectoma.

O quimiodectoma origina-se das células neuroendócrinas dos paraganglios do sistema nervoso parassimpático e compreende tanto os tumores do corpo aórtico quanto os do corpo carotídeo, sendo os primeiros os mais frequentemente descritos em cães e correspondendo à localização observada neste relato (Leite et al., 2024; Lima et al., 2023). Embora seja tradicionalmente classificado como uma neoplasia benigna e de crescimento lento, apresenta comportamento localmente invasivo e potencial maligno, ainda que com baixa taxa de metástases. Na literatura, também pode ser denominado paraganglioma, APUDoma ou tumor do corpo glômico (Ehrhart et al., 2002; Leite et al., 2024; Treggiari et al., 2017; Ware & Hopper, 1999).

Segundo Leite et al., (2024), os tumores do corpo aórtico apresentam crescimento expansivo, podendo exercer efeito compressivo sobre os grandes vasos e as câmaras cardíacas. No presente caso, a tomografia computadorizada evidenciou compressão das artérias pulmonares e do teto do átrio esquerdo, além de deslocamento ventral da veia cava cranial, sem comprometimento de seu lúmen. A ecocardiografia demonstrou aumento do átrio e do ventrículo direitos, associado à redução das dimensões do ventrículo esquerdo, alterações que podem estar relacionadas às repercussões hemodinâmicas da massa, embora não seja possível estabelecer uma relação causal exclusiva. Peiter & Gusso (2022) descrevem que essas neoplasias geralmente se apresentam como massas únicas ou múltiplos nódulos localizados na base cardíaca, frequentemente entre a aorta e a artéria pulmonar, entre a aorta e o átrio direito ou entre a artéria pulmonar e os átrios, podendo infiltrar o pericárdio, o miocárdio e a parede dos grandes vasos.

Ware & Hopper (1999) descreveram o Labrador Retriever como uma das raças predispostas para tumores cardíacos, com taxas de incidência de HSA altas, enquanto TBA foram vistos com maior frequência em animais braquicefálicos. Além disso, definiram a maior ocorrência em cães entre 7 e 15 anos de idade, exceto pelo linfoma cardíaco. A predisposição por gênero não foi relevante para a maioria dos tumores, embora existam alguns relatos em literatura apontando um aumento do risco para machos intactos sobre TBA. Apesar disso, de forma geral nos tumores cardíacos a castração pareceu aumentar o risco de apresentação em ambos os sexos. Em oposição, posteriormente Ehrhart et al. (2002) descreveram que apesar dos TBA serem considerados mais comuns em cães braquicefálicos, seus estudos demonstraram cães da linhagem Retriever com ocorrência frequente. Nem todos os tumores cardíacos receberam diagnóstico histológico específico no primeiro estudo, o que faz os casos não serem distribuídos igualmente entre as raças, além da presença de raças mais populares em maior quantidade em ambas as pesquisas.

Ainda que a menor popularidade de determinadas raças possa interferir na identificação de predisposições raciais, deve-se considerar que o paciente deste relato apresentava predisposição quanto à raça, ao sexo e à idade descritas para esse tipo de neoplasia, embora não fosse castrado. Apesar de o estado reprodutivo ser citado na literatura, sua influência é divergente entre os diferentes tipos de tumores cardíacos e não demonstra diferenças consistentes ou clinicamente relevantes.

No levantamento realizado por Ware & Hopper (1999), entre 1.383 cães com tumores cardíacos, a maioria (84%) apresentava neoplasias primárias. Em contrapartida, Treggiari et al. (2017) relataram tumores cardíacos em 41% da população avaliada e, dentre esses, a maioria correspondia a lesões metastáticas (69%), enquanto apenas 31% eram tumores primários. Esse perfil é semelhante ao

observado na medicina humana, na qual as metástases cardíacas são mais frequentes do que os tumores primários.

As metástases cardíacas correspondem à disseminação de uma neoplasia primária para estruturas do coração, incluindo pericárdio, miocárdio, artérias coronárias, grandes vasos ou cavidades cardíacas. Essa disseminação pode ocorrer por extensão direta, via hematogênica, linfática ou por implantação intracavitária através da veia cava caudal ou das veias pulmonares (Peiter & Gusso, 2022). No presente caso, além da massa localizada na base cardíaca, foi identificada uma segunda formação no mediastino cranial, associada à moderada linfonodomegalia mediastinal cranial, sugestiva de comprometimento metastático.

Treggiari et al. (2017) também avaliaram a distribuição anatômica das neoplasias cardíacas. A maior parte dos tumores primários localizava-se no átrio direito ou no apêndice atrial direito (63%), seguida pela base do coração (18%) e pelo ventrículo esquerdo (9%). As massas localizadas no átrio direito/apêndice atrial direito foram predominantemente classificadas como hemangiossarcomas, caracterizados por comportamento maligno e elevada frequência de derrame pericárdico. Em contraste, as massas da base cardíaca foram predominantemente descritas como quimiodectomas, geralmente de crescimento lento e com ocorrência variável de derrame pericárdico. Diferentemente dos tumores primários, 75% das metástases cardíacas identificadas em necropsias localizaram-se na porção interna da parede livre do ventrículo esquerdo, no septo interventricular ou em ambos, enquanto apenas 25% acometiam o átrio direito, a parede do ventrículo direito ou ambas as estruturas.

A classificação de uma neoplasia como primária pode ser influenciada pelas dificuldades inerentes ao diagnóstico precoce de tumores cardíacos, frequentemente silenciosos e assintomáticos, bem como pela limitação na identificação de lesões iniciais em outros órgãos, seja pela ausência de manifestações clínicas, seja pela indisponibilidade de exames complementares abrangentes. No presente relato, a massa localizada na base cardíaca foi considerada a lesão primária, enquanto a formação observada no mediastino cranial foi interpretada como provável metástase, em razão da linfonodomegalia associada.

Os cães com tumores cardíacos podem permanecer assintomáticos durante longos períodos devido ao crescimento lento dessas neoplasias. Na maioria dos casos, os sinais clínicos tornam-se evidentes apenas em estágios avançados, quando o tumor atinge dimensões suficientes para comprometer a função cardiovascular. As manifestações clínicas são variáveis e decorrem principalmente da compressão das estruturas cardíacas ou, mais frequentemente, da hemorragia e do derrame pericárdico, que prejudicam o relaxamento cardíaco durante a diástole, aumentam a pressão intrapericárdica, reduzem o retorno venoso e o enchimento ventricular, comprometendo a hemodinâmica e podendo culminar em tamponamento cardíaco (Ehrhart et al., 2002; Treggiari et al., 2017; Ware & Hopper, 1999).

Como consequência dessas alterações, ocorre elevação das pressões intracardíacas e desenvolvimento de insuficiência cardíaca congestiva direita e, ocasionalmente, esquerda. A insuficiência cardíaca congestiva direita manifesta-se por distensão e pulso jugular anormais, derrame pleural, ascite e edema periférico, resultando em redução da pré-carga e comprometimento do débito cardíaco. Outros sinais clínicos descritos incluem síncope ou colapso agudo, intolerância ao exercício, letargia, taquipneia, dispneia, tosse, abafamento dos sons cardíacos, taquicardia, bradicardia, arritmias, palidez de mucosas, pulsos femorais fracos, refluxo hepatojugular positivo, disfagia, perda de peso, engasgos, regurgitação, vômitos e, em casos mais graves, morte súbita (Ware & Hopper, 1999; Ehrhart et al., 2002; Treggiari et al., 2015; Peiter & Gusso, 2022).

No presente relato, os episódios sincopais constituíram a principal manifestação clínica, possivelmente associados ao comprometimento hemodinâmico decorrente da presença da massa na base cardíaca. A tomografia computadorizada evidenciou compressão das artérias pulmonares e do teto do átrio esquerdo, além de deslocamento ventral da veia cava cranial, sem comprometimento de seu lúmen. Esses achados sugerem que o efeito expansivo da neoplasia pode ter interferido na dinâmica cardiovascular, contribuindo para a ocorrência das síncopes. Entretanto, não foi demonstrada obstrução significativa do retorno venoso, tampouco estabelecida uma relação causal direta entre a massa e os episódios sincopais. Além disso, a presença de extrassístole ventricular isolada e o histórico de dirofilariose devem ser considerados na investigação de possíveis mecanismos associados às manifestações clínicas.

A detecção de massas cardíacas, bem como a obtenção de um diagnóstico definitivo para estadiamento, definição prognóstica e planejamento terapêutico, representa um desafio na prática clínica. Embora amostras possam ser obtidas por citologia aspirativa, citologia por capilaridade ou biópsia, esses procedimentos frequentemente são inviabilizados pela elevada vascularização da região, pelo risco anestésico, pela possibilidade de arritmias e pelas complicações hemodinâmicas, como hemorragias, tornando tanto a coleta de amostras quanto a ressecção cirúrgica procedimentos tecnicamente difíceis e potencialmente arriscados. Além disso, muitos tumores cardíacos apresentam baixa celularidade e reduzida esfoliação, o que frequentemente exige associação entre avaliação histopatológica, colorações especiais e, em alguns casos, técnicas de imuno-histoquímica para confirmação diagnóstica (Leite et al., 2024; Moraes et al., 2025; Peiter & Gusso, 2022; Treggiari et al., 2017).

A análise do líquido pericárdico possui limitações diagnósticas, uma vez que, nos cães, geralmente apresenta aspecto serossanguinolento e pode conter células inflamatórias e grande quantidade de células mesoteliais reativas, dificultando a diferenciação entre processos inflamatórios e neoplásicos. Nessas situações, frequentemente é necessária a utilização de colorações especiais. Uma exceção são os tumores linfoides, que costumam apresentar maior celularidade, elevada esfoliação e menor componente hemorrágico. Por sua vez, os tumores da base cardíaca expressam marcadores neuroendócrinos compatíveis com sua origem, como enolase neurônio-específica, sinaptofisina e cromogranina A, passíveis de identificação por técnicas de imuno-histoquímica (Lew et al., 2019; Peiter & Gusso, 2022).

As neoplasias cardíacas são frequentemente diagnosticadas de forma incidental durante exames de rotina ou após a investigação de sinais clínicos inespecíficos. As opções terapêuticas incluem ressecção cirúrgica, isoladamente ou associada à pericardiectomia parcial ou total, pericardiocentese, quimioterapia, radioterapia e tratamento de suporte, conforme as características da neoplasia e as condições clínicas do paciente. Entretanto, determinados tumores, como o quimiodectoma, apresentam baixa quimiossensibilidade. Segundo alguns autores (Moura et al., 2013; Peiter & Gusso, 2022; Treggiari et al., 2017), independentemente da modalidade terapêutica empregada, a remissão completa raramente é alcançada, e o prognóstico permanece de reservado a desfavorável. Ainda assim, o diagnóstico precoce e a instituição rápida do tratamento podem proporcionar estabilização clínica e melhora da qualidade de vida.

A pericardiectomia é indicada principalmente em pacientes com derrame pericárdico recorrente após pericardiocentese terapêutica ou na presença de doença pericárdica associada. Ao reduzir a pressão intrapericárdica e minimizar a compressão cardíaca causada pelo tumor, esse procedimento pode prevenir ou atenuar o tamponamento cardíaco e contribuir para o aumento da sobrevida. Ehrhart et al. (2002), Peiter & Gusso (2022) e Treggiari et al. (2017) sugerem benefício da pericardiectomia profilática quando comparada ao manejo exclusivo com pericardiocentese.

O controle do tumor primário frequentemente é difícil de ser alcançado, o que limita a sobrevida dos pacientes. Além disso, a ausência de diagnóstico definitivo na maioria dos casos pode impedir a instituição da terapia mais apropriada. Essa limitação é particularmente relevante quando a neoplasia corresponde a um tumor quimiossensível, como o linfoma, situação em que a abordagem cirúrgica geralmente não constitui a primeira opção terapêutica. Na ausência de tratamento, o prognóstico dos tumores cardíacos é variável, porém, em geral, desfavorável (Ehrhart et al., 2002; Peiter & Gusso, 2022; Treggiari et al., 2017).

Historicamente, o tratamento dos tumores da base cardíaca (*heart base tumors* – HBT) concentrou-se no controle local da doença e no manejo dos sinais clínicos, por meio da ressecção cirúrgica da massa ou da realização de pericardiectomia, quando tecnicamente possível. Essas abordagens foram associadas a tempo médio de sobrevida superior a dois anos. Estudos, embora ainda limitados, também demonstram potencial benefício da radioterapia em casos de quimiodectoma, com relatos de resposta parcial caracterizada por redução superior a 50% do volume tumoral e manutenção do paciente assintomático por 32 meses (Leite et al., 2024; Lew et al., 2019). Apesar desses resultados, ainda são escassos os estudos que definam estratégias terapêuticas efetivas para o controle dessas neoplasias.

No presente relato, a neoplasia foi considerada irressecável, descartando-se a abordagem cirúrgica. Dessa forma, optou-se pela radioterapia, considerada uma alternativa promissora para massas cardíacas inoperáveis. Essa modalidade terapêutica já foi descrita em casos de quimiodectoma, nos quais

promoveu resposta parcial, com redução superior a 50% do volume tumoral, manutenção da ausência de sinais clínicos por 32 meses e sobrevida adicional de 42 meses após nova sessão de radioterapia associada à pericardiectomia. Entretanto, a radioterapia apresenta eficácia limitada sobre lesões metastáticas e pode ocasionar pericardite como efeito adverso, favorecendo o desenvolvimento de derrame pericárdico e tamponamento cardíaco (Ehrhart et al., 2002; Peiter & Gusso, 2022; Treggiari et al., 2017).

A quimioterapia também pode ser empregada em associação ao tratamento cirúrgico, tanto no período pré quanto no pós-operatório, ou como modalidade terapêutica isolada, utilizando diferentes protocolos e combinações de fármacos (Moura et al., 2013). Entre os agentes antineoplásicos, a doxorrubicina, pertencente ao grupo das antraciclinas, é frequentemente utilizada no tratamento de neoplasias cardíacas. Entretanto, devido ao seu potencial cardiotóxico, associado ao risco de lesão miocárdica e agravamento do comprometimento cardíaco (Peiter & Gusso, 2022), esse fármaco não foi escolhido para o presente caso. Outros quimioterápicos descritos por Treggiari et al. (2017) incluem mitoxantrona, lomustina, ciclofosfamida, clorambucil, vimblastina, vincristina e cisplatina.

Os inibidores de tirosina-quinase são considerados promissores no tratamento de tumores altamente vascularizados, em razão da superexpressão de diversos fatores de crescimento envolvidos em diferentes vias de sinalização celular. Tumores neuroendócrinos apresentam superexpressão do fator de crescimento endotelial vascular (VEGF) e de seu receptor (VEGFR), do fator de crescimento derivado de plaquetas (PDGF) e de seu receptor (PDGFR), do fator de crescimento semelhante à insulina tipo 1 (IGF-1) e de seu receptor, além do fator de crescimento de fibroblastos básico (bFGF), do receptor do fator de crescimento epidérmico (EGFR) e do receptor do fator de células-tronco (c-KIT) (Lew et al., 2019). Adicionalmente, estes autores revisaram estudos que demonstraram manutenção prolongada da doença estável em pacientes humanos com tumores neuroendócrinos pancreáticos avançados tratados com sunitinibe. De forma semelhante, oncologistas veterinários têm utilizado o toceranibe, molécula estruturalmente semelhante ao sunitinibe. Ambos os fármacos atuam sobre múltiplos receptores tirosina-quinase e apresentam potente atividade antiangiogênica.

O toceranibe demonstrou eficácia no tratamento de diferentes neoplasias neuroendócrinas em cães, incluindo insulinomas, feocromocitomas e carcinomas de tireoide. Em contrapartida, o hemangiossarcoma do átrio direito mostrou-se refratário ao tratamento com esse fármaco. Dessa forma, a inclusão de cães com suspeita de tumores da base cardíaca (*heart base tumors* – HBT) no estudo não resultaria em aumento artificial da sobrevida; ao contrário, essa população poderia contribuir para a subestimação da eficácia do tratamento (Lew et al., 2019).

Em estudo retrospectivo, Lew et al. (2019) trataram, em monoterapia com toceranibe, 27 cães com HBT confirmado ou presumido, cujo diagnóstico foi estabelecido com base na localização e nas características ecocardiográficas da massa. Nenhum dos pacientes foi submetido à radioterapia. Observou-se taxa de resposta objetiva de 10%, com mediana de sobrevida de 823 dias para os cães que mantiveram doença estável e de 532 dias para aqueles com metástases. Apenas 20 cães realizaram exames de imagem de acompanhamento, entre 18 e 91 dias após o início do tratamento, sendo incluídos na avaliação objetiva da resposta terapêutica. Desses animais, 18 apresentaram doença estável, com mediana de duração do tratamento de 74 dias, enquanto dois apresentaram resposta parcial. Ambos possuíam metástases pulmonares e linfadenopatia mediastinal no momento do diagnóstico, alcançando sobrevida de 172 e 679 dias, respectivamente.

Os cães também foram avaliados quanto à evolução clínica. No momento do diagnóstico, 90% (19/21) apresentavam sinais clínicos, dos quais 81% (17/21) obtiveram resolução completa após o início do tratamento. A dose inicial de toceranibe foi de 2,6 mg/kg (variação de 2,3 a 3,22 mg/kg), com redução para mediana de 2,2 mg/kg nos animais que apresentaram efeitos adversos. O protocolo mais frequentemente empregado consistiu na administração do medicamento às segundas, quartas e sextas-feiras. A toxicidade foi considerada baixa, ocorrendo em 54% dos cães. Os efeitos adversos mais frequentes foram distúrbios gastrointestinais, principalmente diarreia, além de neutropenia, anorexia, vômitos, cãibras, despigmentação do focinho e perda de peso (Lew et al., 2019).

No presente relato, o paciente permaneceu clinicamente estável após o início da radioterapia e do tratamento com toceranibe, sem apresentar sinais clínicos relacionados à progressão da doença ou efeitos adversos atribuídos às terapias instituídas até o momento da elaboração deste estudo.

Conclusão

O presente relato demonstra a importância da associação entre ecocardiografia e tomografia computadorizada na investigação de massas localizadas na base cardíaca em cães. Os achados clínicos e tomográficos permitiram estabelecer o diagnóstico presuntivo de tumor da base cardíaca, com suspeita de quimiodectoma, embora a ausência de confirmação histopatológica tenha limitado a determinação da natureza neoplásica.

A radioterapia associada ao toceranibe foi empregada como alternativa terapêutica diante da impossibilidade de ressecção cirúrgica, sendo observada estabilidade clínica durante o período relatado. Entretanto, a ausência de exames de imagem de acompanhamento e de informações suficientes sobre a duração do seguimento impossibilita determinar a resposta tumoral e estabelecer a contribuição das terapias instituídas para a evolução do paciente.

O caso reforça a necessidade de acompanhamento clínico e tomográfico para avaliação da resposta terapêutica e do prognóstico em cães com tumores da base cardíaca.

Referências

Arantes, T., Oliveira, C. P., Rezende, R. S., Coelho, H. E., Sampaio, R. L., Alves, E. G. L., & Rosado, I. R. (2024). Aortic trunk chemiodectoma in a dog: case report. *Peer Review*, *6*(2). https://doi.org/10.53660/prw-1746-3403.

Araujo, G. D., Wilson, T. M., Bernardo, D. M., Campos, M. T. G., & Araújo, D. N. (2017). Quimiodectoma maligno em um cão Weimaraner: Relato de caso. *PUBVET*, *11*(7), 701–704. https://doi.org/10.22256/pubvet.v11n7.701-704.

Ehrhart, N., Ehrhart, E. J., Willis, J., Sisson, D., Constable, P., Greenfield, C., Manfra-Maretta, S., & Hintermeister, J. (2002). Analysis of factors affecting survival in dogs with aortic body tumors. *Veterinary Surgery*, *31*(1), 44–48. https://doi.org/10.1053/jvet.2002.29989.

Flores, M. M., Panziera, W., Kommers, G. D., Irigoyen, L. F., Barros, C. S. L., & Fighera, R. A. (2012). Aspectos epidemiológicos e anatomopatológicos do hemagiossarcoma em cães: 40 casos (1965-2012). *Pesquisa Veterinária Brasileira*, *32*(12), 1319–1328.

Horta, R. S., Campos, C. B., & Lavalle, G. E. (2013). Biologia tumoral. *Cadernos Técnicos de Veterinária e Zootecnia*, *70*, 11–28.

Leite, F. T., Wauldolato, L. B. V, Nascimento, S. M., Maciel, L. O. B., & Myrrha, L. W. (2026). Mesotelioma canino: relato de caso. *Revista Sinapse Múltipla*, *15*(1), 448–452.

Leite, G. B., Liegel, F. L., Unruh, G. B., Guimarães, A. C. G. B., Silva, M. E. V., Tavares, M. E. A., & Carniatto, C. H. O. (2024). Quimiodectoma em pequenos animais: revisão. *Journal Archives of Health*, *5*(1). https://doi.org/10.46919/archv5n1-035.

Lew, F. H., McQuown, B., Borrego, J., Cunningham, S., & Burgess, K. E. (2019). Retrospective evaluation of canine heart base tumours treated with toceranib phosphate (Palladia): 2011-2018. *Veterinary and Comparative Oncology*, *17*(4), 465–471. https://doi.org/10.1111/vco.12491.

Lima, J. C. S. J., Montagnini, K. C. P., Goulart, J. C., Berón, M. M., & Viott, A. M. (2023). Aspectos anatomopatológicos do quimiodectoma maligno em um cão. *Uningá Review*, *38*. https://doi.org/10.46311/2178-2571.38.eurj4491.

Mesquita, L. P., Abreu, C. C., Nogueira, C. I., Wouters, A. T. B., Wouters, F., Júnior, P. S. B., Muzzi, R. A. L., & Varaschin, M. S. (2012). Prevalência e aspectos anatomopatológicos das neoplasias primárias do coração, de tecidos da base do coração e metastáticas, em cães do Sul de Minas Gerais (1994-2009). *Pesquisa Veterinária Brasileira*, *32*(11), 1155–1163.

Moraes, B. P., Carvalho, M. T. S., Simplício, G., Bittar, H. F., Oliveira, L. A., & Navas-Suárez, P. E. (2025). Quemodectoma: revisão literária. *Revista Ibero-Americana de Humanidades, Ciências e Educação*, *11*(11), 2608–2617. https://doi.org/10.51891/rease.v11i11.21819.

Moura, C. R. C., Silva, C. R., & Silva, F. L. (2013). Tumor de base aórtica em cão diagnosticado in vivo por ecodopplercardiografia e tratamento - Relato de caso. *Acta Veterinaria Brasilica*, *7*(SUPPL. 1), 96–97.

Moura, V. M. B. D., Goiozo, P., Thome, H., Caldeira, C., & Bandarra, E. (2006). Quimiodectoma como causa de morte súbita em cão – relato de caso. *Revista Veterinária Notícias*, *12*.

Peiter, D., & Gusso, A. B. F. (2022). Neoplasia cardíaca em cão: Relato de caso e revisão bibliográfica. *Arquivos Brasileiros de Medicina Veterinária*, *5*(1), 121–145.

Pereira, T. P., Brito, V. L., Gonçalves Júnior, G. P., Lameira, L. C., Souza, R. P., Camilo, E. J. F., Ribeiro, L. S., Colaro, F. S., Castro, C. P., Santos, J. F., & Júnior Piontkovsky, R. (2025). Síncopes secundárias, a neoplasias cardíaca em cão - relato de caso. *Revista FT*, *29*(148). https://doi.org/10.69849/revistaft/ra10202507181728.

Sanders, K., Galac, S., & Meij, B. P. (2021). Pituitary tumour types in dogs and cats. *Veterinary Journal*, *270*. https://doi.org/10.1016/j.tvjl.2021.105623.

Treggiari, E., Pedro, B., Dukes-McEwan, J., Gelzer, A. R., & Blackwood, L. (2017). A descriptive review of cardiac tumours in dogs and cats. *Veterinary and Comparative Oncology*, *15*(2). https://doi.org/10.1111/vco.12167.

Ware, W. A., & Hopper, D. L. (1999). Cardiac tumors in dogs: 1982-1995. *Journal of Veterinary Internal Medicine/American College of Veterinary Internal Medicine*, *13*(2). https://doi.org/10.1111/j.1939-1676.1999.tb01136.x.

Histórico do artigo:
Recebido: 15 de agosto de 2026
Aprovado: 5 de setembro de 2026

Licenciamento: Este artigo é publicado na modalidade Acesso Aberto sob a licença Creative Commons Atribuição 4.0 (CC-BY 4.0), a qual permite uso irrestrito, distribuição, reprodução em qualquer meio, desde que o autor e a fonte sejam devidamente creditados.