pubvet
MEDICINA VETERINÁRIA E ZOOTECNIA
ISSN 1982-1263
https://doi.org/10.31533/pubvet.v20n9e2005

Adenocarcinoma nasal em cão: contribuição da histopatologia por congelamento para diagnóstico transcirúrgico e tratamento radioterápico

Heloísia Maria Bressan Braz[1*], Amanda Braga Eliziário[2], Clara de Almeida Mendes[3], Caroline Freitas Souza[4], Idelvania dos Anjos Nonato[5], Bruno de Tullio Augusto Roque Lima[6]

[1]Médica Veterinária Autônoma em Macaé, Rio de Janeiro, Brasil.
[2]Médica Veterinária Autônoma em Betim, Minas Gerais, Brasil
[3]Médica Veterinária Autônoma em Rio das Ostras, Rio de Janeiro, Brasil
[4]Médica Veterinária Autônoma em Rio Pomba, Minas Gerais, Brasil
[5]Médica Veterinária Autônoma em Belo Horizonte, Minas Gerais, Brasil
[6]Médico Veterinário Especializado em Oncologia, diplomado pelo Colégio Brasileiro de Cirurgia Veterinária e Professor de Pós-graduação, Residente em Santos, São Paulo, Brasil
**Autora para correspondência, e-mail: helobressanb@gmail.com.*

Resumo. As neoplasias nasais apresentam baixa prevalência em cães, porém elevada frequência de malignidade, sendo os carcinomas os tumores mais frequentemente diagnosticados. Sua ocorrência é descrita predominantemente em cães machos dolicocefálicos e mesocefálicos. Este trabalho relata um caso de adenocarcinoma nasal em um cão macho, da raça West Highland White Terrier, com 12 anos de idade, diagnosticado por histopatologia por congelamento, bem como os efeitos da radioterapia sobre o tumor. Os exames radiográfico e tomográfico evidenciaram uma formação expansiva de tecidos moles, associada à destruição dos ossos nasais e frontais, invasão dos seios paranasais e comprometimento da placa cribriforme, com discreta extensão intracraniana. Em razão da extensão e da localização da lesão, a ressecção cirúrgica completa foi considerada inviável devido ao elevado risco de complicações neurológicas e intracranianas. Durante o procedimento cirúrgico, foi realizada biópsia com avaliação histopatológica intraoperatória por congelamento, possibilitando o diagnóstico imediato de adenocarcinoma nasal e subsidiando a tomada de decisão terapêutica. Após discussão das opções terapêuticas com o responsável, optou-se pela radioterapia, considerada o tratamento de escolha para o controle local de neoplasias nasais não passíveis de ressecção cirúrgica completa. Em decorrência do estágio localmente avançado da neoplasia, foi instituído um protocolo radioterápico paliativo, conforme recomendação da equipe especializada. O acompanhamento por imagem demonstrou redução do volume tumoral após a radioterapia. Posteriormente, o paciente apresentou manifestações neurológicas e acentuada debilidade clínica, sendo submetido à eutanásia em 23 de agosto de 2026, após 136 dias de acompanhamento. O caso ressalta a relevância da histopatologia por congelamento para o diagnóstico intraoperatório e o direcionamento terapêutico, além da resposta local obtida com a radioterapia.

Palavras-chave: Diagnóstico intraoperatório, histopatologia por congelamento, neoplasia nasal, radioterapia.

Nasal adenocarcinoma in a dog: contribution of frozen-section histopathology to intraoperative diagnosis and radiotherapy

Abstract. Nasal neoplasms are uncommon in dogs but exhibit a high rate of malignancy, with carcinomas representing the most frequently diagnosed tumor type. They occur predominantly in male dogs with dolichocephalic and mesocephalic skull conformations. This report describes a case of nasal adenocarcinoma in a 12-year-old male West Highland

White Terrier diagnosed by intraoperative frozen-section histopathology and the effects of radiotherapy on tumor control. Radiographic and computed tomography examinations revealed an expansile soft-tissue mass associated with destruction of the nasal and frontal bones, invasion of the paranasal sinuses, and involvement of the cribriform plate, with mild intracranial extension. Given the extent and location of the lesion, complete surgical resection was considered unfeasible because of the high risk of neurological and intracranial complications. During surgery, a biopsy specimen was obtained and submitted for intraoperative frozen-section histopathological evaluation, allowing the immediate diagnosis of nasal adenocarcinoma and supporting therapeutic decision-making. After discussion of the available treatment options with the owner, radiotherapy was selected as the treatment of choice for local control of nasal neoplasms that were not amenable to complete surgical resection. Owing to the locally advanced stage of the disease, a palliative radiotherapy protocol was instituted according to the recommendations of the specialized oncology team. Follow-up imaging demonstrated a reduction in tumor volume after radiotherapy. Subsequently, the patient developed neurological signs and marked clinical deterioration and was euthanized on August 23, 2026, after 136 days of follow-up. This case highlights the value of frozen-section histopathology for intraoperative diagnosis and therapeutic decision-making, as well as the favorable local response achieved with radiotherapy.

Keywords: Intraoperative diagnosis, frozen-section histopathology, nasal neoplasia, radiotherapy.

Introdução

As neoplasias da cavidade nasal e dos seios paranasais são relativamente incomuns em cães, representando aproximadamente 1–2% das neoplasias da espécie (Malinowski, 2006). Apesar da baixa prevalência, apresentam elevada relevância clínica devido ao comportamento predominantemente maligno e à capacidade de invasão local, podendo comprometer estruturas ósseas, seios paranasais, órbita, placa cribriforme e encéfalo (Reif et al., 1998). Os carcinomas constituem a principal categoria histológica, destacando-se os adenocarcinomas entre os subtipos frequentemente diagnosticados (Fu et al., 2023; Mizuno & Mori, 2024).

A escolha terapêutica depende da extensão tumoral, subtipo histológico, condições clínicas e possibilidade de obtenção de controle local. Embora a cirurgia seja indicada em casos selecionados, a complexidade anatômica da região sino nasal frequentemente limita a obtenção de margens adequadas. Dessa forma, a radioterapia constitui uma das principais modalidades para o controle local, especialmente quando a ressecção completa é inviável ou associada à elevada morbidade (Fu et al., 2023; Iseri et al., 2022). Protocolos paliativos hipofracionados podem promover redução tumoral e controle dos sinais clínicos, constituindo uma alternativa terapêutica relevante para pacientes com doença localmente avançada ou não passível de ressecção completa. Estudos demonstram respostas clínicas relevantes, inclusive em pacientes com doença localmente avançada (Cabral et al., 2025; Fu et al., 2023; Hayes et al., 2025).

O prognóstico está relacionado à extensão anatômica da doença, sendo a destruição da placa cribriforme um importante fator prognóstico negativo. Assim, a avaliação tomográfica é fundamental para determinar a extensão tumoral, o prognóstico e a possibilidade de intervenção terapêutica (Mizuno & Mori, 2024). Em casos localmente avançados, a histopatologia intraoperatória por congelamento pode contribuir para o diagnóstico rápido e para o direcionamento da conduta cirúrgica. Embora apresente limitações relacionadas a artefatos, qualidade dos cortes e distorções morfológicas, essa técnica permite a avaliação do tecido durante o procedimento (Alvarez-Sanchez et al., 2026; Sousa et al., 2025) .

O presente trabalho relata um caso de adenocarcinoma nasal em um cão da raça West Highland White Terrier, destacando a contribuição da histopatologia por congelamento para o diagnóstico intraoperatório e direcionamento terapêutico, bem como a resposta local após radioterapia paliativa.

Descrição do caso

Em 9 de abril de 2026, foi atendido em clínica veterinária um cão, com 12 anos de idade, da raça West Highland White Terrier, apresentando histórico de dor e desconforto à palpação das regiões nasal

e temporal, segundo relato do responsável. Ao exame físico, foi confirmada sensibilidade dolorosa à palpação dessas regiões. Na ocasião, não foram identificadas outras alterações clínicas relevantes. Considerando a localização da alteração e a possibilidade de envolvimento das estruturas ósseas adjacentes, foi indicada investigação complementar por métodos de diagnóstico por imagem.

Como exame inicial, foi realizada radiografia do crânio, que evidenciou osteopenia focal, poliostótica, de padrão permeativo e progressivo, envolvendo bilateralmente os ossos nasais e frontais (Figura 1). As alterações ósseas estavam associadas ao aumento do volume das partes moles adjacentes e à presença de discreta reação periosteal. Observou-se, adicionalmente, velamento dos seios frontais e dos turbinados nasais bilateralmente. O padrão de alteração óssea era caracterizado por lise permeativa e progressiva, associado à proliferação de tecidos moles, sendo considerado sugestivo de processo expansivo de comportamento localmente agressivo, tendo como principal hipótese diagnóstica uma formação neoplásica de tecidos moles com comprometimento secundário das estruturas ósseas adjacentes. Como diagnósticos diferenciais menos prováveis, foram considerados processos inflamatórios ou granulomatosos crônicos. Diante dos achados radiográficos, recomendou-se a correlação com exames citológico e/ou histopatológico para definição etiológica.



Figura 1. Radiografia do crânio de cão, macho, 12 anos, da raça West Highland White Terrier, com adenocarcinoma nasal. **A** – Posição lateral direita. **B** – Posição lateral esquerda.

O paciente foi posteriormente encaminhado para avaliação especializada. Considerando a localização anatômica da lesão, seu comportamento radiográfico e a necessidade de determinar sua extensão locorregional, foi indicada tomografia computadorizada (TC) da região craniana e do tórax para pesquisa de metástases. O exame teve como objetivos caracterizar detalhadamente a extensão da lesão, avaliar o comprometimento das estruturas anatômicas adjacentes e subsidiar o planejamento terapêutico e cirúrgico.

A TC (Figura 2) evidenciou uma formação expansiva de tecidos moles na região frontal, associada a comprometimento ósseo destrutivo envolvendo bilateralmente os ossos frontais e a junção frontonasal. Observou-se acentuada invasão dos seios paranasais frontais e discreto comprometimento bilateral das cavidades nasais. Com base na distribuição anatômica, no padrão de destruição óssea e nas características da massa expansiva, o principal diagnóstico diferencial foi uma neoplasia de tecidos moles, enquanto processos inflamatórios ou granulomatosos crônicos foram considerados menos prováveis. Em razão da necessidade de confirmação etiológica, foi indicada a obtenção de amostra tecidual para avaliação anatomopatológica.

A lesão apresentava comportamento localmente agressivo, caracterizado por destruição da lâmina cribriforme e discreta extensão intracraniana à direita. Adicionalmente, observaram-se ventriculomegalia lateral bilateral, discreta secreção nasal à esquerda com aspecto inflamatório e hemorrágico e sinais discretos de doença periodontal. No exame tomográfico do tórax, não foram identificadas alterações significativas.

Os achados tomográficos foram determinantes para a definição da estratégia terapêutica, uma vez que o comprometimento da lâmina cribriforme e a discreta extensão intracraniana inviabilizavam a ressecção cirúrgica completa, em razão da localização da lesão e do elevado risco de complicações

neurológicas e intracranianas decorrentes da abordagem de estruturas anatômicas críticas. Dessa forma, a intervenção cirúrgica foi planejada com finalidade predominantemente diagnóstica, restringindo-se à obtenção de amostras para exame histopatológico e evitando uma abordagem mais extensa, potencialmente associada à elevada morbidade.

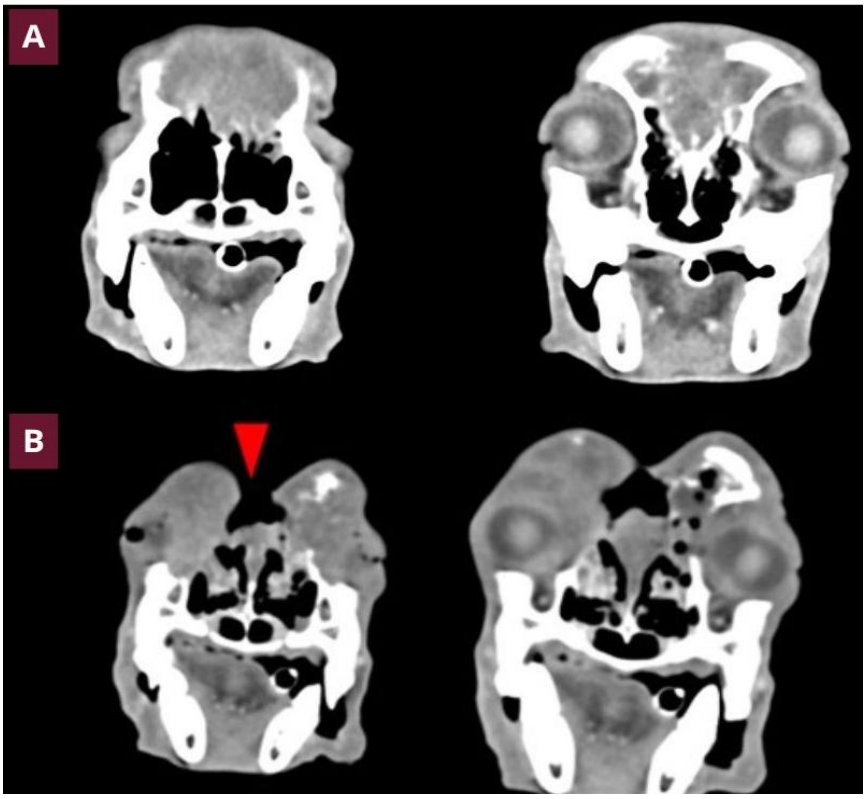

Figure 2. Tomografia computadorizada do crânio de cão, macho, 12 anos, da raça West Highland White Terrier, com adenocarcinoma nasal, antes e após a radioterapia. **A** – Exame realizado antes da radioterapia, evidenciando formação expansiva de tecidos moles em cavidade nasal, compatível com a massa tumoral. **B** – Exame realizado após a radioterapia, evidenciando redução da formação expansiva e, consequentemente, diminuição do volume tumoral.

Previamente ao procedimento cirúrgico, foram realizados exames laboratoriais, incluindo hemograma completo e perfil bioquímico sérico, com avaliação dos parâmetros relacionados às funções renal e hepática. Foi identificada elevação da atividade sérica da fosfatase alcalina. Considerando a idade do paciente, o achado bioquímico e o contexto de doença neoplásica, foi realizada ultrassonografia abdominal como exame complementar para investigação de possíveis alterações sistêmicas ou evidências de disseminação da doença.

Ao exame ultrassonográfico abdominal (Figura 3), foram identificadas, na região correspondente aos lobos hepáticos esquerdo e quadrado, duas formações nodulares focais. A primeira apresentava ecogenicidade semelhante à do parênquima hepático adjacente, com ecotextura finamente heterogênea, medindo aproximadamente 1,32 × 1,11 cm. A segunda apresentava formato arredondado, ecogenicidade aumentada e ecotextura homogênea, com dimensões aproximadas de 0,41 × 0,47 cm. Os achados ultrassonográficos foram interpretados como compatíveis com hepatopatia associada à presença de formações nodulares focais, tendo como principais possibilidades diagnósticas hiperplasia nodular e/ou nódulos regenerativos. Entretanto, considerando o histórico de neoplasia, não foi possível excluir a possibilidade de infiltração secundária ou comprometimento neoplásico metastático.

Para controle da dor e manutenção do conforto do paciente, foi instituído tratamento medicamentoso com Sindolor®, prednisolona e S-adenosil-L-metionina (SAMe), conforme avaliação clínica.

Animal foi submetido a avaliação cardiológica para liberação para a cirurgia e anestesia (sem alterações significativas). Durante o procedimento cirúrgico, foi realizada coleta de fragmento representativo da formação neoplásica para avaliação citológica e subsequente exame histopatológico intraoperatório por congelação. A estratégia diagnóstica foi estabelecida com o objetivo de obter

informações anatomopatológicas em curto intervalo de tempo, ainda durante o ato operatório. Adicionalmente, foram coletados fragmentos da formação tumoral para processamento histopatológico convencional e realizada a excisão de linfonodos regionais, incluindo os linfonodos submandibular e parotídeo. As amostras destinadas à histopatologia convencional foram acondicionadas em formalina tamponada a 10% e encaminhadas para processamento e inclusão em parafina (Figura 5).

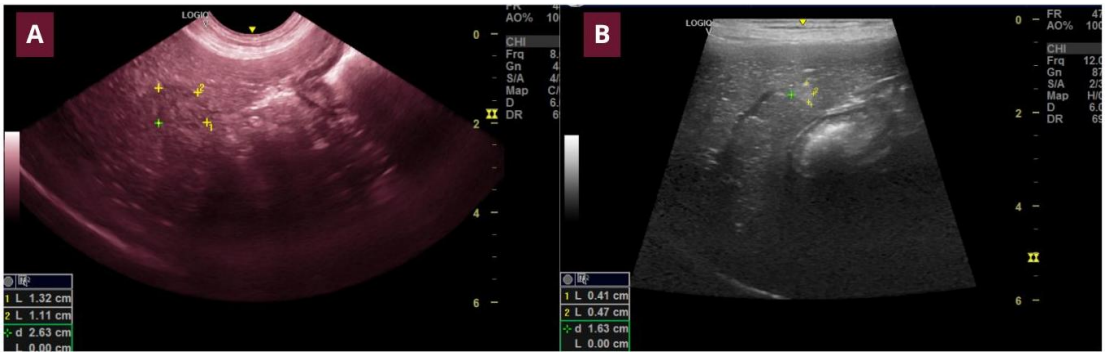

Figura 3. Ultrassonografia abdominal - Fígado com dimensões e morfologia preservadas, apresentando bordos afilados e contornos regulares. Ecogenicidade mantida e ecotextura discretamente grosseira. Arquitetura vascular com calibre e distribuição anatômicos preservados. Observa-se, em região correspondente aos lobos hepáticos esquerdos/quadrado, a presença de duas formações nodulares focais: uma delas tendendo à isoecogênica em relação ao parênquima adjacente, de ecotextura finamente heterogênea, mensurando aproximadamente 1,32cm x 1,11cm (**A**) e outra formação arredondada, hiperecogênica e homogênea, medindo cerca de 0,41cm x 0,47cm (**B**).

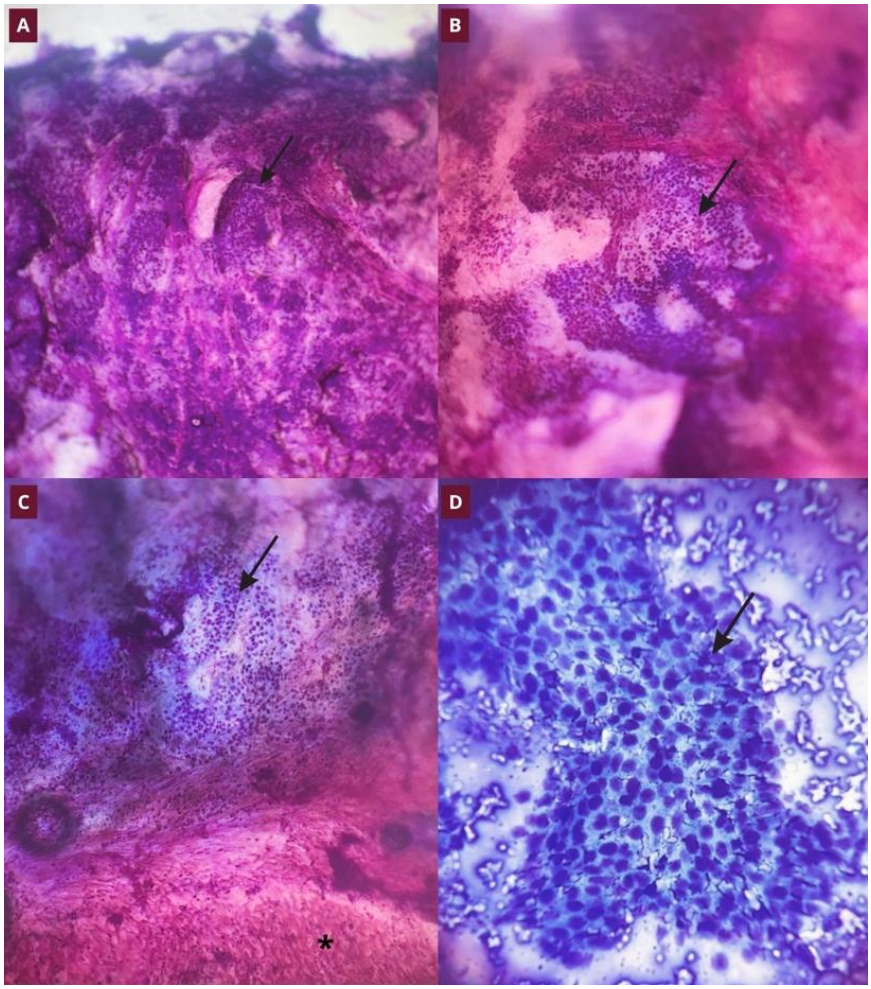

Figura 4. A, B e C – Histopatologia transcirúrgica: Fragmentos teciduais congelados e seccionados em criomicrótomo. À avaliação microscópica, observa-se proliferação neoplásica epitelial maligna (seta preta), infiltrativa, constituída por células pleomórficas, padrão predominantemente sólido, com perda da organização arquitetural. O estroma apresenta intensa fibroplasia (*). O conjunto dos achados é compatível com adenocarcinoma nasal**.** D - Citologia transcirúrgica: Observam-se agrupamentos coesos de células epiteliais (seta preta), compatíveis com proliferação neoplásica de origem epitelial.

A avaliação histopatológica intraoperatória (Figura 4) por congelação revelou proliferação de células epiteliais organizadas predominantemente em estruturas glandulares de padrão sólido, apresentando características citomorfológicas compatíveis com adenocarcinoma. O diagnóstico intraoperatório de adenocarcinoma nasal, obtido por histopatologia por congelamento, foi posteriormente confirmado pela análise histopatológica convencional de fragmentos processados e incluídos em parafina (Figura 5). A avaliação histopatológica dos linfonodos regionais identificou metástase de adenocarcinoma no linfonodo submandibular.

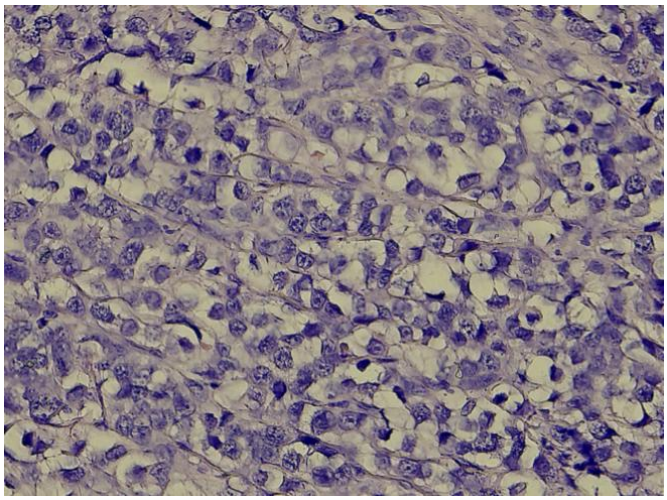

Figura 5. corte histológico em parafina - Proliferação neoplásica epitelial mal delimitada, não encapsulada e densamente celular, composta por células organizadas predominantemente em arranjo sólido, sustentadas por estroma fibrovascular. As células neoplásicas apresentam citoplasma moderado, levemente basofílico e limites celulares moderadamente demarcados. Os núcleos apresentam formato arredondado a ovalado, cromatina frouxa a grosseiramente pontilhada, nucléolos múltiplos e proeminentes. Observa-se acentuado pleomorfismo celular e nuclear, com anisocitose e anisocariose marcantes.

No período pós-operatório, o paciente apresentou deterioração do estado neurológico, associada a sinais compatíveis com aumento da pressão intracraniana, sendo encaminhado para unidade de terapia intensiva para monitorização e tratamento. Foi instituída terapia com dexametasona e manitol, associada a protocolo analgésico multimodal do tipo FLK, composto por fentanil, lidocaína e cetamina. O paciente permaneceu hospitalizado por aproximadamente cinco dias. A partir do terceiro dia de internação, o protocolo FLK foi suspenso e a analgesia foi mantida com metadona. Após estabilização clínica, o paciente recebeu alta hospitalar, sendo prescrito Sindolor® para continuidade do controle da dor em ambiente domiciliar.

Após a confirmação histopatológica do adenocarcinoma nasal e considerando a extensão locorregional da doença, o comprometimento da lâmina cribriforme, a discreta extensão intracraniana e a impossibilidade de obtenção de ressecção cirúrgica completa, foram discutidas com o responsável as alternativas terapêuticas disponíveis. Considerando as características anatômicas e biológicas da neoplasia, optou-se pela radioterapia como modalidade de tratamento local. O paciente foi encaminhado para avaliação por equipe especializada em radioterapia veterinária da Vet Radioterapia, no Rio de Janeiro.

Após avaliação especializada, foi estabelecido protocolo radioterápico hipofracionado de intenção paliativa (Figura 6), composto por quatro frações de 800 cGy cada**,** administradas uma vez por semana. Durante o período de radioterapia, foi recomendada a suspensão da administração de S-adenosil-L-metionina (SAMe).

Após a conclusão das quatro frações de radioterapia, foi instituído tratamento com toceranib fosfato (Palladia®), como terapia-alvo, com o objetivo de auxiliar no controle da progressão da doença. Aproximadamente um mês após o término da radioterapia, o paciente foi submetido a nova tomografia computadorizada para avaliação da resposta terapêutica. O exame demonstrou redução do volume tumoral (Figura 2B) em comparação com o estudo tomográfico inicial, caracterizando resposta local favorável ao tratamento instituído. Após essa avaliação, foram repetidos o hemograma completo e o

perfil bioquímico sérico, incluindo parâmetros de função renal e hepática. Os resultados permaneceram dentro dos intervalos de referência, sem alterações laboratoriais relevantes.

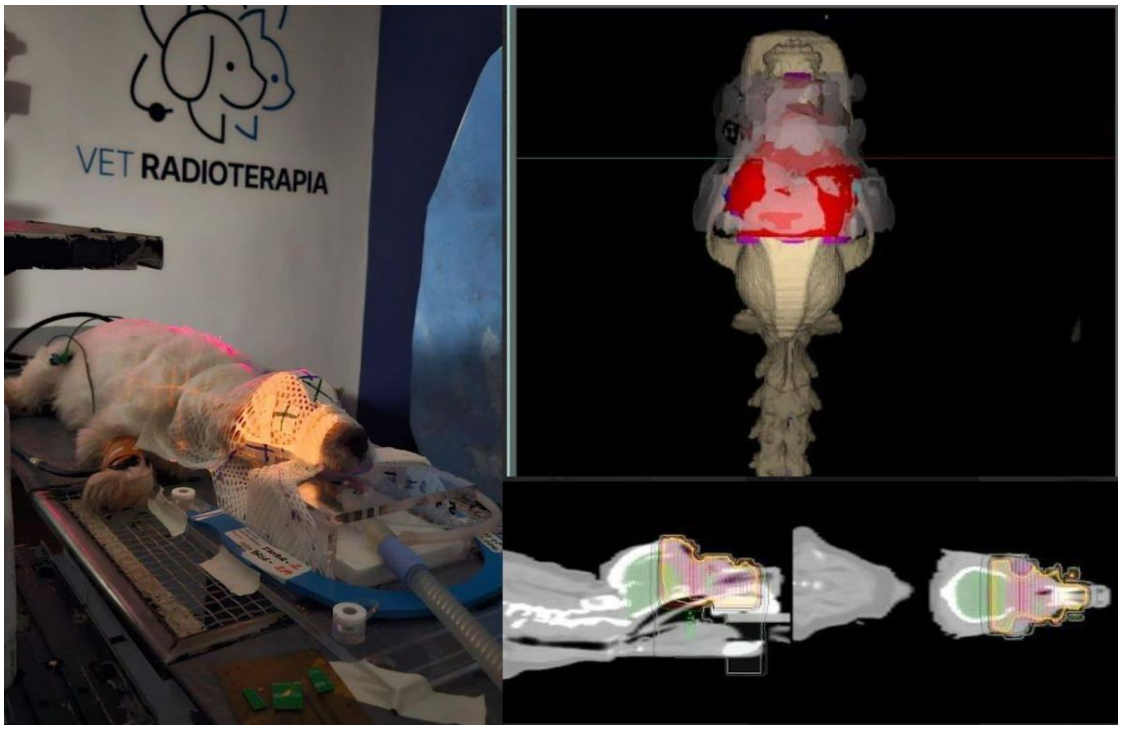

Figura 6. Sessão e planejamento radioterápico, com definição da área-alvo para irradiação.

Em 7 de agosto de 2026, aproximadamente quatro meses após a identificação inicial da lesão, o paciente sofreu uma queda de escada e foi encaminhado para atendimento veterinário. Na ocasião, foi submetido a tratamento medicamentoso com dexametasona e metadona. Após esse episódio, passaram a ser observadas alterações neurológicas, caracterizadas por deambulação em círculos, desorientação e deterioração progressiva do estado clínico, acompanhadas de acentuada debilidade e comprometimento da qualidade de vida. Diante da evolução clínica desfavorável, da progressão dos sinais neurológicos e do comprometimento do bem-estar do paciente, o responsável optou pela realização da eutanásia em 23 de agosto de 2026.

O intervalo entre a identificação inicial da lesão, em 9 de abril de 2026, e a eutanásia, em 23 de agosto de 2026, foi de 136 dias. Durante esse período, o paciente foi submetido à investigação por métodos de diagnóstico por imagem, incluindo radiografia e tomografia computadorizada, avaliação ultrassonográfica abdominal, exames citológico e histopatológico intraoperatório por congelação, confirmação histopatológica convencional, avaliação dos linfonodos regionais, radioterapia paliativa e terapia-alvo com toceranib. A histopatologia intraoperatória por congelação possibilitou o estabelecimento do diagnóstico de adenocarcinoma nasal ainda durante o procedimento cirúrgico. Posteriormente, a redução do volume tumoral observada na tomografia computadorizada após a radioterapia evidenciou resposta local favorável ao tratamento, embora a evolução clínica subsequente tenha sido desfavorável, com progressão das manifestações neurológicas e deterioração do estado geral.

Discussão

Os tumores da cavidade nasal constituem neoplasias de comportamento predominantemente invasivo em cães, caracterizadas pela capacidade de infiltrar estruturas ósseas e tecidos adjacentes e, nos estágios mais avançados, ultrapassar os limites anatômicos da cavidade nasal (Ad'Vincula et al., 2024; Pavelski et al., 2016). No presente caso, um cão de 12 anos de idade apresentou dor e desconforto à palpação das regiões nasal e temporal. A investigação inicial evidenciou alterações ósseas de padrão permeativo e progressivo, associadas ao aumento do volume dos tecidos moles adjacentes. A associação entre lise óssea permeativa, proliferação de tecidos moles e opacificação dos seios frontais e dos turbinados nasais foi sugestiva de um processo expansivo localmente agressivo, tendo a neoplasia como principal hipótese

diagnóstica. Esses achados foram posteriormente confirmados pela tomografia computadorizada e pela avaliação histopatológica (Malinowski, 2006; Worley, 2016).

A tomografia computadorizada foi fundamental para a caracterização da extensão locorregional da doença. No presente caso, o exame evidenciou formação expansiva de tecidos moles na região frontal, destruição bilateral dos ossos frontais e da junção frontonasal, acentuada invasão dos seios paranasais frontais, comprometimento das cavidades nasais e, adicionalmente, destruição da lâmina cribriforme com discreta extensão intracraniana à direita. Dessa forma, a TC não apenas permitiu a caracterização anatômica detalhada da lesão, mas também foi determinante para o planejamento terapêutico, ao evidenciar o comprometimento de estruturas críticas que inviabilizavam a ressecção cirúrgica completa.

A relevância prognóstica do comprometimento da lâmina cribriforme foi demonstrada em uma série retrospectiva envolvendo 166 cães com tumores nasais submetidos à radioterapia. Mizuno & Mori (2024) a destruição da lâmina cribriforme como o principal fator prognóstico negativo independente na análise multivariada, observando mediana de sobrevida de 179 dias nos cães com essa alteração, em comparação com 306 dias naqueles sem comprometimento dessa estrutura. Os autores também verificaram associação entre invasão do seio frontal, destruição da lâmina cribriforme e metástase linfonodal com menor sobrevida na análise univariada. No presente relato, a presença simultânea de invasão dos seios frontais, destruição da lâmina cribriforme e extensão intracraniana caracteriza doença de elevada extensão locorregional e fornece importante contexto para a evolução clínica desfavorável observada posteriormente.

A extensão anatômica da neoplasia também foi determinante para a definição da abordagem cirúrgica. Embora a ressecção completa seja uma possibilidade terapêutica em casos selecionados, a invasão de estruturas anatômicas críticas, especialmente da lâmina cribriforme e do compartimento intracraniano, pode tornar essa abordagem tecnicamente inviável ou associada à elevada morbidade. No presente caso, optou-se por uma intervenção com finalidade predominantemente diagnóstica, evitando-se uma tentativa de ressecção completa em razão da extensão previamente demonstrada pela tomografia computadorizada. Essa decisão possibilitou a obtenção de amostras representativas para confirmação histopatológica e direcionou o tratamento para uma modalidade local não cirúrgica. A literatura reforça o papel da radioterapia justamente em pacientes cujas características anatômicas dos tumores intranasais limitam a possibilidade de ressecção cirúrgica completa. Cunha et al. (2026), em estudo retrospectivo brasileiro envolvendo 40 cães com tumores intranasais malignos, destacaram as limitações anatômicas da cirurgia e a importância da radioterapia para o controle local dessas neoplasias.

Outro aspecto relevante deste relato foi a utilização da histopatologia intraoperatória por congelação. Durante o procedimento cirúrgico, a análise do fragmento obtido revelou proliferação de células epiteliais organizadas predominantemente em estruturas glandulares, permitindo o diagnóstico de adenocarcinoma ainda durante o ato operatório. A confirmação subsequente pela histopatologia convencional demonstrou concordância entre os dois métodos.

A histopatologia por congelação apresenta como principal vantagem a disponibilização de informações morfológicas em curto intervalo de tempo, podendo modificar a condução do procedimento cirúrgico quando a natureza da lesão ou a extensão da doença ainda não estão definitivamente estabelecidas. Em medicina veterinária, Sousa et al. (2025) demonstraram a aplicabilidade da biópsia por congelação como método auxiliar no diagnóstico intraoperatório de linfoma intestinal em um cão, ressaltando sua utilidade para confirmar a presença de neoplasia e subsidiar decisões relacionadas à condução cirúrgica. O presente relato amplia a aplicabilidade clínica dessa abordagem ao demonstrar sua utilização em um caso de adenocarcinoma nasal cuja extensão anatômica inviabilizava a ressecção cirúrgica completa. Entretanto, conforme destacado por Alvarez-Sanchez et al. (2026), a interpretação do material obtido por congelação deve considerar as limitações inerentes à técnica. Artefatos decorrentes do congelamento, alterações da arquitetura tecidual, ruptura celular e qualidade inadequada das secções podem comprometer a avaliação morfológica.

A identificação de metástase no linfonodo submandibular acrescentou importante informação ao estadiamento do paciente. A avaliação histopatológica demonstrou células neoplásicas de origem epitelial nesse linfonodo, caracterizando metástase regional. Embora a disseminação linfonodal em cães com tumores nasais seja relativamente pouco documentada quando comparada à extensão local da

doença, sua ocorrência apresenta relevância prognóstica. No estudo de Mizuno & Mori (2024), a presença de metástase linfonodal esteve associada à menor sobrevida na análise univariada, com mediana de 126 dias nos cães com metástase, em comparação com 226 dias nos animais sem comprometimento linfonodal. Embora esse fator não tenha permanecido independente na análise multivariada, sua presença constitui um importante indicador de disseminação regional e deve ser considerada na avaliação prognóstica individual.

A escolha da radioterapia como modalidade de tratamento local foi fundamentada principalmente na extensão locorregional da neoplasia e na impossibilidade de realização de ressecção cirúrgica completa. No presente caso, foi instituído um protocolo radioterápico paliativo composto por quatro frações administradas semanalmente. Hayes et al. (2025), ao compararem retrospectivamente dois protocolos paliativos em 41 cães com carcinoma nasal, observaram controle dos sinais clínicos na maioria dos pacientes, com resposta clínica de 100% em um dos protocolos e de 96% no outro. Os autores ressaltaram, entretanto, que o protocolo radioterápico ideal ainda não está estabelecido e que características individuais do paciente, estágio tumoral, logística e objetivos terapêuticos influenciam a escolha do fracionamento.

Resultados semelhantes foram observados por Cabral et al. (2025), que avaliaram 81 cães com tumores sinonasais submetidos a um protocolo paliativo hipofracionado do tipo *Quad-Shot*. Os carcinomas corresponderam a 78% das neoplasias, e 41% dos animais apresentavam doença em estágio IV. Houve melhora clínica em 77% dos pacientes antes do segundo ciclo e em 90% antes do terceiro, com intervalo livre de progressão mediano de 207 dias e sobrevida global mediana de 296 dias. Embora o protocolo utilizado no presente relato seja diferente daquele empregado por Cabral et al. (2025) , esses resultados reforçam que a radioterapia paliativa pode proporcionar benefício clínico relevante mesmo em pacientes com doença localmente avançada.

A suspensão da S-adenosilmetionina (SAMe) durante o protocolo radioterápico foi adotada pela equipe responsável pelo tratamento como medida de precaução, considerando a possível influência dessa molécula sobre vias metabólicas relacionadas à resposta celular ao dano induzido pela radiação. A SAM desempenha papel central no metabolismo de um carbono, atuando como importante doadora de grupos metila em reações de transmetilação envolvendo DNA, RNA, proteínas e lipídios. Além disso, o metabolismo de um carbono, particularmente o ciclo da metionina, apresenta estreita interação com a resposta à radioterapia, sendo descritas alterações metabólicas induzidas pela exposição à radiação e modificações em vias relacionadas à metilação e à homeostase celular (Korimerla & Wahl, 2022).

Nesse contexto, Montenegro et al. (2020) demonstraram, em células de carcinoma mamário, que a irradiação promove aumento dos níveis intracelulares de SAM e ativação da metiltransferase PRMT1, favorecendo a metilação da proteína BRCA1 e sua localização nuclear. Esse mecanismo esteve associado ao aumento da capacidade de reparo do DNA e à redução da apoptose induzida pela radiação.

A resposta observada neste paciente após a radioterapia é particularmente relevante para a interpretação do caso. Aproximadamente um mês após a conclusão das quatro frações, a tomografia computadorizada demonstrou redução do volume tumoral em comparação com o exame inicial. Essa observação é consistente com estudos recentes sobre radioterapia em tumores intranasais caninos. Cunha et al. (2026), em estudo envolvendo 40 cães com tumores intranasais malignos tratados com radioterapia, observaram resposta objetiva em 82,5% dos pacientes, sendo 17,5% respostas completas e 65% respostas parciais. Além disso, 92,5% dos animais apresentaram benefício clínico. O adenocarcinoma foi o subtipo histológico mais frequente, correspondendo a 42,5% dos casos. Esses resultados corroboram os achados do presente relato, tanto pela predominância desse subtipo histológico quanto pela resposta local favorável documentada após a radioterapia.

Após a radioterapia, foi introduzido o toceranib fosfato (Palladia®) como estratégia terapêutica complementar. (Ehling et al., 2022), em estudo prospectivo multicêntrico envolvendo 63 cães, avaliaram o uso do toceranib isoladamente e em associação à radioterapia. As taxas de resposta objetiva foram de 22% para o toceranib isoladamente, 68,9% para a radioterapia isolada e 79,4% para a associação entre ambas as modalidades. O benefício clínico foi observado em 97,3% dos cães tratados com a combinação e em 79,2% daqueles submetidos apenas à radioterapia. Embora esses resultados indiquem atividade

antitumoral do toceranib e possível benefício quando associado à radioterapia, o estudo não demonstrou diferença estatisticamente significativa na sobrevida mediana entre os grupos.

O presente caso demonstra a importância da abordagem multimodal dos tumores nasais caninos localmente agressivos. A radiografia inicial permitiu identificar alterações ósseas sugestivas de processo invasivo, enquanto a tomografia computadorizada foi fundamental para determinar a extensão locorregional da doença, incluindo destruição da lâmina cribriforme e extensão intracraniana. A histopatologia intraoperatória por congelação possibilitou a confirmação do caráter neoplásico e do padrão glandular da lesão ainda durante o procedimento cirúrgico. A confirmação posterior pela histopatologia convencional e a identificação de metástase no linfonodo submandibular complementaram o estadiamento anatomopatológico.

Conclusão

A histopatologia intraoperatória por congelação mostrou-se uma ferramenta útil para o diagnóstico rápido do adenocarcinoma nasal e para o direcionamento da conduta terapêutica em um paciente cuja extensão tumoral inviabilizava a ressecção cirúrgica completa. A tomografia computadorizada foi fundamental para o estadiamento locorregional e para o planejamento terapêutico, ao demonstrar comprometimento da lâmina cribriforme e discreta extensão intracraniana. A radioterapia paliativa promoveu redução objetiva do volume tumoral, documentada por tomografia computadorizada antes da introdução do toceranib, evidenciando resposta local favorável ao tratamento. Embora a evolução clínica tenha sido desfavorável, culminando na eutanásia, o caso demonstra que a associação entre diagnóstico intraoperatório por congelação, estadiamento por tomografia computadorizada e radioterapia paliativa constitui uma estratégia relevante para o manejo de tumores nasais caninos localmente avançados, contribuindo para a tomada de decisão clínica e para o controle local da doença.

Referências

Ad'Vincula, H. L., Goulart, L. C. C., Carvalho, T. S., Dornellas, W. S., Melo, R. G., & Ribeiro, L. S. (2024). Aspectos cirúrgicos de um condrossarcoma em cavidade nasal de cão. *PUBVET*, *18*(02), e1547. https://doi.org/10.31533/pubvet.v18n02e1547.

Alvarez-Sanchez, A., Townsend, K. L., Gorman, E., Milovancev, M., & Russell, D. S. (2026). Performance of Frozen Section Histopathology, Imprint Cytology and Fine-Needle Aspirates for Detecting Canine Metastatic Mast Cell Tumour. *Veterinary and Comparative Oncology*, *24*(1), 29–40. https://doi.org/10.1111/vco.70023.

Cabral, I., Rigas, K., Mason, S., Benoit, J., & Elliott, J. (2025). A Retrospective Evaluation of a Cyclical, Hypofractionated Radiotherapy Protocol ('Quad-Shot') for the Treatment of Canine Nasal Tumours in 81 Dogs. *Veterinary and Comparative Oncology*, *23*(4), 606–615. https://doi.org/10.1111/vco.70013.

Cunha, S. C. S., Angelim, B. M., Herdade, R., Dias, K. C. S. R., Linhares, L. C. M., Bitencourt, R. C., Bispo, G. A., Paiva, F. N., & Nardi, A. B. (2026). Evaluation of Clinical Outcomes in Dogs with Malignant Intranasal Tumors Treated with Radiotherapy: A Retrospective Study of 40 Cases. *Cancers*, *18*(12). https://doi.org/10.3390/cancers18122013.

Ehling, T. J., Klein, M. K., Smith, L., Prescott, D., Haney, S., Looper, J., LaDue, T., Brawner, W., Fidel, J., Shiomitsu, K., Green, E., Saba, C., Turek, M., & Farrelly, J. (2022). A prospective, multi-centre, Veterinary Radiation Therapy Oncology Group study reveals potential efficacy of toceranib phosphate (Palladia) as a primary or adjuvant agent in the treatment of canine nasal carcinoma. *Veterinary and Comparative Oncology*, *20*(1), 293–303. https://doi.org/10.1111/vco.12776.

Fu, D. R., Weng, H. Y., Valenzuela, C. R. M., Vanhaezebrouck, I. F., & Plantenga, J. M. (2023). Retrospective comparison of side effects and outcomes of three-dimensional conformal vs. intensity-modulated radiation therapy in the palliative-intent treatment (4 Gy × 5 daily fractions) of canine intranasal tumors (2010–2017). *Frontiers in Veterinary Science*, *10*. https://doi.org/10.3389/fvets.2023.1011949.

Hayes, A., Wong, H., Preston, A., & Dobson, J. (2025). A Single Institution Retrospective Comparison of Two Radiotherapy Protocols for the Palliative Treatment of Canine Nasal Carcinoma. *Veterinary Radiology and Ultrasound*, *66*(6), e70097. https://doi.org/10.1111/vru.70097.

Iseri, T., Horikirizono, H., Abe, M., Itoh, H., Sunahara, H., Nemoto, Y., Itamoto, K., Tani, K., & Nakaichi, M. (2022). Outcomes of megavoltage radiotherapy for canine intranasal tumors and its relationship to clinical stages. *Open Veterinary Journal*, *12*(3), 383–390. https://doi.org/10.5455/OVJ.2022.v12.i3.12.

Korimerla, N., & Wahl, D. R. (2022). Interactions between Radiation and One-Carbon Metabolism. *International Journal of Molecular Sciences*, *23*(3), 1919. https://doi.org/10.3390/ijms23031919.

Malinowski, C. (2006). Canine and feline nasal neoplasia. *Clinical Techniques in Small Animal Practice*, *21*(2), 89–94. https://doi.org/10.1053/j.ctsap.2005.12.016.

Mizuno, R., & Mori, T. (2024). Prognostic factors and survival following radiation therapy for canine nasal tumors: A single-institution retrospective study of 166 cases. *Open Veterinary Journal*, *14*(7), 1538–1552. https://doi.org/10.5455/OVJ.2024.v14.i7.3.

Montenegro, M. F., González-Guerrero, R., Sánchez-del-Campo, L., Piñero-Madrona, A., Cabezas-Herrera, J., & Rodríguez-López, J. N. (2020). PRMT1-dependent methylation of BRCA1 contributes to the epigenetic defense of breast cancer cells against ionizing radiation. *Scientific Reports*, *10*(1), 13275. https://doi.org/10.1038/s41598-020-70289-3.

Pavelski, M., Silva, D. M., & Froes, T. R. (2016). Radiografia das cavidades craniana e nasal em afecções neoplásicas em cães: características e limitações. *Veterinária e Zootecnia*, *23*(2), 164–173.

Reif, J. S., Bruns, C., & Lower, K. S. (1998). Cancer of the nasal cavity and paranasal sinuses and exposure to environmental tobacco smoke in pet dogs. *American Journal of Epidemiology*, *147*(5), 488–492. https://doi.org/10.1093/oxfordjournals.aje.a009475.

Sousa, F. G., Milioli, G., Neto, J. A., Felice, F., Chaves, G., Pereira, M., Lopes, H., Wronski, J., Nakagaki, K., & Beier, S. (2025). Intraoperative Frozen Section Biopsy for the Auxiliary Diagnosis of Transmural Intestinal Intermediate T-Cell Canine Lymphoma. *Veterinary Sciences*, *12*(2), 104. https://doi.org/10.3390/vetsci12020104.

Worley, D. R. (2016). Nose and nasal planum neoplasia, reconstruction. *Veterinary Clinics of North America - Small Animal Practice*, *46*(4), 735–750. https://doi.org/10.1016/j.cvsm.2016.02.005.

Histórico do artigo:
Recebido: 11 de setembro de 2026
Aprovado:30 de setembro de 2026

Licenciamento: Este artigo é publicado na modalidade Acesso Aberto sob a licença Creative Commons Atribuição 4.0 (CC-BY 4.0), a qual permite uso irrestrito, distribuição, reprodução em qualquer meio, desde que o autor e a fonte sejam devidamente creditados.