pubvet
MEDICINA VETERINÁRIA E ZOOTECNIA
ISSN 1982-1263
https://doi.org/10.31533/pubvet.v20n8e1999

Piora respiratória após transfusão de sangue total em um cão: relato de caso

Luana Cristina Correia Gonçalves[1], Jéssica Vanessa dos Santos Lindoso[1], Luís Roberto Belo Pires[1], Jady Lima Lopes[2], Mauricio Sousa Lima[2], José Ribamar da Silva Júnior[3], Tamires Ferreira de Melo[1], Diego Marques Costa Silva[3]

[1]Médico Veterinário, Preceptor do Hospital Veterinário da Universidade Estadual do Maranhão – UEMA, São Luís, Maranhão, Brasil
[2]Médico Veterinário, Pós-graduando no Programa em Ciência Animal da UEMA, São Luís, Maranhão, Brasil.
[3]Médico Veterinário, Professor Associado II, Departamento das Clínicas Veterinárias da UEMA, São Luís, Maranhão, Brasil.
**Autor para correspondência - e-mail: luanacorreiqa@gmail.com.*

Resumo. A anemia é um processo caracterizado pela diminuição do número de eritrócitos (He), concentração de hemoglobina (Hb) e/ou hematócrito (Ht) abaixo dos valores de normalidade, podendo levar ao risco de morte caso ocorra hipóxia nos tecidos do organismo. A transfusão sanguínea pode ser necessária para a estabilização de cães com anemia grave, embora não seja isenta de riscos. Objetivou-se descrever a evolução clínica de um cão com anemia grave que apresentou piora respiratória após transfusão de sangue total. Foi atendido no Hospital Veterinário da Universidade Estadual do Maranhão (UEMA) um canino, macho, Poodle, apático, prostrado, com alterações neurológicas, hematócrito de 12,5% e trombocitopenia. A PCR em sangue total detectou *Ehrlichia* sp. e *Anaplasma* sp., e foi indicada transfusão de sangue total para tentativa de estabilização clínica. Após o procedimento, observou-se agravamento da dispneia preexistente. A radiografia torácica evidenciou aumento da opacificação pulmonar, com padrão tendendo a alveolar nos lobos caudais, sendo pneumonia e edema pulmonar considerados diagnósticos diferenciais. Diante da associação temporal com a transfusão, foram levantadas as hipóteses de sobrecarga circulatória associada à transfusão (TACO) e lesão pulmonar aguda relacionada à transfusão (TRALI), sem confirmação diagnóstica. O paciente evoluiu a óbito. Os dados disponíveis não permitiram estabelecer a causa da deterioração respiratória nem atribuir o óbito à transfusão. O relato ressalta a importância do monitoramento clínico durante e após o procedimento e da investigação de causas transfusionais e não transfusionais de piora respiratória.

Palavras-chave: Anemia, edema pulmonar, reações transfusionais.

Respiratory deterioration following whole blood transfusion in a dog: case report

Abstract. Anemia is characterized by a decrease in red blood cell (RBC) count, hemoglobin (Hb) concentration, and/or hematocrit (Hct) below normal ranges and may become life-threatening if tissue hypoxia develops. Blood transfusion may be necessary to stabilize dogs with severe anemia, although it is not without risks. This report aimed to describe the clinical course of a dog with severe anemia that developed respiratory deterioration following whole blood transfusion. A male Poodle was presented to the Veterinary Hospital of the Universidade Estadual do Maranhão (UEMA) with apathy, prostration, neurological abnormalities, a hematocrit of 12.5%, and thrombocytopenia. Whole blood PCR testing detected *Ehrlichia* sp. and *Anaplasma* sp., and whole blood transfusion was indicated in an attempt to achieve clinical stabilization. Following the procedure, preexisting dyspnea worsened. Thoracic radiographs revealed increased

pulmonary opacity, tending toward an alveolar pattern in the caudal lung lobes, with pneumonia and pulmonary edema considered differential diagnoses. Given the temporal association with transfusion, transfusion-associated circulatory overload (TACO) and transfusion-related acute lung injury (TRALI) were considered, but neither diagnosis was confirmed. The patient subsequently died. The available data did not allow the cause of respiratory deterioration to be established or death to be attributed to the transfusion. This report highlights the importance of clinical monitoring during and after transfusion and of investigating both transfusion-related and non-transfusion-related causes of respiratory deterioration.

Keywords: Anemia, pulmonary edema, transfusion reactions.

Introdução

Diversas enfermidades podem ocasionar anemia em cães, dentre as quais destacam-se: hemólise por doenças infecciosas, imunomediadas ou tóxicas, hemorragias secundárias a traumatismos ou distúrbios de coagulação e deficiência na produção medular de eritrócitos (Cardozo et al., 2026; Moregaonkar et al., 2023; Skelly & Swann, 2016). Transfusões sanguíneas são recomendadas quando cães apresentam anemia severa associada à descompensação clínica, sendo frequentemente realizadas na terapêutica de emergência desses pacientes (Randolph et al., 2004).

As principais manifestações clínicas de anemia grave são mucosas hipocoradas, apatia, pouca tolerância ao exercício, além de taquicardia e taquipneia compensatórias e sopros cardíacos pela redução da viscosidade sanguínea (Thrall et al., 2022). A anemia severa constitui um quadro emergencial devido à má oxigenação de tecidos e órgãos vitais, podendo levar o animal a óbito.

A indicação da transfusão de sangue deve ser baseada principalmente no histórico e na severidade dos sinais clínicos, além dos parâmetros laboratoriais do animal (Oliveira et al., 2023; Pereira & Reichmann, 2011), sendo uma medida importante para a sua sobrevivência. Porém, destaca-se que o procedimento não é isento de riscos, existindo uma série de reações transfusionais que podem ocorrer no paciente (Baptista & Almeida, 2023).

O objetivo deste relato é descrever a evolução clínica de um cão com anemia grave que apresentou piora respiratória após transfusão de sangue total, discutindo os possíveis diagnósticos diferenciais e as limitações para estabelecer uma relação causal entre a transfusão e a deterioração clínica.

Relato de caso

Foi atendido no Hospital Veterinário da Universidade Estadual do Maranhão (UEMA) um canino, macho, sete anos, 3,3 kg, da raça Poodle, com queixa de apatia há aproximadamente uma semana, que evoluiu para fraqueza e desequilíbrio locomotor. O animal possuía histórico de infestação por carrapatos e havia sido previamente atendido em outra clínica veterinária, onde foram realizados exames laboratoriais que revelaram quadro compatível com anemia (hematócrito de 25%) e teste imunocromatográfico reagente para erliquiose canina. O paciente também apresentava quadros de êmese e fezes pastosas.

Ao exame físico, apresentava-se apático, com mucosas hipocoradas, taquipneia, temperatura retal de 39 ºC e grau de desidratação estimado em aproximadamente 7%. Foram repetidos os exames, incluindo contagem de reticulócitos, dosagens bioquímicas renais e hepáticas, PCR em sangue total para *Ehrlichia* sp., *Anaplasma* sp. e *Babesia* sp., além de radiografia de tórax (devido ao histórico de tosse), aferição de glicemia e pressão arterial. Devido à gravidade do caso, o paciente foi internado sob o seguinte protocolo terapêutico: fluidoterapia (Ringer com Lactato – 300 mL/6h), Doxiciclina (10 mg/kg/SID) e Vitaminas do Complexo B (0,2 mL/kg/SID).

Os resultados dos novos exames revelaram anemia grave, com hematócrito de 12,5%, e trombocitopenia discreta e leucocitose por neutrofilia, sem desvio à esquerda. A contagem absoluta de reticulócitos (24.600/µL) indicou resposta regenerativa insuficiente para o grau de anemia, sendo compatível com anemia não regenerativa no momento da avaliação (Tabela 1). A PCR detectou *Ehrlichia* sp. e *Anaplasma* sp., sendo não detectável para *Babesia* sp. A análise bioquímica revelou

aumento de ureia (107,8 mg/dL), leve aumento de fosfatase alcalina (174 U/L) e hiperglobulinemia (6,1 g/dL) (Tabela 2). A radiografia de tórax constatou silhueta cardíaca com dimensões e formato preservados e opacificação pulmonar broncointersticial branda e difusa, indicando broncopatia (Figura 1).

Tabela 1. Hemograma e contagem de reticulócitos demonstrando a presença de anemia grave não regenerativa, trombocitopenia e leucocitose

Eritrograma	**Resultado**	**Valor de Referência**
Hemácias	2,05	5,5 a 8,5 10^6/uL
Hemoglobina	4,40	12 a 18 g/dL
Hematócrito	12,5 %	37 a 55%
V.G.M	60,00	60 a 77 fl
C.H.C.M	35,77	30 a 36 %
Proteína Plasmática	8,2	5,5 a 8,0 g/dL
Plaquetas	180.000	200.000 a 500.000 mm^3
Contagem de reticulócitos corrigidos: 0,31% (menor que 1%- não regenerativa)		
Reticulócitos absolutos: 24.600/ Ul		

Leucograma	**Resultados**		**Valores de Referências**	
	Relativo	Absoluto	Relativo	Absoluto
Leucócitos		20.870		6.000 a 17.000
Eosinófilos	0	0	2-10%	100 a 1250
Bastonetes	0	0	0 a 3%	0 a 300
Mielócitos	0	0	Raros	0
Metamielócitos	0	0	Raros	0
Segmentados	91	18992	61 a 77%	3.000 a 11.500
Linfócitos	8	1670	12 a 30%	1.000 a 4.800
Monócitos	1	209	3 a 10%	150 a 1.350
Basófilos	0	0	Raros	0

Tabela 2. Dosagens bioquímicas demonstrando a presença de aumento de ureia, FA, GGT e globulina.

Parâmetros	**Resultados**	**Valores de Referências**
TGP/ALT	44,0 U/L	10 a 88 U/L
Ureia	107,8 mg/dL	21,4 a 59,9 mg/dL
Creatinina	1,2 mg/dL	0,5 a 1,5 mg/dL
Ggt	12,3 U/L	ATÉ 10 U/L
Fosfatase Alcalina	174 U/L	20 a 156 U/L
Proteína Total	7,5 g/dL	5,3 a 7,8 g/dL
Albumina	1,4 g/dL	2,4 a 3,3 g/dL
Globulina	6,1 g/dL	2,7 a 4,4 g/dL
A/G	0,23	0,5 a 1,1

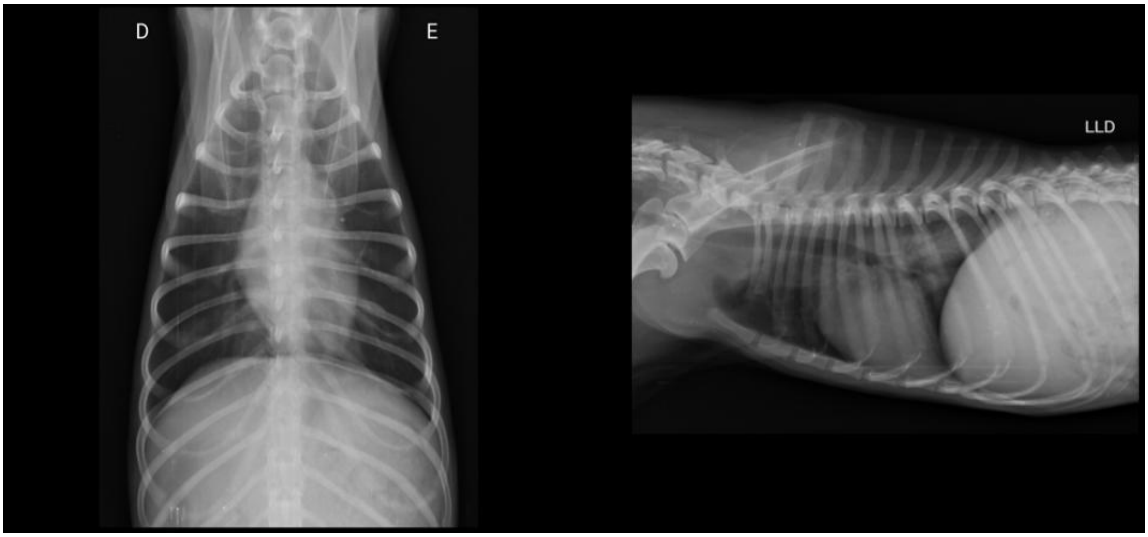

Figura 1. Radiografia de tórax nas projeções ventrodorsal e laterolateral direita, demonstrando presença de broncopatia.

Devido à gravidade da anemia, indicou-se a transfusão de sangue total. Previamente ao procedimento, realizou-se o teste de compatibilidade, sendo o doador compatível com o receptor. A

transfusão foi executada em um período de duas horas, sob monitoramento da temperatura retal (TR), coloração de mucosas, tempo de preenchimento capilar (TPC) e frequência cardíaca (FC). Durante a administração, não foram observadas intercorrências graves, registrando-se apenas discreto aumento de TR e FC.

Durante as primeiras 24 horas de internação, paciente apresentou um episódio de crise convulsiva, sendo então acrescentado o anticonvulsivante fenobarbital (2 mg/kg/IV). Ao longo da internação passaram a ser observadas alterações neurológicas compatíveis com comprometimento encefálico, incluindo episódios de *head pressing*, marcha em círculos e vocalizações esporádicas. Foi realizado teste rápido para antígeno de cinomose, com resultado negativo. O paciente apresentou intensificação da dispneia pós transfusão sanguínea de sangue total, sendo realizado nova radiografia de tórax (Figura 2), a qual constatou pneumopatia ou edema pulmonar, com suspeita de sobrecarga circulatória associada à transfusão (*Transfusion Associated Circulatory Overload* - TACO) pela piora respiratória intensa ou lesão pulmonar aguda relacionada à transfusão (*Transfusion related acute lung injury* - TRALI), com paciente evoluindo para óbito.

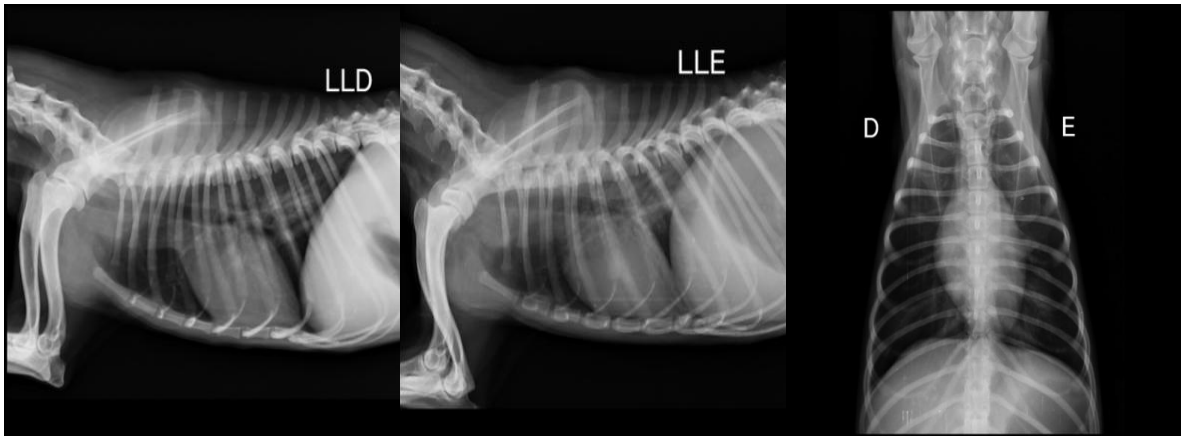

Figura 2. Radiografia de tórax nas projeções laterolateral direita, laterolateral esquerda e ventrodorsal, demonstrando opacificação pulmonar tendendo a alveolar nos lobos caudais, indicando pneumopatia. Pneumonia e edema pulmonar estão entre as possibilidades diagnósticas.

Discussão

A anemia é um processo caracterizado pela diminuição do número de eritrócitos (He), da concentração de hemoglobina (Hb) e/ou do hematócrito (Ht) abaixo dos valores de referência (Gorenstein et al., 2019; King et al., 1992; Lourenço et al., 2021; Moregaonkar et al., 2023). As causas da anemia podem ser divididas, de acordo com o mecanismo fisiopatológico, em hemorrágicas, hemolíticas ou hipoproliferativas (Suprapti et al., 2025; Thrall et al., 2022).

No presente relato, o canino apresentou resultado positivo para erliquiose, com detecção simultânea de *Anaplasma* spp. por PCR, caracterizando a presença de hemoparasitoses que podem estar diretamente relacionadas ao surgimento do quadro anêmico (Aguiar et al., 2007; Cleve, 2021; Garcia et al., 2018; Isola et al., 2012; Stival et al., 2021). Diante da baixa contagem de reticulócitos, confirmou-se uma anemia hipoproliferativa (não regenerativa), uma vez que a resposta reticulocitária reduzida indica produção insuficiente de eritrócitos pela medula óssea. Em cães, as anemias podem estar associadas a diferentes condições, destacando-se, entre as causas infecciosas, enfermidades como cinomose (Nascimento, 2009; Portela et al., 2017), parvovirose (Rodrigues & Molinari, 2018), erliquiose (Cleve, 2021; Garcia et al., 2018; Isola et al., 2012) e babesiose (Dias & Ferreira, 2016). Nesse contexto, a infecção simultânea pelos agentes hemoparasitários contribuiu diretamente para o desenvolvimento e a manutenção da anemia severa.

No Brasil, a maior parte das transfusões na medicina veterinária ainda é realizada utilizando-se sangue total. A utilização de hemocomponentes, assim como o processo de seleção de doadores e a estruturação de bancos de sangue, é mais recente e menos difundida na veterinária quando comparada à medicina humana, principalmente em razão dos elevados custos para aquisição de equipamentos e do número reduzido de doadores (Baptista & Almeida, 2023; Oliveira et al., 2023). Assim, diante da anemia

apresentada pelo paciente, a transfusão sanguínea constituiu uma importante alternativa terapêutica, especialmente pelo fato de a redução da massa eritrocitária comprometer a adequada oxigenação tecidual.

As transfusões sanguíneas podem ser indicadas para restaurar ou manter a capacidade de transporte de oxigênio, repor perdas sanguíneas ou corrigir alterações da hemostasia, conforme a necessidade clínica e o hemocomponente utilizado (Feldman & Sink, 2008). No presente caso, a transfusão de sangue total foi indicada diante da anemia grave associada à descompensação clínica. Embora a transfusão sanguínea possa proporcionar benefícios clínicos, sua realização envolve riscos de reações adversas agudas ou tardias, com gravidade variável (Davidow et al., 2021; Donald 2001). A ocorrência de deterioração clínica durante ou após o procedimento exige avaliação da relação temporal, dos sinais apresentados e de possíveis causas alternativas, não sendo suficiente, isoladamente, para estabelecer uma relação causal com a transfusão.

As reações transfusionais que cursam com desconforto respiratório decorrem, mais frequentemente, da sobrecarga circulatória associada à transfusão (*Transfusion-Associated Circulatory Overload* – TACO). Os sinais clínicos de TACO incluem o surgimento de desconforto respiratório (p. ex., taquipneia, tosse) durante a transfusão ou nas 24 horas subsequentes (Agnihotri & Agnihotri, 2014; Bajt et al., 2024; Neto et al., 2020; Smith, 2023). Esses eventos adversos são caracterizados por edema pulmonar agudo cardiogênico/hidrostático que se manifesta tipicamente em até seis horas após a transfusão, sendo historicamente difíceis de diagnosticar devido à subnotificação e à inespecificidade dos sinais iniciais (Bajt et al., 2024; Neto et al., 2020; Roubinian, 2018).

A TACO é caracterizada por um edema pulmonar primariamente relacionado à sobrecarga volumétrica/circulatória (Bajt et al., 2024; Neto et al., 2020; Roubinian, 2018). Os critérios adaptados da *National Healthcare Safety Network* incluem a presença de três ou mais dos seguintes achados em até seis horas pós-transfusão: desconforto respiratório agudo, edema pulmonar radiográfico, elevação da pressão venosa central, evidência de insuficiência cardíaca esquerda, aumento do peptídeo natriurético tipo B (BNP) e balanço hídrico positivo (Burger et al., 2004; Bux & Sachs, 2008; Gajic et al., 2006).

O tratamento da TACO consiste na interrupção imediata da transfusão, no uso criterioso de diuréticos e na instituição de medidas de suporte ventilatório e hemodinâmico (Agnihotri & Agnihotri, 2014; Bajt et al., 2024; Neto et al., 2020; Smith, 2023). Embora a lesão pulmonar aguda relacionada à transfusão (*Transfusion-Related Acute Lung Injury* – TRALI) seja uma reação imuno-mediada importante, ela é menos relatada em pacientes veterinários do que a TACO (Neto et al., 2020; Roubinian, 2018). Portanto, o paciente em hemodiálise ou hemoterapia deve ser continuamente monitorado, interrompendo-se a transfusão ao primeiro sinal de alteração nos parâmetros cardiorrespiratórios.

Conclusão

A piora respiratória após a transfusão de sangue total apresentou associação temporal com o procedimento, mas os dados disponíveis não permitiram confirmar TACO ou TRALI nem atribuir o óbito à transfusão. As alterações respiratórias preexistentes e as limitações da investigação diagnóstica reforçam a necessidade de considerar outras causas de deterioração clínica. Destacam-se a importância do registro detalhado da administração de sangue e fluidos e do monitoramento clínico durante e após a transfusão.

Referências

Agnihotri, N., & Agnihotri, A. (2014). Transfusion associated circulatory overload. *Indian Journal of Critical Care Medicine*, *18*(6). https://doi.org/10.4103/0972-5229.133938.

Aguiar, D. M., Saito, T. B., Hagiwara, M. K., Machado, R. Z., & Labruna, M. B. (2007). Diagnóstico sorológico de erliquiose canina com antígeno brasileiro de *Ehrlichia canis*. *Ciência Rural*, *37*, 796–802. https://doi.org/10.1590/s0103-84782007000300030.

Bajt, A., Bricl, I., & Marić, I. (2024). Transfusion-associated circulatory overload (TACO). *Zdravniski Vestnik*, *93*(11–12). https://doi.org/10.6016/ZdravVestn.3491.

Baptista, J. F. M., & Almeida, B. F. M. (2023). Transfusão sanguínea e de hemocomponentes em equinos: Revisão. *PUBVET*, *17*(6), e1409. https://doi.org/10.31533/pubvet.v17n6e1409.

Burger, A. H., Aslan, D., Laudi, N., & Bowman, R. J. (2004). Uso do peptídeo natriurético cerebral para avaliar lesão pulmonar aguda relacionada à transfusão. *Transfusion*, *44*, 1533–1534. https://doi.org/10.1111/j.1537-2995.2004.00431.x.

Bux, J., & Sachs, U. J. H. (2008). Pulmonary transfusion reactions. *Transfusion Medicine and Hemotherapy*, *35*(5), 337–345. https://doi.org/10.1159/000151349.

Cardozo, K. C. P., Madruga, J. G., Rodrigues, A. C. S., & Gorczak, R. (2026). Anemia imunomediada direcionada a precursores (PIMA) em canino: Relato de caso. *PUBVET*, *20*(3), 1–6. https://doi.org/10.31533/pubvet.v20n3e1929.

Cleve, A. D. V. (2021). *Erliquiose canina*. Faculdade do Centro do Paraná.

Davidow, E. B., Blois, S. L., Goy-Thollot, I., Harris, L., Humm, K., Musulin, S., Nash, K. J., Odunayo, A., Sharp, C. R., Spada, E., Thomason, J., Walton, J., & Wardrop, K. J. (2021). Association of Veterinary Hematology and Transfusion Medicine (AVHTM) Transfusion Reaction Small Animal Consensus Statement (TRACS). Part 1: Definitions and clinical signs. *Journal of Veterinary Emergency and Critical Care, 31*(2), 141–166. https://doi.org/10.1111/vec.13044

Dias, V. A. C. M., & Ferreira, F. L. A. (2016). Babesiose canina: Revisão. *PUBVET*, *10*(12), 886–888. https://doi.org/10.22256/pubvet.v10n12.886-888.

Donald, J. (2001). Manual of Canine and Feline Haematology and Transfusion Medicine. *Australian Veterinary Journal*, *79*(10). https://doi.org/10.1111/j.1751-0813.2001.tb10675.x.

Feldman, B. F., & Sink, C. A. (2008). Clinical considerations in transfusion practice. In *Practical transfusion medicine*. Teton NewMedia. https://www.ivis.org/library/practical-transfusion-medicine/clinical-considerations-transfusion-practice

Gajic, O., Gropper, M. A., & Hubmayr, R. D. (2006). Pulmonary edema after transfusion: How to differentiate transfusion-associated circulatory overload from transfusion-related acute lung injury. *Critical Care Medicine*, *34*(5 SUPPL.), S109-113. https://doi.org/10.1097/01.CCM.0000214311.56231.23.

Garcia, D. A., Martins, K. P., Cortezi, A. M., & Gomes, D. E. (2018). Erliquiose e Anaplasmose Canina-Revisão de Literatura. *Revista Científica*, *1*(1).

Gorenstein, T. G., Santos, B., Basso, R. M., & Takahira, R. K. (2019). Anemia hemolítica imunomediada primária em cães – Revisão de literatura. *Arquivos de Ciências Veterinárias e Zoologia da UNIPAR*, *22*(2). https://doi.org/10.25110/arqvet.v22i2.2019.6065.

Isola, J. G. M. P., Cadioli, F. A., & Nakage, A. P. (2012). Erliquiose canina–revisão de literatura. *Revista Científica Eletrônica de Medicina Veterinária*, *18*, 1–11.

King, L. G., Giger, U., Diserens, D., & Nagode, L. A. (1992). Anemia of chronic renal failure in dogs. *Journal of Veterinary Internal Medicine*, *6*(5), 264–270. https://doi.org/10.1001/jama.1970.03180100070014.

Lourenço, K. G., Paula, R. A., Pacchini, E. R., & Manhoso, F. F. (2021). Anemia hemolítica em cães e gatos: Revisão. *Revista Unimar Ciências*, *1–2*(29).

Moregaonkar, S., Swami, S., & Gangane, G. (2023). Anemia in animals - An overview. *International Journal of Agriculture Sciences*, *15*(2).

Nascimento, D. N. S. (2009). *Cinomose Canina–Revisão de Literatura* (pp. 1–34).

Neto, M.V.V., Braga, L.G.D.N. Júnior, R.V. Melo, A.J.S. Alvarez, J.R.P.B. Cavalcanti, P.F.L.A. Espínola, B.F. Gambarra, D.R. Sousa. (2020). Diagnóstico diferencial entre TRALI e TACO: uma revisão integrativa. *Hematol transfus cell ther*. 42(2):S1–S567.

Oliveira, G. S., Machado, L. B. O., Piantino, V., Melo, J. O., Barroso, W. W. X., Silva, P. V. M. M., Rodrigues, M. L. P., & Rezende, R. B. M. (2023). Transfusão sanguínea autóloga: Revisão sistemática. *Brazilian Journal of Health Review*, *6*(3). https://doi.org/10.34119/bjhrv6n3-012.

Pereira, P. M., & Reichmann, P. (2011). Tranfusão de sangue e seus derivados. In S. F. Andrade (Ed.), *Manual de terapêutica veterinária* (pp. 579–591). Roca, Brasil.

Portela, V. A. B., Lima, T. M., & Maia, R. C. C. (2017). Cinomose canina: revisão de literatura. *Medicina Veterinária (UFRPE)*, *11*(3), 162–171.

Randolph, J. F., Scarlett, J., Stokol, T., & MacLeod, J. N. (2004). Clinical efficacy and safety of recombinant canine erythropoietin in dogs with anemia of chronic renal failure and dogs with recombinant human erythropoietin-induced red cell aplasia. *Journal of Veterinary Internal Medicine*, *18*(1), 81–91. https://doi.org/10.1892/0891-6640(2004)18<81:CEASOR>2.0.CO;2.

Rodrigues, B., & Molinari, B. L. D. (2018). Diagnóstico e tratamento de parvovirose canina: Revisão de literatura. *Brazilian Journal of Surgery and Clinical Research*, *21*(2), 127–134.

Roubinian, N. (2018). TACO and TRALI: Biology, risk factors, and prevention strategies. *Hematology*, *2018*(1), 585–594. https://doi.org/10.1182/asheducation-2018.1.585.

Skelly, B., & Swann, J. (2016). Canine autoimmune hemolytic anemia: management challenges. *Veterinary Medicine: Research and Reports*, *Volume 7*. https://doi.org/10.2147/vmrr.s81869.

Smith, C. M. (2023). Recognizing Transfusion-Associated Circulatory Overload. *American Journal of Nursing*, *123*(11). https://doi.org/10.1097/01.NAJ.0000995356.33506.f5.

Stival, C., Suzuki, E. A. S., Oliveira, I. G., & Carmo, V. F. (2021). Erliquiose monocitotrópica canina: Revisão. *PUBVET*, *15*(1), 1–7. https://doi.org/10.31533/pubvet.v15n01a734.1-7.

Suprapti, E., Hadju, V., Ibrahim, E., Indriasari, R., Erika, K. A., & Balqis, B. (2025). Anemia: Etiology, Pathophysiology, Impact, and Prevention: A Review. In *Iranian Journal of Public Health* (Vol. 54, Number 3). https://doi.org/10.18502/ijph.v54i3.18244.

Thrall, M. A., Weiser, G., Allison, R. W., & Campbell, T. W. (2022). *Veterinary hematology, clinical chemistry, and cytology*. John Wiley & Sons.

Histórico do artigo:
Recebido: 17 de agosto de 2026
Aprovado:31 de agosto de 2026

Licenciamento: Este artigo é publicado na modalidade Acesso Aberto sob a licença Creative Commons Atribuição 4.0 (CC-BY 4.0), a qual permite uso irrestrito, distribuição, reprodução em qualquer meio, desde que o autor e a fonte sejam devidamente creditados.