pubvet
MEDICINA VETERINÁRIA E ZOOTECNIA
ISSN 1982-1263
https://doi.org/10.31533/pubvet.v20n8e2000

Timoma mediastinal em felino doméstico: relato de caso

Alessandra Ribeiro Pascale Silva*

**Médica Veterinária, Clínica Veterinária Alessandra Pascale (VetCVAP), Rio de Janeiro, Rio de Janeiro, Brasil.*
E-mail: para correspondência: pascaleepaiva@gmail.com

Resumo. O timoma é uma neoplasia epitelial tímica incomum em gatos, tipicamente localizada no mediastino cranial, capaz de produzir sinais respiratórios e digestivos por compressão de estruturas intratorácicas. Relata-se o caso de uma gata sem raça definida, castrada, com aproximadamente 10 anos de idade, atendida devido à perda de peso progressiva, secreção nasal, regurgitação e dispneia inspiratória. A investigação por imagem culminou na realização de tomografia computadorizada de tórax, que evidenciou extensa formação expansiva heterogênea no mediastino cranial, com áreas centrais não captantes e mineralizações, medindo aproximadamente 10,3 × 3,6 × 6,7 cm, sem evidências tomográficas de invasão de estruturas adjacentes ou metástases pulmonares. A citologia por punção aspirativa foi sugestiva de timoma. A paciente foi submetida à toracotomia intercostal esquerda para ressecção da massa; no transoperatório, observaram-se aderências ao pericárdio e ruptura da cápsula tímica. O exame histopatológico foi compatível com timoma apresentando características de malignidade, e a imuno-histoquímica demonstrou timócitos CD3/CD5 positivos e PAX5 negativos, associados a células epiteliais AE1/AE3 positivas e PAX8 negativas, corroborando o diagnóstico. Aproximadamente três meses após a cirurgia, a radiografia torácica evidenciou nova formação expansiva no mediastino cranial e efusão pleural. A análise de rearranjo dos receptores de antígenos por PCR (PARR) do líquido pleural revelou padrão policlonal, favorecendo uma população linfoide reativa na amostra analisada, sem excluir isoladamente linfoma. Diante da inviabilidade da radioterapia, foram realizadas toracocenteses terapêuticas seriadas para controle paliativo da efusão. Este caso destaca a relevância da integração entre diagnóstico por imagem, citologia, histopatologia, imuno-histoquímica e avaliação da clonalidade, bem como a importância do acompanhamento pós-operatório prolongado em felinos com timoma.

Palavras-chave: Efusão pleural, imuno-histoquímica, neoplasia mediastinal, toracotomia.

Mediastinal thymoma in a domestic cat: case report

Abstract. Thymoma is an uncommon thymic epithelial neoplasm in cats, typically located in the cranial mediastinum, where it may cause respiratory and gastrointestinal signs through compression of intrathoracic structures. This report describes a neutered female domestic shorthair cat, approximately 10 years old, presented with progressive weight loss, nasal discharge, regurgitation, and inspiratory dyspnea. Thoracic computed tomography revealed a large heterogeneous cranial mediastinal mass containing central non-enhancing areas and mineralization, measuring approximately 10.3 × 3.6 × 6.7 cm, with no computed tomographic evidence of invasion of adjacent structures or pulmonary metastases. Fine-needle aspiration cytology was suggestive of thymoma. The cat underwent a left intercostal thoracotomy for surgical excision of the mass. Intraoperatively, adhesions to the pericardium and rupture of the thymic capsule were observed. Histopathological examination was consistent with thymoma exhibiting malignant features. Immunohistochemistry demonstrated CD3/CD5-positive and PAX5-negative thymocytes associated with AE1/AE3-positive and PAX8-negative epithelial cells, supporting the diagnosis. Approximately three months after surgery, thoracic radiographs revealed a new

cranial mediastinal mass and pleural effusion. PCR for antigen receptor rearrangements (PARR) performed on the pleural fluid revealed a polyclonal pattern, favoring a reactive lymphoid population in the analyzed sample, although this finding alone does not exclude lymphoma. Because radiation therapy was not feasible, serial therapeutic thoracocenteses were performed for palliative management of the pleural effusion. This case highlights the value of integrating diagnostic imaging, cytology, histopathology, immunohistochemistry, and clonality assessment, as well as the importance of prolonged postoperative follow-up in cats with thymoma.

Keywords: Pleural effusion, immunohistochemistry, mediastinal neoplasm, thoracotomy.

Introdução

Os tumores epiteliais tímicos são neoplasias mediastinais incomuns em felinos, ocorrendo predominantemente em animais adultos a idosos (Marks et al., 2024). O timoma e o linfoma mediastinal figuram entre os principais diagnósticos diferenciais das massas do mediastino cranial em gatos, tornando essencial a integração entre a idade do paciente, os sinais clínicos, os exames de imagem e a avaliação citopatológica e/ou histopatológica para o estabelecimento do diagnóstico (Cápua et al., 2005; Masche et al., 2024; Massola et al., 2022; Santos & Batista, 2022).

A tomografia computadorizada (TC) desempenha papel fundamental na caracterização da lesão, permitindo avaliar sua extensão, relação com as estruturas adjacentes e ressecabilidade, além de fornecer informações importantes para o planejamento cirúrgico. Achados como heterogeneidade, presença de áreas císticas ou necróticas e diferentes padrões de realce pelo contraste podem auxiliar na diferenciação entre timoma e linfoma; entretanto, a confirmação diagnóstica depende da avaliação morfológica e, em casos selecionados, da imuno-histoquímica (Marks et al., 2024).

A excisão cirúrgica permanece o tratamento de escolha para timomas ressecáveis. Estudos retrospectivos demonstram que a cirurgia pode proporcionar sobrevida prolongada, embora a recorrência tumoral seja possível e o prognóstico esteja diretamente relacionado ao estágio clínico da doença (Marks et al., 2024; Zitz et al., 2008).

Relata-se, a seguir, o caso de um timoma de grandes dimensões em uma gata, tratado por ressecção cirúrgica, com confirmação diagnóstica por histopatologia e imuno-histoquímica e posterior desenvolvimento de neoformação no mediastino cranial associada à efusão pleural.

Relato do caso

Em 6 de junho de 2024, foi atendida em uma clínica veterinária uma gata Sem Raça Definida, castrada, com aproximadamente 10 anos de idade e peso corporal de 5,3 kg. A principal queixa consistia em perda de peso progressiva, secreção nasal mucopurulenta discreta, mais evidente na narina esquerda e de evolução crônica, regurgitação pós-prandial e dispneia inspiratória.

Ao exame físico, observou-se sarcopenia, temperatura corporal de 37,8 °C, frequência cardíaca de 150 bpm, frequência respiratória de 50 movimentos por minuto, pressão arterial sistólica de 130 mmHg e glicemia de 85 mg/dL. A ausculta cardíaca não revelou alterações, porém os sons respiratórios encontravam-se diminuídos, principalmente no hemitórax esquerdo. A paciente apresentava histórico de doença renal crônica sob controle clínico.

Em 19 de novembro de 2024, a paciente retornou apresentando dispneia inspiratória, hiporexia, seletividade alimentar, regurgitação, perda de peso, com redução do peso corporal para 4,7 kg, além de discreta secreção nasal bilateral. Foram solicitadas nova radiografia torácica, avaliação cardiológica completa e exames laboratoriais. A radiografia torácica, realizada em 27 de novembro de 2024, evidenciou opacificação dos campos pulmonares apicais e médios do hemitórax esquerdo, com desvio dorsal da traqueia (Figura 1). Com base na avaliação clínica, instituiu-se tratamento com amoxicilina associada ao clavulanato (20 mg/kg, BID, por 15 dias), acetilcisteína (10 mg/kg, BID, por 15 dias) e prednisolona em protocolo de desmame, observando-se melhora clínica dos sinais apresentados.

Em 11/12/2024, foi realizada TC de tórax associada à PAAF (Anexo 1). A TC demonstrou formação expansiva bem delimitada e regular em mediastino cranial, heterogênea e captante, com áreas centrais

não captantes sugestivas de componentes císticos/necrose e mineralizações amorfas, medindo aproximadamente 10,3 × 3,6 × 6,7 cm. A formação estendia-se ventralmente para o mediastino caudal, com maior volume à esquerda, deslocando dorsalmente vasculatura mediastinal, coração e lobos pulmonares, sem sugestão de invasão das estruturas adjacentes. Não havia evidência de metástases pulmonares nem efusão pleural ao exame. A citologia por PAAF foi sugestiva de timoma (Anexo 2). Foram discutidas as possibilidades terapêuticas cirúrgica e radioterápica. Em 30/06/2025, a paciente retornou para reavaliação cirúrgica; nova TC foi indicada, mas não realizada por limitação financeira.

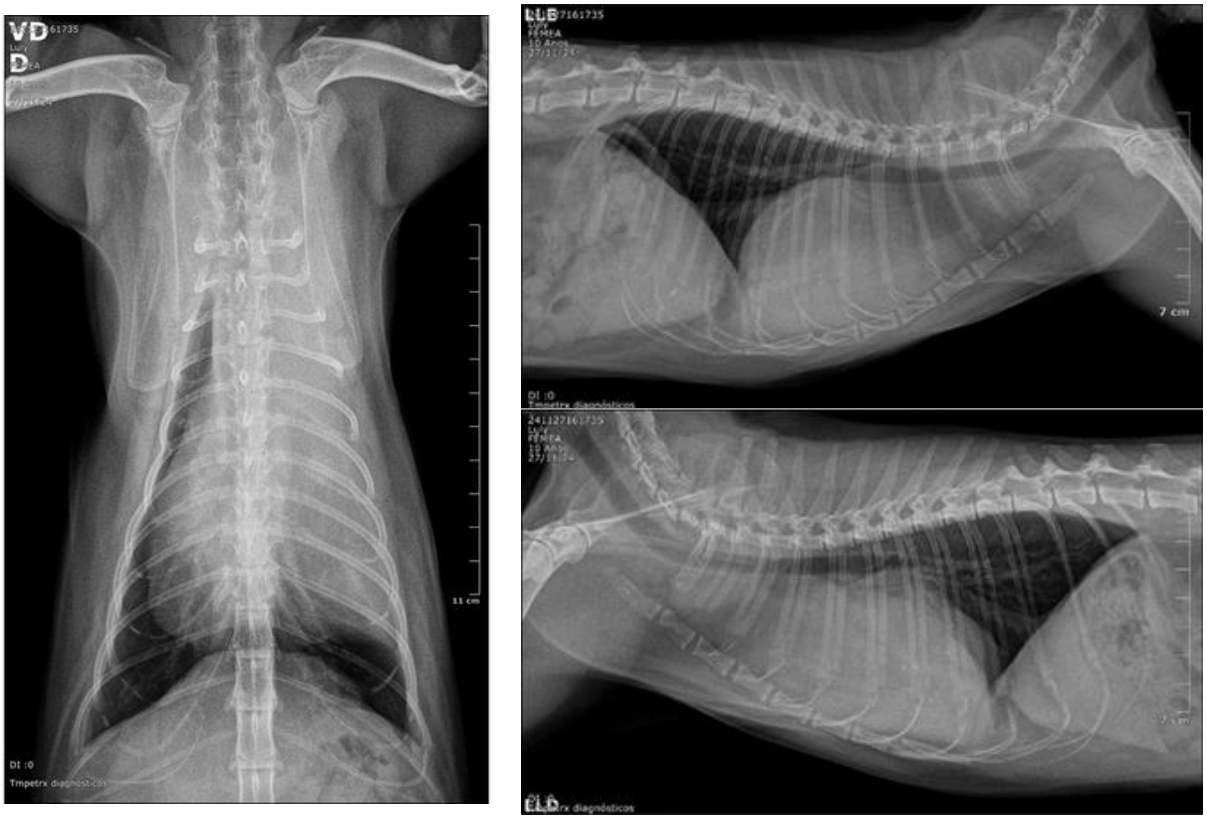

Figura 1. Radiografias torácicas pré-operatórias (27/11/2024), nas projeções ventrodorsal e laterolaterais. Observa-se opacificação dos campos pulmonares apicais e médios do hemitórax esquerdo, com desvio dorsal da traqueia.

A cirurgia foi realizada em 23/07/2025. A medicação pré-anestésica incluiu dexmedetomidina (4 µg/kg, IM) e metadona (0,3 mg/kg, IM), seguida de pré-oxigenação. Durante o procedimento foram utilizadas infusões de remifentanil (20–25 µg/kg/h), cetamina (1,2 mg/kg/h), dexmedetomidina (0,5 µg/kg/h) e propofol (0,05 mg/kg/min), sob ventilação mecânica. O acesso cirúrgico foi realizado por toracotomia intercostal esquerda entre o terceiro e o quarto espaços intercostais (Figura 2A). Durante a dissecção, observaram-se aderências da massa ao pericárdio e ruptura da cápsula tímica (Figura 2B). A peça cirúrgica ressecada foi encaminhada para exame histopatológico, e seu aspecto macroscópico está apresentado na figura 3. Foi instalado dreno torácico.

No pós-operatório, a paciente recebeu analgesia, antibioticoterapia e antieméticos. Inicialmente apresentou ventilação espontânea, ausência de dispneia e alimentação espontânea. Em 26/07/2025, evoluiu com prostração, inapetência, hipotermia e mucosas hipocoradas. O hematócrito era de 12%, sendo realizado teste de compatibilidade e transfusão de sangue total. Após a transfusão, houve melhora clínica e retorno da alimentação espontânea. A paciente recebeu alta em 31/07/2025.

O exame histopatológico, liberado em 09/08/2025, descreveu formação lobada de 11,5 × 7,0 × 5,0 cm (Anexo 3). Microscopicamente, havia proliferação atípica de células epiteliais poliédricas, focos de arranjo tubular atípico com mitoses, proliferação linfocítica associada, extensa necrose tumoral multifocal e abundante mineralização difusa, sendo a conclusão compatível com timoma com sinais de malignidade.

Em 02/10/2025, a paciente apresentou piora do estado geral, dispneia inspiratória moderada e hiporexia. Foi realizada toracocentese no hemitórax esquerdo, com drenagem de aproximadamente 200

mL de líquido amarelo-palha e melhora clínica imediata. A radiografia torácica realizada em 08/10/2025 evidenciou deslocamento dorsal da traqueia em porção torácica cranial, radiopacidade de fluido no espaço pleural e de tecidos moles em campos pulmonares craniais, com impressão diagnóstica de neoformação em mediastino cranial associada à efusão pleural (Figura 4).

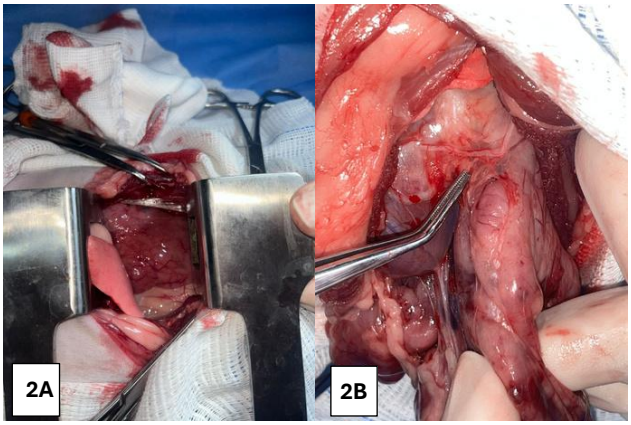

Figura 2. Aspecto transoperatório da toracotomia intercostal esquerda. (**A**) Campo cirúrgico com exposição da massa mediastinal. (**B**) Dissecção da massa, evidenciando íntima relação/aderência com estruturas adjacentes, incluindo o pericárdio.

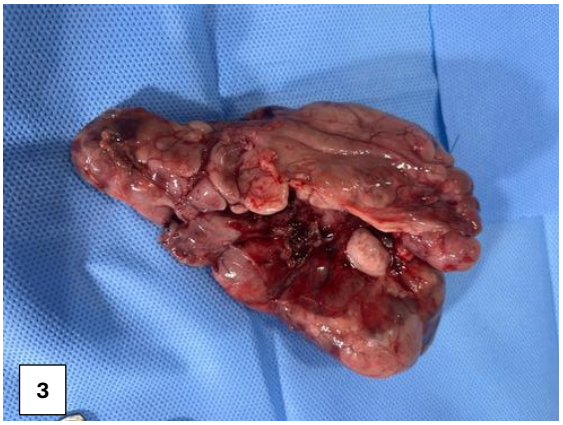

Figura 3. Aspecto macroscópico da peça cirúrgica ressecada (23/07/2025), posteriormente caracterizada histopatologicamente como timoma com sinais de malignidade.

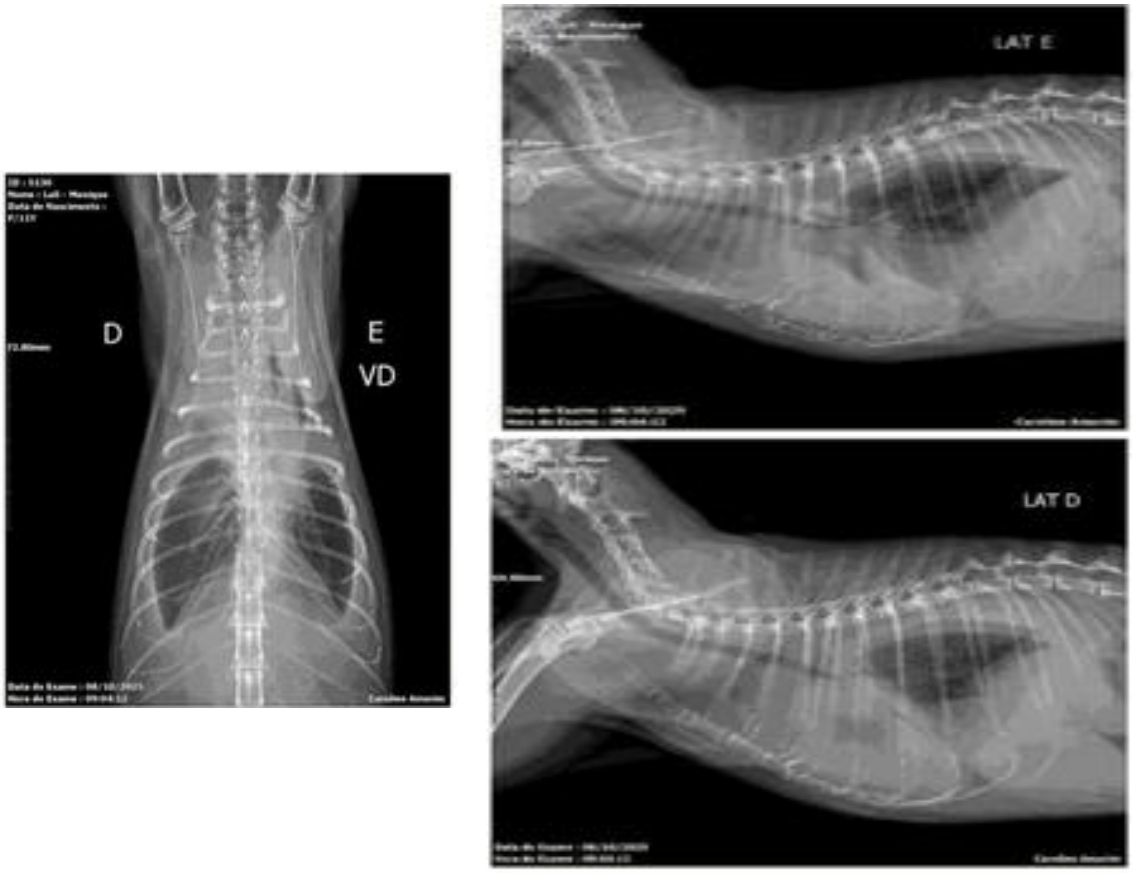

Figura 4. Radiografias torácicas de controle (08/10/2025), aproximadamente três meses após a cirurgia, nas projeções laterolaterais e ventrodorsal.

Na investigação complementar, os testes para FIV e FeLV foram negativos. O PARR da efusão pleural demonstrou padrão policlonal para IgH maior, IgH menor e TCRγ, favorecendo a interpretação de uma população linfoide reativa na amostra analisada. Esse resultado, entretanto, não exclui isoladamente linfoma (Anexo 4). Na imuno-histoquímica do tecido tumoral, observaram-se pequenos linfócitos (timócitos) positivos para CD3 e CD5 e negativos para PAX5, além de células epiteliais típicas

positivas para AE1/AE3 e negativas para PAX8, perfil morfológico e imunofenotípico que favoreceu o diagnóstico de timoma (Anexo 5). A paciente evoluiu a óbito em domicílio em 16/12/2025.

Discussão

Os achados deste caso são compatíveis com a apresentação descrita para tumores epiteliais tímicos em felinos. A paciente era idosa e apresentava sinais decorrentes do efeito de massa intratorácica, incluindo dispneia, regurgitação e perda de peso. Em uma série de 64 gatos com tumores epiteliais tímicos, o diâmetro tumoral mediano foi de 6 cm, com variação de 2 a 15 cm, e aspecto cístico foi descrito em parte expressiva dos casos (Marks et al., 2024). A massa da paciente, com comprimento aproximado de 10,3 cm à tomografia computadorizada (TC), encontrava-se, portanto, entre as formações de grande dimensão.

A TC foi particularmente relevante para delimitar a massa e sua relação com o coração, os grandes vasos e os pulmões. No exame pré-operatório, apesar do grande volume tumoral, não havia evidências tomográficas de invasão de estruturas adjacentes nem de metástases pulmonares. Estudos recentes reforçam a utilidade da TC no planejamento da abordagem de massas mediastinais e sugerem que características do padrão de realce podem auxiliar na diferenciação entre timoma e linfoma, embora não substituam a confirmação histopatológica (Marks et al., 2024).

A diferenciação entre timoma e linfoma mediastinal é especialmente importante em gatos, pois as estratégias terapêuticas e o prognóstico diferem entre essas neoplasias. Neste caso, a punção aspirativa por agulha fina (PAAF) foi inicialmente sugestiva de timoma, mas a confirmação diagnóstica foi obtida pela associação entre histopatologia e imuno-histoquímica. O componente de timócitos CD3/CD5 positivos e PAX5 negativos, associado às células epiteliais AE1/AE3 positivas, sustentou a natureza epitelial tímica da neoplasia. O PARR realizado posteriormente na efusão pleural revelou padrão policlonal, favorecendo uma população linfoide reativa na amostra analisada. Entretanto, resultados falso-negativos podem ocorrer, de modo que a policlonalidade não exclui isoladamente linfoma, devendo ser interpretada em conjunto com os achados morfológicos, imunofenotípicos e clínicos (Siripoonsub et al., 2024). Além disso, a histopatologia e a imuno-histoquímica foram realizadas na massa previamente ressecada, enquanto o PARR avaliou a população linfoide da efusão pleural pós-operatória. Portanto, esse resultado não confirma nem exclui persistência ou recorrência do componente epitelial do timoma.

A cirurgia é considerada o tratamento de escolha para timomas ressecáveis. Em uma série clássica envolvendo nove gatos e 11 cães submetidos à excisão cirúrgica, os gatos apresentaram mediana de sobrevida global de 1.825 dias, e recorrência foi observada em dois felinos (Zitz et al., 2008). Em um estudo multicêntrico mais recente, envolvendo 64 gatos, a cirurgia foi realizada em 54 pacientes; entre os animais que receberam alta hospitalar, a mediana de sobrevida foi de 897 dias, e a recorrência ocorreu em 11 gatos, com mediana de 564 dias até sua detecção (Marks et al., 2024). Esses dados demonstram que a recorrência é possível mesmo após o tratamento cirúrgico e justificam o monitoramento em longo prazo.

A abordagem por toracotomia intercostal esquerda utilizada neste caso é respaldada pela literatura recente. Uma série de sete gatos descreveu a ressecção de timomas por toracotomia intercostal, com evolução pós-operatória favorável em casos selecionados, particularmente quando a massa estava predominantemente localizada em um hemitórax (Ikeda & Kawana, 2026). A ressecção toracoscópica videoassistida, com insuflação de dióxido de carbono em baixa pressão, também foi descrita em um felino com timoma não invasivo e miastenia gravis (Griffin et al., 2016). Entretanto, o tamanho tumoral e a presença de aderências podem limitar a utilização de abordagens minimamente invasivas. Em um estudo sobre ressecção toracoscópica de massas mediastinais craniais em gatos, as conversões para procedimentos abertos ou videoassistidos ocorreram principalmente em pacientes com massas maiores que 5 cm, e a presença de aderências também esteve associada a maiores taxas de conversão (Renier et al., 2025). No presente caso, o grande volume tumoral e a aderência ao pericárdio ilustram essa dificuldade técnica.

A ruptura da cápsula tímica durante a dissecção e a presença de aderências ao pericárdio constituem achados relevantes para a interpretação da evolução clínica. Aproximadamente três meses após a cirurgia, a radiografia demonstrou nova formação no mediastino cranial associada à efusão pleural.

Embora esse achado seja clinicamente sugestivo de recorrência ou persistência tumoral, a radiografia, isoladamente, não permite confirmar a natureza da neoformação. Uma nova TC e, quando indicada, a obtenção de amostra tecidual seria necessária para sua caracterização definitiva. Por esse motivo, neste relato o evento é descrito como neoformação mediastinal pós-operatória, evitando-se atribuir causalidade além daquela sustentada pelos exames realizados.

A radioterapia pode ser considerada em situações selecionadas, sobretudo quando a ressecção completa não é possível ou quando há doença residual ou recorrente. Relatos em gatos demonstram resposta dos timomas à radioterapia, inclusive com controle prolongado em alguns pacientes, embora as evidências disponíveis sejam baseadas em pequenas séries de casos e relatos isolados (Kaser-Hotz et al., 2001; Kutara et al., 2020; Smith et al., 2001). No presente caso, a radioterapia não foi realizada devido à inviabilidade financeira para o responsável.

O manejo paliativo da efusão pleural por meio de toracocenteses seriadas proporcionou melhora clínica imediata após as drenagens. Embora essa abordagem não constitua tratamento antineoplásico, foi empregada com o objetivo de proporcionar conforto e manter a qualidade de vida diante das limitações terapêuticas. Este caso reforça que as decisões em oncologia veterinária devem integrar o comportamento biológico da neoplasia, a possibilidade de controle local, as condições clínicas do paciente e a viabilidade do tratamento para o responsável.

Conclusão

O presente caso demonstra a importância da abordagem diagnóstica multimodal no timoma felino. A tomografia computadorizada foi fundamental para a caracterização da massa e o planejamento cirúrgico, enquanto a histopatologia e a imuno-histoquímica permitiram a confirmação diagnóstica, e o PARR auxiliou na interpretação da população linfoide presente na efusão pleural. A ressecção cirúrgica proporcionou melhora clínica inicial; entretanto, o surgimento de neoformação mediastinal associada à efusão pleural aproximadamente três meses após a cirurgia reforça a necessidade de acompanhamento pós-operatório prolongado. Na impossibilidade de terapia oncológica complementar, as toracocenteses seriadas foram utilizadas como medida paliativa para o controle dos sinais clínicos e a preservação do conforto do paciente.

Referências

Cápua, M. L. B., Nakage, A. P. M., Ziliotto, L., Coelho, P. S., & Santana, A. E. (2005). Linfoma mediastinal em felino Persa- Relato de caso. *Ars Veterinaria*, *21*(3), 311–314. https://doi.org/10.15361/2175-0106.2005v21n3p311-314.

Griffin, M. A., Sutton, J. S., Hunt, G. B., Pypendop, B. H., & Mayhew, P. D. (2016). Video-Assisted Thoracoscopic Resection of a Noninvasive Thymoma in a Cat with Myasthenia Gravis Using Low-Pressure Carbon Dioxide Insufflation. *Veterinary Surgery*, *45*. https://doi.org/10.1111/vsu.12504.

Ikeda, Y., & Kawana, A. (2026). Evaluation of intercostal thoracotomy as a surgical approach for feline thymoma: A case series of seven cats. *Open Veterinary Journal*, *16*(4), 2378–2384. https://doi.org/10.5455/OVJ.2026.v16.i4.39.

Kaser-Hotz, B., Rohrer, C. R., Fidel, J. L., Nett, C. S., Hörauf, A., & Hauser, B. (2001). Radiotherapy in Three Suspect Cases of Feline Thymoma. *Journal of the American Animal Hospital Association*, *37*(5). https://doi.org/10.5326/15473317-37-5-483.

Kutara, K., Mochizuki, Y., Ohnishi, A., Mitsui, I., Kanda, T., Sugiyama, A., Maeta, N., Kobayashi, K., Shimizu, Y., Okamura, Y., & Asanuma, T. (2020). The outcome and CT findings of low-dose intensity modulated radiation therapy with sqap in a cat with thymoma. *Veterinary Sciences*, *7*(4), 203. https://doi.org/10.3390/vetsci7040203.

Marks, T. A., Rossanese, M., Yale, A. D., Stewart, S., Smallwood, K., Rigas, K., & Guillén, A. (2024). Prognostic factors and outcome in cats with thymic epithelial tumours: 64 cases (1999-2021). *Journal of Small Animal Practice*, *65*(1), 47–55. https://doi.org/10.1111/jsap.13675.

Masche, A., Bartels, K., Mangelsdorf-Ziera, S., Schmerbach, K., Gruber, A. D., & Hergt, F. (2024). Thymoma in a young adult cat. *Tierarztliche Praxis Ausgabe K: Kleintiere - Heimtiere*, *52*(4). https://doi.org/10.1055/a-2365-2196.

Massola, T. B., Machado, T. A., Alonso, G., & Ziliotto, L. (2022). Linfoma mediastinal em felino: Relato de caso. *PUBVET*, *16*(10), 1–7. https://doi.org/10.31533/pubvet.v16n10a1247.1-7.

Renier, S., Massari, F., Pelaez, M. J., Tapia-Araya, A., Montinaro, V., Lillo-Araya, F. J., Properzi, R., & Cinti, F. (2025). Thoracoscopic resection of cranial mediastinal masses: Retrospective study in 17 cats. *Veterinary Surgery*, *54*(8), 1582–1591. https://doi.org/10.1111/vsu.70027.

Santos, C. L., & Batista, J. D. (2022). Linfoma mediastinal felino: Relato de caso. *PUBVET*, *16*(8), 1–6. https://doi.org/10.31533/pubvet.v16n08a1185.1-6.

Smith, A. N., Wright, J. C., Brawner, W. R., Jr., LaRue, S. M., Fineman, L., Hogge, G. S., Kitchell, B. E., Hohenhaus, A. E., Burk, R. L., Dhaliwal, R. S., & Duda, L. E. (2001). Radiation therapy in the treatment of canine and feline thymomas: A retrospective study (1985–1999). *Journal of the American Animal Hospital Association, 37*(5), 489–496. https://doi.org/10.5326/15473317-37-5-489.

Siripoonsub, J., Techangamsuwan, S., Sirivisoot, S., Radtanakatikanon, A., & Rungsipipat, A. (2024). Investigating comparative polymerase chain reaction for antigen receptor rearrangement analysis in different types of feline lymphoma samples. Frontiers in Veterinary Science, 11, Article 1439068. https://doi.org/10.3389/fvets.2024.1439068.

Zitz, J. C., Birchard, S. J., Couto, G. C., Samii, V. F., Weisbrode, S. E., & Young, G. S. (2008). Results of excision of thymoma in cats and dogs: 20 cases (1984–2005). *Journal of the American Veterinary Medical Association*, *232*(8), 1186–1192. https://doi.org/10.2460/javma.232.8.1186.

Histórico do artigo:
Recebido: 19 de julho de 2026
Aprovado:21 de agosto de 2026

Licenciamento: Este artigo é publicado na modalidade Acesso Aberto sob a licença Creative Commons Atribuição 4.0 (CC-BY 4.0), a qual permite uso irrestrito, distribuição, reprodução em qualquer meio, desde que o autor e a fonte sejam devidamente creditados.

Anexo 1. Tomografia computadorizada de tórax (11/12/2024). Cortes transversais demonstrando extensa formação expansiva em mediastino cranial, com efeito de massa sobre estruturas torácicas adjacentes.

CRV imagem

crvimagem.com.br

SHOPPING DOWNTOWN | tr 2031-7036 | Av. das Américas, 500 bl 22 lj 122 . RJ
BARRA MEDICAL | tr 2484-0508 | Av. das Américas, 505 lj M . RJ
COPACABANA | tr 2547-5860 | Rua Constante Ramos, 114 lj A . RJ

Paciente: LULI **Espécie:** FELINO **Raça:** PCB **Sexo:** F **Idade:** 11
Data do Exame: 11/12/2024 **No. do Exame:** 82855-26
Médico: ALESSANDRA RIBEIRO PASCALE SILVA
Responsável: MONIQUE SALOMÉ DOS SANTOS

TC TÓRAX

Metodologia:

Realizada tomografia computadorizada de tórax com aquisição helicoidal e cortes tranversais de 1,3 cm, antes e após a injeção do meio de contraste iodado não iônico (ioversol 331 mgI/kg) por via intra-venosa, sob anestesia geral, sem intercorrências.

Análises:

Presença de formação expansiva com limites bem definidos e regulares em mediastino cranial, de aspecto heterogêneo e captante, com áreas centrais não-captantes multifocais (sugerindo cisticas/ necroses) e mineralizações amorfas, medindo cerca de 10,3 x 3,6 x 6,7 cm (CxAxL). A formação se estende de forma continua e ventralmente para o mediastino caudal, com expansão lateral assimétrica (mais volumosa à esquerda), promovendo deslocamento dorsal da vasculatura mediastinal junto à veia cava cranial, do coração e lobos pulmonares, mas sem sugestão de invasão das estruturas adjacentes;

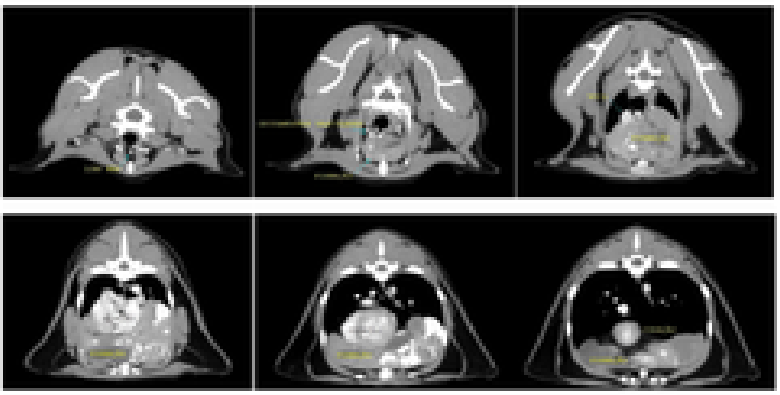

Emissor: Evelinny Eleutério, MV, MSc, CBRV Dipl
CRMV-RJ: 12590

O VALOR PREDITIVO DE QUALQUER EXAME COMPLEMENTAR DE DIAGNÓSTICO DEPENDE DA ANÁLISE CONJUNTA DO SEU RESULTADO E DOS DADOS CLÍNICO-EPIDEMIOLÓGICOS DO(A) PACIENTE.

1 de 2

Anexo 2. Laudo citológico da punção aspirativa por agulha fina do nódulo em mediastino cranial, realizada em 11/12/2024 durante a investigação tomográfica. A amostra apresentou população linfoide mista, com predomínio de linfócitos pequenos bem diferenciados, e interpretação citológica de timoma.

CITOLOGIA VETERINÁRIA ROBERTA GRAÇA
Tel: 98103-5476/ 2274-2681

Data: 11/12/24
Paciente: Luli Espécie: Felina, F Raça: PCB Idade: 11 anos
Responsável: Monique Salomé dos Santos
Veterinária Requisitante: Dra. Alessandra R. P. Silva CRV

CITOLOGIA DE NÓDULO EM MEDIASTINO CRANIAL

DESCRIÇÃO: As amostras têm celularidade moderada, contendo uma população linfóide mista, formada por uma maioria de linfócitos pequenos e bem diferenciados, com números menores de linfócitos grandes e imaturos e raros plasmócitos. Nenhuma evidência de células epiteliais foi encontrada.

INTERPRETAÇÃO: Timoma.

COMENTÁRIOS: Para se estabelecer um diagnóstico de timoma é preciso evidenciar a presença de células linfoides (no caso de timoma linfocítico), ou células epiteliais/linfócitos (no caso de timoma epitelial). O timoma linfocítico tende a ser formado por uma população linfoide mista, enquanto no linfoma timico, a população linfoide é homogênea e geralmente formada por linfócitos grandes e imaturos.

Roberta Graça
CRMV-RJ 5761

Anexo 3. Laudo histopatológico da massa torácica (09/08/2025), com conclusão compatível com timoma com sinais de malignidade.



JM
Laboratório Veterinário

Requisição	410.669	Paciente	Luly	Cliente :	CVAP Clínica veterinária Dra. Alessand
Realizado :	09/08/25	Espécie :	Felino	Endereço :	
Coletado :	25/07/25	Raça :	P. C. B.		
		Sexo :	Fêmea	Requisitante :	Dr(a). Dra. Alessandra Pascale
Rota :	1	Idade :	10A e 7M	Tutor :	Monique Santos

HISTOPATOLOGIA 1 PEÇA

Método :

Resultado

RESULTADO

Material examinado: Massa torácica.

MACROSCOPIA:
Formação lobada medindo 11,5x 7,0x 5,0cm, de consistência firme elástica aos cortes, e superfície de corte compacta creme com pontos castanhos. Acompanha nódulo medindo 1,5x 1,0cm, revestido por pele, de consistência macia aos cortes e superfície de corte branca com foco castanho medindo 0,2cm

MICROSCOPIA:
Cortes histológicos exibem proliferação atípica de células epiteliais poliédricas, de núcleo central e amplo citoplasma, com focos em arranjo tubular atípico com presença de mitoses, associado a proliferação linfocítica com linfócitos pequenos de citoplasma escasso, por vezes formando centros germinativos. Presença de macrófagos de permeio. Há extensa necrose tumoral multifocal e abundante mineralização difusa.

CONCLUSÃO:
Compatível com a suspeita clínica de Timoma, com sinais de malignidade.
Deve ser feita correlação com a clínica e exames de imagem.
A critério clínico realização de exame complementar de imunohistoquímica para confirmação diagnóstica.

Fabiana Pizzolato de Lucena
Médica Veterinária CRMV-RJ 5086
Patologista Especialista - ABPV
Celular: 99494-0551

Assinatura Eletrônica : DRA. MICHELLE DUQUE
CRMV 8148

e-mail: jmlaboratorioveterinario@yahoo.com.br
Rua Araçá, 966 - Ricardo de Albuquerque - CEP 21620-050 - RJ
Tel.: (21) 3340-2382 / 7811-7054 / ID 55*87*28035

Página 1 de 1

Anexo 4. Laudo do PARR realizado na efusão pleural. Foi identificado padrão policlonal para IgH maior, IgH menor e TCRγ, favorecendo uma população linfoide reativa na amostra analisada, sem excluir isoladamente linfoma.

TECSA laboratórios 30 anos

Matriz: sac@tecsa.com.br (31) 3281-0500
Avenida do Contorno, 6226 - Belo Horizonte / MG - CEP: 30110-042

TECSA Laboratórios No.021156637 /02
Nome .....: LULY
Especie.....: FELINO
Sexo.....: FEMEA
Tutor.....: MONIQUE SANTOS
Médico Vet..: ALESSANDRA RIBEIRO PASCALE SILTel.: 21981058830 Fax:0
Clinica Vet.: ALESSANDRA RIBEIRO PASCALE SILVA

Raça..:PELO CURTO BRASILEIRO
Idade..:11 Ano(s) 0 Mes(es)
Entrega..:SITE SEM IMPRIMIR
Data do Cadastro: 15/10/2025

Teste PARR

Diagnóstico e Imunofenotipagem de Linfomas

AMOSTRA: *EFUSÃO PLEURAL*

Resultado da avaliação de arranjo clonal baseado na amplificação da recombinação dos receptores IgH maior, menor e TCRγ de células B e T:

Policlonal para IgH maior
Policlonal para IgH menor
Policlonal para TCRγ

CONCLUSÃO: *RESULTADO DO REARRANJO DE SEQUENCIAS GÊNICAS DE LINFOCITOS SUGEREM UMA PROLIFERAÇÃO LINFOIDE NÃO NEOPLÁSICA.*

MÉTODO: Real Time PARR (Real Time PCR for Antigen Receptor Rearrangements)

NOTAS SOBRE O TESTE:
. A detecção de clonalidade não traduz necessariamente a presença de picos clonais para todos alvos Ig/TCR avaliados. A presença de biclonalidade (IgH maior e IgH menor) está comumente associada a linfomas indolentes na medicina.
. Quadros infecciosos crônicos causados por Ehrlichia e Leishmania podem desencadear processos reativos clonais. Sugere-se avaliação concomitante de processos infecciosos para melhor elucidação.
. A sensibilidade do teste depende da celularidade presente na amostra enviada.
. Resultados discrepantes entre o exame PARR, Imunoistoquímica e Citometria de Fluxo podem ocorrer, e são devidos aos aspectos técnicos e amostrais envolvidos em cada método.
. O exame PARR não deve ser interpretado de maneira isolada. A confirmação morfológica é essencial para melhor elucidação diagnóstica. Em amostras de biopsia tecidual, o resultado imunoistoquímico aliado à clínica do paciente podem ser soberanos para o diagnóstico em relação ao exame PARR.

OBSERVAÇÕES:
. O PARR possibilita a diferenciação entre linfócitos monoclonais presentes em neoplasias linfoides e linfócitos policlonais presentes em quadros reativos ou inflamatórios crônicos, por meio de análise de rearranjos de sequências gênicas dos linfócitos B e T.
. Cães: Especificidade 94% e Sensibilidade 85%.
. Gatos: Especificidade 90% e Sensibilidade 65%.

REFERÊNCIAS:
- Fend, F et al. Composite low grade B-cell lymphomas with two immunophenotypically distinct cell populations are true biclonal lymphomas. A molecular analysis using laser capture microdissection. Am J Pathol, 1999.

Liberado Tecnicamente: 1682 em 03/11/2025

Responsável Técnica - Dra. Marcela Ribeiro Gasparini- CRMV MG 11538

Marcela Ribeiro Gasparini
CRMV MG 11538

A interpretação dos exames laboratoriais deverá ser realizada pelo médico veterinário solicitante, mediante os sinais clínicos do paciente.

Anexo 5. Laudo de imuno-histoquímica do tecido tumoral. Foram descritos timócitos CD3/CD5 positivos e PAX5 negativos, além de células epiteliais AE1/AE3 positivas e PAX8 negativas, favorecendo o diagnóstico de timoma.



TECSA laboratórios 30 anos

Matriz: sac@tecsa.com.br (31) 3281-0500
Avenida do Contorno, 6226 - Belo Horizonte / MG - CEP: 30110-042

Tecsa Laboratórios No. 021156637 — Data do Cadastro: 15/10/2025

Nome.....: LULY — Raça....: PELO CURTO BRASILEIRO
Espécie.....: FELINO — Idade...: 11 Ano(s)
Sexo.....: F — Entrega.: SITE SEM IMPRIMIR
Tutor.....: MONIQUE SANTOS
Medico Vet..: ALESSANDRA RIBEIRO PASCALE SILVA — Tel: 21981058830 Fax:
Clinica Vet.: ALESSANDRA RIBEIRO PASCALE SILVA

PAINEL DIAGNÓSTICO

MATERIAL

Bloco histológico parafinado identificado como FP13864.

Diagnóstico histopatológico preliminar: TIMOMA.

Realizado estudo imunoiitoquímico com a finalidade de se caracterizar infiltrado linfóide cutâneo. Os cortes de tecido processados rotineiramente para histologia e incluídos em parafina foram colocados sobre lâminas previamente silanizadas. A recuperação antigênica pelo método de calor úmido foi realizada em panela a vapor, por 20-30 min. A incubação com os anticorpos primários foi feita por toda a noite a 4 graus C. Para revelação foi utilizado o sistema Advance. A coloração foi feita com 3,3-diaminobenzidina e a contracoloração com hematoxilina. Controles externos e/ou internos foram utilizados para validar a reação.

IMUNOISTOQUÍMICA

Tecido apresentando denso infiltrado de linfócitos pequenos (timócitos) positivos para CD3 e CD5 e negativos para PAX5.
Presença de células epiteliais típicas positivas para AE1AE3 e negativas para PAX8.

CONCLUSÃO: O PERFIL IMUNOISTOQUÍMICO E MORFOLÓGICO FAVORECEM O DIAGNÓSTICO DE TIMOMA.

OBS.: Todos os anticorpos utilizados nesta reação tem reatividade cruzada comprovada em tecido canino, utilizando-se de diluições próprias para essa espécie.
Levar em consideração que a reação imunoistoquímica não deve ser tomada por si só como fator decisivo para conduta, devendo exclusivamente servir de apoio para uma melhor correlação clínico-patológica. Expressões aberrantes ou inesperadas de alguns antígenos ou artefatos, deletando a expressão de outros, podem ocorrer.

Responsável Técnico - Dra Samantha Miyashiro CRMV SP 10763

Maira Bonamin Martins
CRMV SP 33671

Liberado em: 03/11/2025

A interpretação dos exames laboratoriais deverá ser realizada pelo médico veterinário solicitante, mediante os sinais clínicos do paciente.