pubvet
MEDICINA VETERINÁRIA E ZOOTECNIA
ISSN 1982-1263

https://doi.org/10.31533/pubvet.v20n6e1973

Bloqueio atrioventricular total na degeneração mitral em cão e limitações ecocardiográficas: relato de caso

Luís Roberto Belo Pires[1*], José Ribamar da Silva Júnior[2]

[1]Preceptor de Clínica Médica do Hospital Veterinário Universitário da Universidade Estadual do Maranhão. São Luís, Maranhão, Brasil.
[2]Professor Associado II, Departamento das Clínicas Veterinárias, Universidade Estadual do Maranhão, São Luís, Maranhão, Brasil.
**Autor para correspondência, e-mail: lrobertobpires@gmail.com*

Resumo. O objetivo deste trabalho foi relatar um caso complexo de manejo multimodal e de incongruência diagnóstica entre diferentes métodos de imagem em uma paciente canina. Uma cadela da raça Poodle, com 13 anos de idade, foi atendida apresentando tosse seca crônica, dispneia e taquipneia, além de sopro holossistólico grau IV/VI em foco mitral e bradicardia acentuada. O exame eletrocardiográfico revelou bloqueio atrioventricular total (BAVT) de origem supra-hissiana, com frequência ventricular de 49 batimentos por minuto. Na radiografia torácica, evidenciaram-se cardiomegalia acentuada, com Vertebral Heart Score (VHS) de 12,4 vértebras, padrão alveolar pulmonar caudodorsal compatível com edema pulmonar cardiogênico e aumento da silhueta hepática. Os exames bioquímicos e a ultrassonografia abdominal confirmaram hepatopatia congestiva secundária, acompanhada de elevações acentuadas das enzimas hepáticas. Em contrapartida, o exame ecocardiográfico revelou parâmetros morfológicos dentro dos limites da normalidade, incluindo relação átrio esquerdo/aorta (AE/Ao) de 1,23 e diâmetro interno normalizado do ventrículo esquerdo em diástole (DIVEdn) de 1,87, simulando equivocadamente um estágio B1 da degeneração mixomatosa da valva mitral (DMVM), embora apresentasse fração de ejeção (85%) e fração de encurtamento (53%) hiperdinâmicas. O tratamento da insuficiência cardíaca congestiva (ICC) foi instituído com base nas diretrizes do American College of Veterinary Internal Medicine (ACVIM), utilizando torasemida (0,2 mg/kg), pimobendan (0,25 mg/kg), espironolactona (2 mg/kg) e benazepril (0,5 mg/kg), administrados a cada 12 horas, associados à terapia hepatoprotetora. Após sete dias de tratamento, a paciente apresentou remissão da tosse e normalização do padrão respiratório em repouso. Conclui-se que a bradicardia acentuada decorrente do BAVT modifica a dinâmica das pressões diastólicas e capilares, podendo mascarar os índices ecocardiográficos convencionais utilizados para avaliação do remodelamento cardíaco na DMVM. Esses achados reforçam a primazia da avaliação clínica e a necessidade de uma abordagem diagnóstica integrada e multimodal em pacientes cardiopatas complexos.

Palavras-chave: Arritmia cardíaca, cão, ecocardiografia, insuficiência cardíaca congestiva.

Complete atrioventricular block in a dog with myxomatous mitral valve disease and echocardiographic limitations: case report

Abstract. The objective of this study was to report a complex case of multimodal management and diagnostic discordance among imaging modalities in a canine patient. A 13-year-old female Poodle was presented with chronic dry cough, dyspnea, tachypnea, a grade IV/VI holosystolic murmur over the mitral valve area, and severe bradycardia. Electrocardiography revealed a supra-Hisian complete atrioventricular block (cAVB), with a ventricular rate of 49 beats per minute. Thoracic radiography demonstrated severe cardiomegaly, with a Vertebral Heart Score (VHS) of 12.4 vertebrae, a caudodorsal alveolar pulmonary pattern consistent with cardiogenic pulmonary edema, and

hepatomegaly. Biochemical analysis and abdominal ultrasonography confirmed secondary congestive hepatopathy, accompanied by marked elevations in liver enzyme activities. Conversely, echocardiography revealed morphologic parameters within normal limits, including a left atrium-to-aorta (LA/Ao) ratio of 1.23 and a normalized left ventricular internal diameter in diastole (LVIDdn) of 1.87, falsely suggesting ACVIM stage B1 myxomatous mitral valve disease (MMVD), despite exhibiting hyperdynamic ejection fraction (85%) and fractional shortening (53%). Treatment for congestive heart failure (CHF) was instituted according to the American College of Veterinary Internal Medicine (ACVIM) guidelines using torasemide (0.2 mg/kg), pimobendan (0.25 mg/kg), spironolactone (2 mg/kg), and benazepril (0.5 mg/kg) every 12 hours, combined with hepatoprotective therapy. After seven days of treatment, the patient showed complete resolution of the cough and normalization of the resting respiratory pattern. In conclusion, severe bradycardia resulting from cAVB alters diastolic and capillary pressure dynamics, potentially masking conventional echocardiographic indices of cardiac remodeling in MMVD. These findings highlight the primacy of clinical assessment and the need for an integrated, multimodal diagnostic approach in dogs with complex cardiac disease.

Keywords: Cardiac arrhythmia, congestive heart failure, dog, echocardiography.

Introdução

A cardiologia veterinária tem apresentado expressivo crescimento na medicina de pequenos animais, visto que cerca de 10% dos cães atendidos apresentam cardiopatias capazes de reduzir sua expectativa de vida, podendo ocasionar síncope, dispneia e morte súbita (Keene et al., 2019; Silva et al., 2023). O diagnóstico preciso dessas enfermidades exige domínio da abordagem semiológica e dos exames complementares (Feitosa, 2014; Machado et al., 2021).

A doença mixomatosa da valva mitral (DMVM) é a principal afecção cardíaca em cães, representando aproximadamente 75% dos casos na América do Norte (Brito et al., 2025; Keene et al., 2019) e 76,7% dos atendimentos cardiológicos em um hospital veterinário brasileiro (Castro et al., 2009). Embora alterações estruturais favoreçam distúrbios de condução, as arritmias ocorrem em apenas 15,4% dos cães cardiopatas, predominando os complexos prematuros e a fibrilação atrial (Mendonça et al., 2022). Em contrapartida, o bloqueio atrioventricular total (BAVT) apresenta associação menos consistente com a DMVM, estando mais frequentemente relacionado à fibrose do nó atrioventricular, neoplasias e intoxicações (Feitosa, 2014; Mendonça et al., 2022).

O BAVT caracteriza-se por dissociação atrioventricular completa, na qual a atividade ventricular depende de um ritmo de escape, geralmente inferior a 40–60 bpm em cães, originado de marcapassos subsidiários. Sua etiologia está relacionada principalmente a processos degenerativos crônicos ou inflamatórios, e as manifestações clínicas decorrem da bradicardia acentuada, constituindo a principal indicação para implantação de marcapasso (Santilli et al., 2018). Embora incomum, o BAVT pode coexistir com a DMVM em cães geriátricos (Detofano et al., 2024). Para o diagnóstico, o eletrocardiograma identifica a arritmia, a radiografia torácica avalia a silhueta cardíaca e a congestão pulmonar, enquanto a ecocardiografia permanece como o padrão-ouro para a avaliação morfofuncional cardíaca, apesar de ser um método dependente do operador (Noszczyk-Nowak et al., 2017; Silva & Camacho, 2005; Silva et al., 2025; Thrall, 2019).

O presente trabalho relata um caso de BAVT em uma cadela com insuficiência cardíaca congestiva secundária à DMVM, destacando a correlação entre os achados clínicos, radiográficos e ecocardiográficos, bem como as limitações da ecocardiografia nessa condição clínica.

Relato de caso

Uma cadela da raça Poodle, com 13 anos de idade e peso corporal de 11 kg, foi atendida no Hospital Veterinário Universitário da Universidade Estadual do Maranhão (HVU-UEMA), apresentando como queixa principal tosse seca e dispneia com evolução aproximada de três meses. Segundo o tutor, o animal havia sido previamente diagnosticado com cardiomegalia por meio de radiografia torácica realizada em

um hospital veterinário municipal. Além disso, foi relatado um episódio isolado de vômito na noite anterior ao atendimento.

Na anamnese geral, observou-se apetite preservado, com dieta mista composta por alimentação caseira (frango, carne e arroz) e pequena proporção de ração comercial. A ingestão hídrica e as funções excretoras encontravam-se dentro da normalidade. O tutor relatou uso irregular de afoxolaner a cada três meses, vacinação desatualizada e vermifugação realizada há 15 dias (princípio ativo não informado). O animal não recebia medidas preventivas contra a leishmaniose visceral. Quanto ao histórico medicamentoso, recebia prednisolona (posologia não informada), dipirona (250 mg a cada 12 horas) e furosemida (20 mg), administrada de forma esporádica, sendo a última dose fornecida na manhã do atendimento. A paciente era domiciliada, não possuía contactantes e apresentava histórico de ovariossalpingo-histerectomia, nodulectomias e tartarectomia.

Na anamnese do sistema cardiorrespiratório, foram confirmadas tosse seca, dispneia, taquipneia e emagrecimento progressivo, sem relatos de cianose, síncope ou ascite. Ao exame físico, a paciente apresentava sobrepeso, taquipneia (40 movimentos respiratórios por minuto), bradicardia acentuada (44 batimentos por minuto), ritmo cardíaco regular e sopro holossistólico grau IV/VI em foco mitral. A pressão arterial sistêmica, aferida pelo método oscilométrico, foi de 101 × 79 mmHg. O tempo de preenchimento capilar era de um segundo, as mucosas encontravam-se normocoradas, a temperatura corporal era de 38,2 °C e havia doença periodontal.

Os diagnósticos diferenciais iniciais incluíram degeneração mixomatosa da valva mitral (DMVM) em estágio avançado, efusão pericárdica e distúrbios da condução atrioventricular. Optou-se pela suspensão imediata do corticosteroide em razão do risco de retenção hídrica e agravamento de um possível edema pulmonar. Para a estabilização inicial, instituiu-se furosemida (4 mg/kg, por via intravenosa) e pimobendan por via oral, sendo solicitada uma investigação diagnóstica composta por hemograma, bioquímica sérica, ultrassonografia abdominal, radiografia torácica, ecocardiograma e eletrocardiograma (ECG).

No exame eletrocardiográfico, observou-se ritmo caracterizado por dissociação atrioventricular completa, evidenciada por frequência atrial superior à ventricular e complexos QRS estreitos (< 70 ms). Os achados foram compatíveis com bloqueio atrioventricular total (BAVT), ou bloqueio atrioventricular de terceiro grau, de origem supra-hissiana, com frequência média do ritmo de escape subsidiário de 49 bpm (Figura 1).



Figura 1. Traçado eletrocardiográfico de uma paciente canina com bloqueio atrioventricular total (BAVT). Observa-se dissociação atrioventricular completa, com ondas P sem condução aos ventrículos e ritmo de escape subsidiário com complexos QRS estreitos (derivação DII, velocidade de 25 mm/s e sensibilidade de 1 cm = 1 mV).

À radiografia torácica (Figura 2), evidenciou-se aumento acentuado da silhueta cardíaca, ocupando mais de quatro espaços intercostais, com formato globoso e remodelamento compatível com aumento de átrio esquerdo. A mensuração pelo método do *Vertebral Heart Score* (VHS) revelou o valor de 12,4 vértebras (referência para cães: até 10,5). Observou-se, ainda, padrão pulmonar alveolar predominantemente em lobos caudodorsais e aumento da silhueta hepática. Esses achados radiográficos foram altamente compatíveis com cardiomegalia severa, edema pulmonar cardiogênico e congestão sistêmica passiva (hepatopatia congestiva).

A ultrassonografia abdominal complementar revelou alterações estruturais sugestivas de hepatopatia crônica difusa, além de conteúdo em vesícula biliar compatível com sedimento biliar denso (lama biliar).

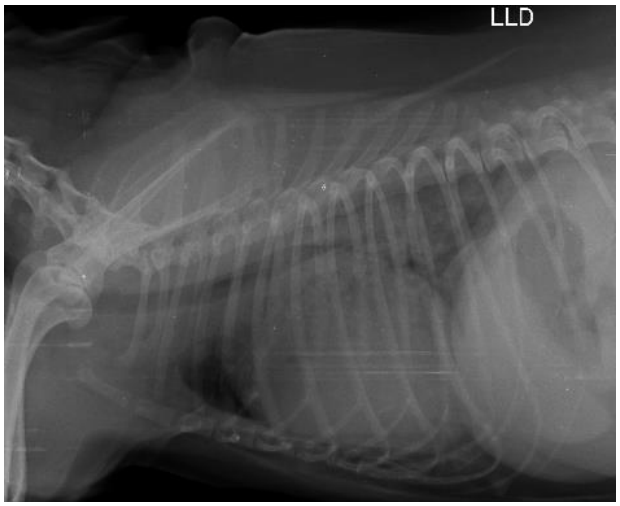

Figura 2. Radiografia torácica computadorizada evidenciando aumento da silhueta cardíaca (VHS de 12,4 vértebras), padrão alveolar em lobos caudodorsais e hepatomegalia. **Fonte:** Setor de Radiologia do Hospital Veterinário Universitário (UEMA, 2026).

Nos exames bioquímicos séricos, constatou-se elevação significativa das enzimas hepáticas, caracterizada por Alanina Aminotransferase (ALT) de 793 U/L, Aspartato Aminotransferase (AST) de 340 U/L, Fosfatase Alcalina (FA) de 744 U/L e Gama-glutamiltransferase (GGT) de 25,8 U/L, confirmando um quadro importante de lesão hepatocelular e colestase, secundário à congestão passiva crônica. A função renal mantinha-se preservada, com creatinina sérica dentro dos valores de referência (1,27 mg/dL).

O exame ecocardiográfico, por sua vez, demonstrou achados discrepantes e conflitantes em relação à gravidade do quadro clínico-radiográfico apresentado pela paciente. Os principais parâmetros mensurados e os índices morfofuncionais cardíacos obtidos estão detalhados na tabela 1.

Tabela 1. Parâmetros ecocardiográficos e índices morfofuncionais de paciente canino com bloqueio atrioventricular total (BAVT) secundário à degeneração mitral

Parâmetro ecocardiográfico	Valores observados
Relação AE/Ao	1,23
Fração de encurtamento, %	53
Fração de ejeção, %	85
DIVEd normalizado pelo peso	1,87
Velocidade máxima de onda E (cm/s)	94,7
E/TRIV	1,6

Fonte: Setor de Cardiologia do HVU-UEMA (2026).

No laudo ecocardiográfico, indicou-se a presença de degeneração mixomatosa das valvas mitral e tricúspide, com refluxo importante em valva mitral e moderado em valva tricúspide, classificando-se o quadro como sem repercussão hemodinâmica significativa. Adicionalmente, foi descrita a presença de linhas B ao ultrassom pulmonar focado, sugeridas no laudo como indicativas de edema pulmonar não cardiogênico. Apesar das considerações ecocardiográficas isoladas, a integração dos achados clínicos, caracterizados por sopro grau IV/VI, bradicardia severa e dispneia, associada aos achados eletrocardiográficos de bloqueio atrioventricular total de origem supra hissiana e radiográficos, com valor de VHS de 12,4 e padrão alveolar caudodorsal, foi fortemente sugestiva de cardiopatia estrutural crônica com repercussão clínica e hemodinâmica relevante, caracterizando um quadro de insuficiência cardíaca congestiva.

Diante da gravidade da congestão e da arritmia diagnosticada, instituiu-se o tratamento clínico emergencial adaptado para o manejo da insuficiência cardíaca congestiva secundária à doença valvar degenerativa crônica, baseando-se estritamente nas diretrizes do *American College of Veterinary Internal Medicine* (ACVIM). O protocolo terapêutico ambulatorial foi iniciado com a administração de

pimobendan na dose de 0,25 mg/kg, associado à torasemida na dose de 0,2 mg/kg, espironolactona a 2 mg/kg e benazepril na dose de 0,5 mg/kg, sendo todos os fármacos administrados por via oral a cada 12 horas. Em virtude do severo acometimento e da congestão hepática evidenciados tanto nos exames bioquímicos séricos quanto na ultrassonografia abdominal, associou-se simultaneamente uma terapia de suporte hepatoprotetora composta por silimarina, S-adenosilmetionina, vitamina E, ácido ursodesoxicólico, L-carnitina e taurina.

Na reavaliação clínica realizada após sete dias do início do protocolo terapêutico, observou-se melhora significativa e robusta do quadro clínico geral da paciente. O tutor relatou redução importante e remissão quase completa da tosse seca, além da normalização do padrão respiratório em ambiente domiciliar. Ao exame físico de retorno, a paciente apresentava-se clinicamente estável, exibindo mucosas normocoradas e uma frequência respiratória em repouso inferior a 30 incursões por minuto, o que demonstrou uma excelente resposta terapêutica inicial ao manejo da sobrecarga volêmica e da congestão passiva.

Discussão

A doença mixomatosa da valva mitral (DMVM) consolida-se como a cardiopatia adquirida de maior prevalência na rotina clínica veterinária de pequenos animais, acometendo predominantemente pacientes geriátricos e de raças de pequeno porte. O avanço progressivo do processo degenerativo microestrutural culmina em insuficiência valvar crônica e, subsequentemente, no desenvolvimento de insuficiência cardíaca congestiva (ICC) esquerda (Boswood et al., 2016; Häggström et al., 2008; Keene et al., 2019). O estadiamento dessa afecção, preconizado pelo American College of Veterinary Internal Medicine (ACVIM), fundamenta-se na integração de achados clínicos, radiográficos e ecocardiográficos, categorizando os pacientes desde o estágio A até o D (Keene et al., 2019). No presente relato, observou-se uma discordância entrere o laudo ecocardiográfico e a exuberância dos sinais clínicos e radiográficos apresentados pela paciente.

Sob a perspectiva estritamente ecocardiográfica, as mensurações obtidas sugeriam um quadro compatível com o estágio B1. A relação entre o átrio esquerdo e a artéria aorta permaneceu substancialmente abaixo do ponto de corte estabelecido na literatura para a caracterização da dilatação atrial esquerda (Keene et al., 2019). De igual modo, o diâmetro interno do ventrículo esquerdo em diástole, normalizado pelo peso, apresentou índice dentro dos limites de referência da normalidade, descartando o remodelamento ventricular excêntrico por sobrecarga volumétrica crônica (Cornell et al., 2004). Contudo, a despeito de os índices morfométricos sugerirem ausência de repercussão hemodinâmica macroscópica em repouso, as frações de encurtamento e de ejeção mostraram-se marcadamente elevadas (hiperdinâmicas), um achado compensatório típico que reflete a contratilidade exacerbada induzida pelo severo aumento do tempo de enchimento diastólico (Bonagura & Schober, 2009).

Em contrapartida à aparente estabilidade geométrica evidenciada pelo ecocardiograma, as avaliações clínica e radiográfica forneceram evidências que indicam disfunção cardiovascular sistêmica e ICC. A tríade sintomática composta por tosse seca, dispneia e taquipneia, associada ao padrão pulmonar alveolar em lobos caudodorsais e à cardiomegalia acentuada, mensurada pelo método do Vertebral Heart Score (VHS), compôs o cenário fisiopatológico clássico do edema pulmonar cardiogênico. O exame radiográfico torácico confirmou, nesse contexto, a presença de congestão venosa pulmonar e de extravasamento de fluido para o espaço alveolar, complementando as informações obtidas pela ecocardiografia na identificação da descompensação congestiva (Koster et al., 2023; Saini et al., 2023).

A etiologia dessa dissociação diagnóstica reside, fundamentalmente, nas profundas alterações hemodinâmicas impostas pelo bloqueio atrioventricular de terceiro grau (BAVT) concomitante. O BAVT promove interrupção total da condução dos impulsos elétricos atriais aos ventrículos, resultando em ritmo de escape supra-hissiano bradicárdico. Essa redução acentuada da frequência cardíaca compromete significativamente o débito cardíaco. Como mecanismo compensatório, o prolongamento do tempo de enchimento diastólico eleva substancialmente a pressão diastólica final do ventrículo esquerdo e, consequentemente, a pressão hidrostática no átrio esquerdo e nas veias pulmonares a cada ciclo cardíaco. Esse fenômeno favorece o desenvolvimento de hipertensão capilar pulmonar e de transudação de fluido para o interstício e os alvéolos, sem que haja, necessariamente, tempo suficiente

ou sobrecarga volumétrica capaz de induzir dilatação geométrica crônica das câmaras esquerdas, mascarando os critérios ecocardiográficos convencionais de estadiamento da DMVM (Boon, 2016; Guglielmini et al., 2019; Toaldo et al., 2017).

A resposta clínica robusta observada após a instituição do protocolo terapêutico reforça a hipótese de origem cardiogênica do edema pulmonar, enfraquecendo a hipótese ecocardiográfica de que as linhas B estivessem relacionadas exclusivamente a injúria pulmonar não cardiogênica. A remissão quase completa da dispneia e o restabelecimento da frequência respiratória em repouso para valores inferiores a 30 incursões por minuto, após sete dias de terapia diurética associada ao pimobendan, constituem achados retrospectivos que corroboram o diagnóstico de insuficiência cardíaca congestiva (Häggström et al., 2008; Keene et al., 2019). Adicionalmente, o histórico de administração prévia de prednisolona pode ter atuado como fator de descompensação iatrogênica, uma vez que os glicocorticoides induzem retenção de sódio e água, promovem expansão do volume plasmático e podem precipitar a insuficiência cardíaca congestiva em pacientes susceptíveis (Maddison et al., 2011; Margareth, 2017; Raffa et al., 2008; Spinosa et al., 2017; Tripathi, 2013).

O acometimento multissistêmico da paciente estendeu-se ao trato gastrintestinal e ao fígado, com evidências radiográficas, ultrassonográficas e bioquímicas de lesão hepatocelular e colestase. Esse perfil é compatível com hepatopatia congestiva secundária, condição em que a bradicardia severa e a redução do débito cardíaco promovem congestão venosa passiva retrógrada em direção ao sistema porta e à veia cava caudal, resultando em hipóxia hepatocelular crônica e distensão sinusoidal (Feitosa, 2014; Thrall, 2019).

Por fim, o sucesso do manejo médico ambulatorial deveu-se à instituição de um protocolo terapêutico abrangente. A substituição da furosemida pela torasemida justificou-se por sua maior potência farmacológica, biodisponibilidade prolongada e efeito antialdosterônico intrínseco, características que favorecem o bloqueio sequencial do néfron em pacientes com congestão importante (Chetboul et al., 2017). A associação de pimobendan (efeitos inotrópico positivo e vasodilatador), benazepril (inibição do sistema renina-angiotensina-aldosterona) e espironolactona (efeito antifibrótico miocárdico) encontra respaldo nas diretrizes do ACVIM (Keene et al., 2019). Este caso clínico ressalta, por fim, a importância de não interpretar isoladamente os exames de imagem. A integração dos achados clínicos, eletrocardiográficos, radiográficos e ecocardiográficos permanece fundamental para a adequada condução de pacientes cardiopatas com apresentações clínicas complexas.

Conclusão

O presente relato evidencia a complexidade do diagnóstico e manejo da degeneração mixomatosa da valva mitral em cães, especialmente quando associada a distúrbios de condução de alta gravidade, como o bloqueio atrioventricular total. A ocorrência concomitante dessas duas condições, considerada incomum na rotina clínica veterinária, representou o fator determinante para a apresentação atípica do caso e para a discrepância observada entre os achados ecocardiográficos e os demais parâmetros clínicos e complementares.

A presença do bloqueio atrioventricular total, ao promover bradicardia severa e redução drástica do débito cardíaco, interferiu na dinâmica hemodinâmica global e na avaliação ecocardiográfica dimensional, contribuindo para a subestimação do real grau de remodelamento cardíaco. Em contrapartida, a integração das avaliações clínica e radiográfica mostrou-se mais sensível e fidedigna para a identificação imediata da insuficiência cardíaca congestiva instalada, reforçando a importância insubstituível da abordagem multimodal no diagnóstico cardiológico.

A resposta terapêutica robusta e favorável ao tratamento instituído corroborou a natureza puramente cardiogênica do quadro respiratório agudo, destacando o valor do acompanhamento e da evolução clínica como ferramentas complementares cruciais na confirmação diagnóstica retrógrada. A associação entre a degeneração mixomatosa valvar e o bloqueio atrioventricular total modifica significativamente a expressão clínica da doença e dificulta sua correta classificação pelos métodos matemáticos ecocardiográficos habituais. Torna-se fundamental, portanto, a interpretação holística e integrada dos achados clínicos, eletrocardiográficos, radiográficos e ecocardiográficos, aliada à resposta terapêutica, para a condução adequada e sobrevivência de pacientes em cenários de apresentação atípica e complexa.

Referências

Bonagura, J. D., & Schober, K. E. (2009). Can ventricular function be assessed by echocardiography in chronic canine mitral valve disease? *Journal of Small Animal Practice*, *50*(Suppl. 1), 12–24. https://doi.org/10.1111/j.1748-5827.2009.00803.x.

Boon, J. A. (2016). Two-Dimensional and M-Mode Echocardiography for the Small Animal Practitioner: Second Edition. In *Two-Dimensional and M-Mode Echocardiography for the Small Animal Practitioner: Second Edition* (2nd ed.). John Wiley & Sons Inc. https://doi.org/10.1002/9781119028574,

Boswood, A., Häggström, J., Gordon, S. G., Wess, G., Stepien, R. L., Oyama, M. A., Keene, B. W., Bonagura, J., MacDonald, K. A., & Patteson, M. (2016). Effect of pimobendan in dogs with preclinical myxomatous mitral valve disease and cardiomegaly: the EPIC study—a randomized clinical trial. *Journal of Veterinary Internal Medicine*, *30*(6), 1765–1779. https://doi.org/10.1016/j.asams.2017.03.008.

Brito, K. G. J., Cartaxo, M. N., Silva, M. D., Pinto, L. R., Conceição, C. F. D., Chagas, C. Q. O., Mota, J. A., Dias, B. L., & Carneiro, R. L. (2025). Doença mixomatosa da valva mitral em canino: Relato de caso. *PUBVET*, *19*(9), 1–13. https://doi.org/10.31533/pubvet.v19n09e1840.

Castro, M. G., Veado, J. C. C., Silva, E. F., & Araújo, R. B. (2009). Estudo retrospectivo ecodopplercardiográfico das principais cardiopatias diagnosticadas em cães. *Arquivo Brasileiro de Medicina Veterinária e Zootecnia*, *61*(5), 1238–1241. https://doi.org/10.1590/S0102-09352009000500032.

Chetboul, V., Pouchelon, J. L., Menard, J., Blanc, J., Desquilbet, L., Petit, A., Rougier, S., Lucats, L., & Woehrle, F. (2017). Short-Term Efficacy and Safety of Torasemide and Furosemide in 366 Dogs with Degenerative Mitral Valve Disease: The TEST Study. *Journal of Veterinary Internal Medicine*, *31*(6), 1629–1642. https://doi.org/10.1111/jvim.14841.

Cornell, C. C., Kittleson, M. D., Torre, P. Della, Häggström, J., Lombard, C. W., Pedersen, H. D., Vollmar, A., & Wey, A. (2004). Allometric Scaling of M-Mode Cardiac Measurements in Normal Adult Dogs. *Journal of Veterinary Internal Medicine*, *18*(3), 311–321. https://doi.org/10.1111/j.1939-1676.2004.tb02551.x.

Detofano, J., Silva, A. C. A., Almeida, L. G., Mattei, A. S., Giordani, C., Castro, L. L. D., & Guterres, K. A. (2024). Bloqueio atrioventricular de terceiro grau associado à doença valvar mixomatosa de valva mitral, aórtica e tricúspide em um cão idoso: Relato de caso. *Revista Inovavet*, *2*(1). https://doi.org/10.18226/30855713.v2.n1.04.

Feitosa, F. L. F. (2014). *Semiologia veterinária: A arte do diagnóstico*. Roca Ltda.

Guglielmini, C., Berlanda, M., Fracassi, F., Poser, H., Koren, S., & Toaldo, M. B. (2019). Electrocardiographic and echocardiographic evaluation in dogs with hypothyroidism before and after levothyroxine supplementation: A prospective controlled study. *Journal of Veterinary Internal Medicine*, *33*(5), 1935–1942.

Häggström, J., Boswood, A., O'Grady, M., Jöns, O., Smith, S., Swift, S., Borgarelli, M., Gavaghan, B., Kresken, J. G., Patteson, M., Åblad, B., Bussadori, C. M., Glaus, T., Kovačević, A., Rapp, M., Santilli, R. A., Tidholm, A., Eriksson, A., Belanger, M. C., … DiFruscia, R. (2008). Effect of pimobendan or benazepril hydrochloride on survival times in dogs with congestive heart failure caused by naturally occurring myxomatous mitral valve disease: The QUEST study. *Journal of Veterinary Internal Medicine*, *22*(5), 1124–1135. https://doi.org/10.1111/j.1939-1676.2008.0150.x.

Keene, B. W., Atkins, C. E., Bonagura, J. D., Fox, P. R., Häggström, J., Fuentes, V. L., Oyama, M. A., Rush, J. E., Stepien, R., & Uechi, M. (2019). ACVIM consensus guidelines for the diagnosis and treatment of myxomatous mitral valve disease in dogs. *Journal of Veterinary Internal Medicine*, *33*(3), 1127–1140. https://doi.org/10.1111/jvim.15488. Acesso em: 2 abr. 2020.

Koster, L., Vogel, J., Springer, C. M., & Hecht, S. (2023). Radiographic lung congestion scores in dogs with acute congestive heart failure caused by myxomatous mitral valve disease. *Journal of Veterinary Internal Medicine*, *37*(6), 1983–1991. https://doi.org/10.1111/jvim.16850.

Machado, E. O. S. L., Gonçalves, B. P., Silva, J., & Santos Filho, M. (2021). Estudo retrospectivo dos achados cardiorrespiratórios e laboratoriais de cães atendidos para avaliação pré-operatória em um serviço de cardiologia e doenças respiratórias (2017-2021). *Revista Brasileira de Ciência Veterinária*, *28*(4). https://doi.org/10.4322/rbcv.2021.053.

Maddison, J. E., Page, S. W., & Church, D. B. (2011). Farmacologia clínica de pequenos animais. In G. A. Philip & A. F. Thomas (Eds.), *Medicamentos e Reprodução* (pp. 520–537). Elsevier Brasil.

Margareth, H. (2017). Farmacologia Ilustrada. In *Экономика Региона*.

Mendonça, D. A., Paiva, J. P., Knackfuss, F., Bendas, A., & Alberigi, B. (2022). Risk of arrhythmias in dogs with structural heart disease. *Pesquisa Veterinária Brasileira*, *42*, e07153. https://doi.org/10.1590/1678-5150-PVB-7153.

Noszczyk-Nowak, A., Michałek, M., Kałuza, E., Cepiel, A., & Pasławska, U. (2017). Prevalence of arrhythmias in dogs examined between 2008 and 2014. *Journal of Veterinary Research*, *61*(1), 103–110. https://doi.org/10.1515/jvetres-2017-0013.

Raffa, R., Rawls, S., & Portyansky, E. (2008). Farmacología ilustrada. *Netter*.

Saini, N., Uppal, S. K., & Anand, A. (2023). Radiographic Assessment of Dogs with Congestive Heart Failure. *Indian Journal of Animal Research*, *57*(7), 946–951. https://doi.org/10.18805/IJAR.B-4352.

Santilli, R., Moise, S., & Pariaut, R. (2018). Electrocardiography of the dog and cat. Diagnosis of arrhythmias. In *Angewandte Chemie International Edition, 6(11), 951–952.* (Vol. 1). Edra S.p.A.

Silva, A. A., Ferreira, C. G. S., Souza, C. G., & Balero, N. M. (2023). Cardiologia veterinária: Avanços em diagnóstico e tratamentos. In *Cardiologia Veterinária: Avanços em Diagnóstico e Tratamento*. https://doi.org/10.59283/ebk-978-65-85898-01-0.

Silva, C. E. V., & Camacho, A. A. (2005). Alterações ecocardiográficas em cães sob tratamento prolongado com doxorrubicina. *Arquivo Brasileiro de Medicina Veterinária e Zootecnia*, *57*(3). https://doi.org/10.1590/s0102-09352005000300004.

Silva, G. X., Oliveira, B. S. M., & Magalhães, S. T. A. (2025). Ecocardiografia na avaliação cardíaca de pequenos animais: aplicações, benefícios e limitações. *PUBVET*, *19*(6), 1–7. https://doi.org/10.31533/pubvet.v19n06e1784.

Spinosa, H. S. S., Górniak, S. L., & Bernardi, M. M. (2017). *Farmacologia aplicada à medicina veterinária*. Koogan Guanabara.

Thrall, D. E. (2019). *Diagnóstico de radiologia veterinária*. Guanabara Koogan S.A.

Toaldo, M. B., Romito, G., Cipone, M., Diana, A., & Tursi, M. (2017). Electrocardiographic, echocardiographic, and left atrial strain imaging features of a dog with atrial flutter and third-degree atrioventricular block. *Journal of Veterinary Cardiology*, *19*(5), 462–468. https://doi.org/10.1016/j.jvc.2017.08.004.

Tripathi, K. D. (2013). *Farmacologia médica*. Guanabara - Koogan.

Histórico do artigo:
Recebido: 20 de maio de 2026
Aprovado:29 de junho de 2026

Licenciamento: Este artigo é publicado na modalidade Acesso Aberto sob a licença Creative Commons Atribuição 4.0 (CC-BY 4.0), a qual permite uso irrestrito, distribuição, reprodução em qualquer meio, desde que o autor e a fonte sejam devidamente creditados.