pubvet
MEDICINA VETERINÁRIA E ZOOTECNIA
ISSN 1982-1263
https://doi.org/10.31533/pubvet.v20n2e1906

Colostomia pós-ressecção parcial de cólon e reto: relato de caso

Adriana Tomoko Nishiya[1], Caroline Sardelari [2], Isabella Martins de Toledo Custódio[2], Júlia de Souza Abade[2*], Luana Martins dos Santos[2], Thaiz Donatangelo Belvis[2], Thalita Cucki[3]

[1]Médica Veterinária cirurgiã do Hospital Veros, São Paulo, São Paulo, Brasil.
[2]Graduanda de Medicina Veterinária da Universidade Anhembi Morumbi, São Paulo, São Paulo, Brasil.
[3]Professora no curso de Medicina Veterinária na Universidade Anhembi Morumbi, São Paulo, São Paulo, Brasil.
**Autora para correspondência, e-mail: juliaabade2603@gmail.com*

Resumo. A colostomia consiste em um procedimento cirúrgico no qual o trânsito intestinal é desviado para a parede abdominal por meio de um estoma exteriorizado e suturado à pele. A técnica pode ser realizada de forma temporária ou permanente, dependendo da gravidade da afecção intestinal e do estado clínico do paciente. Na Medicina Veterinária, o procedimento é pouco descrito devido às complicações associadas ao período pós-operatório, sendo mais frequentemente relatado na medicina humana. Sua indicação ocorre principalmente em casos de neoplasias obstrutivas de cólon e reto, com o objetivo de melhorar a qualidade de vida do animal por meio da derivação do conteúdo fecal. Assim, este trabalho tem como objetivo relatar o caso de uma cadela, de sete anos, sem raça definida (SRD), submetida à colostomia após-ressecção parcial de cólon e reto em decorrência de obstrução intestinal causada por adenocarcinoma retal.

Palavras-chave: Adenocarcinoma, cão, cirurgia intestinal, colostomia permanente, neoplasia colorretal.

Colostomy after partial resection of the colon and rectum: case report

Abstract. Colostomy is a surgical procedure in which the intestinal tract is diverted to the abdominal wall through a stoma exteriorized and sutured to the skin. The technique may be performed temporarily or permanently, depending on the severity of the intestinal condition and the patient's clinical status. In Veterinary Medicine, this procedure is rarely reported due to postoperative complications, although it is more frequently described in human medicine. Surgical indication occurs mainly in cases of obstructive neoplasms of the colon and rectum, aiming to improve the animal's quality of life by allowing fecal diversion. Therefore, this study reports the case of a 7-year-old female mixed-breed dog that underwent colostomy after partial resection of the colon and rectum due to intestinal obstruction caused by rectal adenocarcinoma.

Keywords: Adenocarcinoma, dog, intestinal surgery, permanent colostomy, colorectal neoplasia.

Introdução

As afecções que acometem o cólon e reto em cães apresentam um desafio clínico e cirúrgico na medicina veterinária (Mesquita et al., 2024). Entre as afecções estão presentes as neoplasias, obstruções intestinais, processos inflamatórios graves, perfurações e traumatismo (Bergman, 2013; Fossum, 2021; Gooszen et al., 2000; Nagase et al., 2011). Em casos em que há comprometimento da função intestinal com neoplasias obstrutivas de cólon e reto, estenoses intestinais e escape fecal, a técnica de colostomia é a melhor indicação como medida terapêutica (Fossum, 2021; Nelson & Couto, 2015).

A colostomia é o procedimento cirúrgico no qual é realizado um desvio permanente ou temporário do percurso intestinal para a parede do abdômen por meio de um estoma intestinal suturado na pele com

o objetivo de preservar a função intestinal e a exteriorização do conteúdo fecal (Aleksiewicz et al., 2015; Alwi et al., 2018; Cinti & Pisani, 2019; Fossum, 2021; Oliveira, 2022; Silva, 2020; Smeak, 2020).

Esse procedimento é frequentemente visto na rotina da medicina humana e pouco relatado na medicina veterinária devido às complicações precoces ou tardias (Alcalá, 2016; Alwi et al., 2018). Entre as principais intercorrências observadas, destacam-se dermatites periestomais, extravasamento e incontinência fecal, deiscência de pontos, prolapso da alça intestinal, dificuldade na adaptação e vedação da bolsa de colostomia (Hong et al., 2022; Mesquita et al., 2024; Silva, 2020). Além disso, requer uma atenção intensiva do tutor com higienização e trocas de curativo recorrentes (Fossum, 2021; Oliveira, 2022; Smeak, 2020).

Em humanos, após o procedimento de colostomia, o uso da bolsa coletora é obrigatório para o manejo adequado dos dejetos (Alcalá, 2016; Alwi et al., 2018). Em animais, no entanto, não há obrigatoriedade do uso da bolsa devido ao fato de que o risco de dermatites periestomais é elevado e, portanto, a conduta mais adotada consiste na higienização frequentemente e nos cuidados locais com o estoma, ao invés da utilização contínua de bolsas coletoras (Aleksiewicz et al., 2015; Kumagai et al., 2003; Smeak, 2020).

O manejo no pós-operatório do paciente colostomizado requer uma abordagem multidisciplinar, principalmente com cuidados nutricionais e dermatológicos, com estratégias com o uso de barreiras protetoras, protocolos de curativos, monitoramento do escore fecal e suporte nutricional adequado para reduzir os episódios de diarreia visando diminuir as complicações e garantir qualidade de vida ao animal (Silva, 2024).

O objetivo deste trabalho visa descrever um caso de uma cadela, sem raça definida (SRD), de sete anos, submetida a colostomia para ressecção parcial de cólon e reto devido a uma obstrução intestinal causada por um adenocarcinoma entérico retal descrevendo suas manifestações clínicas, exames complementares, técnica cirúrgica, complicações e resultados obtidos ao longo do tratamento.

Histórico, anamnese e exames complementares

Uma cadela, SRD, com sete anos de idade, deu entrada em uma Clínica Veterinária em junho de 2025 para consulta com colega, apresentando como queixa principal episódios de diarreia. Durante o atendimento, os tutores relataram o uso de vermífugos sem prescrição acreditando tratar-se de verminose. No entanto, o aspecto das fezes piorou progressivamente, evoluindo para hematoquezia. Diante da persistência do quadro, o animal foi levado ao atendimento veterinário, onde foi iniciada a triagem diagnóstica.

A paciente foi submetida ao exame ultrassonográfico abdominal, no qual se observaram imagens compatíveis com obstrução intestinal, com presença de conteúdo intraluminal hiperecogênico e distensão de alças intestinais, sugerindo acúmulo de material fecal e possível corpo estranho. Esses achados foram fundamentais para indicação de laparotomia exploratória. Durante o procedimento, constatou-se a presença de fezes compactadas associadas a tricobezoar e material vegetal (“mato”) em intestino, que ainda não apresentava espessamento em região de cólon. Foi realizada remoção do conteúdo intestinal, associada à coleta de biópsia do linfonodo mesentérico aumentado, seguido da realização de exame citológico, com o objetivo de investigar possível processos inflamatórios ou neoplásicos associados à obstrução, no qual foi constatada presença de células neoplásicas na amostra. A paciente apresentou boa recuperação inicial, mantendo-se estável nos primeiros dias após a cirurgia.

Cerca de um mês após o procedimento, voltou a apresentar sinais gastroentéricos, o que motivou os tutores a buscarem uma segunda opinião. No segundo atendimento, foram solicitados demais exames complementares, incluindo colonoscopia, que permitiu a visualização direta da mucosa colônica retal (Figura 1), identificando alterações estruturais e estenose de segmento intestinal, lesão infiltrativa e ulcerada em parede retal ventral e dorsal do cólon, com extensão de 10 cm compatíveis com doença obstrutiva de cólon e reto junto a neoformação retal.

Durante o exame, foram coletados diversos fragmentos de biópsia os quais foram submetidos a análise histopatológica, que evidenciou processo inflamatório crônico associado a adenocarcinoma entérico retal moderadamente diferenciado, confirmado a necessidade de intervenção cirúrgica.

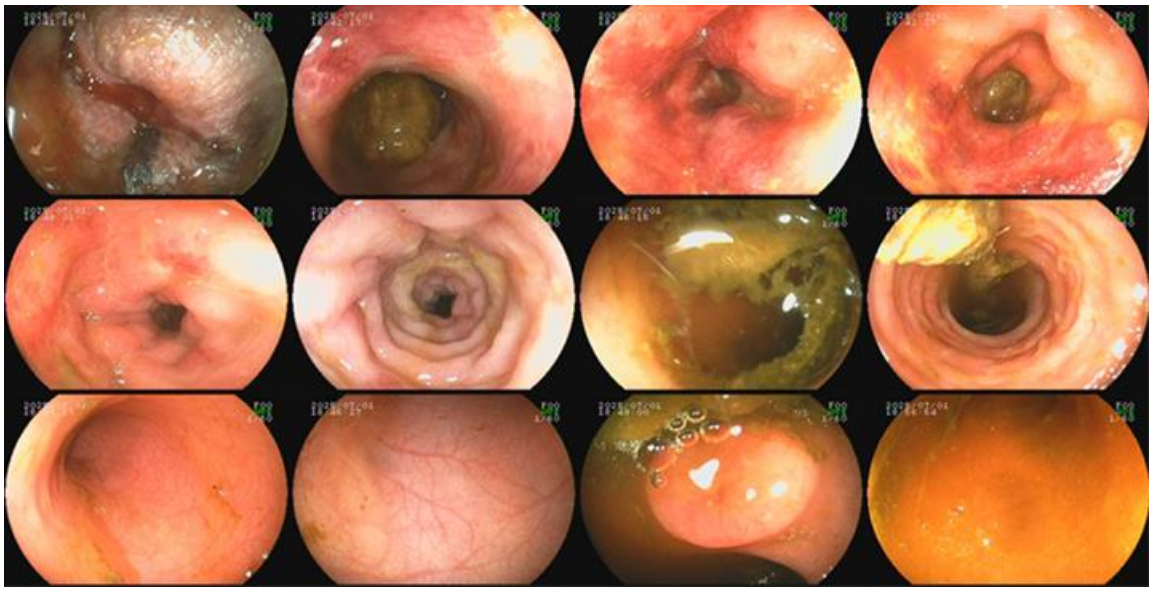

Figura 1. Colonoscopia demonstrando estenose e lesão infiltrativa ulcerada em cólon e reto compatível com neoformação obstrutiva.

Também foi realizada tomografia computadorizada de tórax e abdômen (Figura 2). Nos cortes sagital (Figura 2A), dorsal (Figura 2B) e transversal (Figura 2C), na fase pós-contraste venoso, observou-se moderada repleção de fezes e gases em cólon e reto, associada a espessamento mural assimétrico na transição entre o cólon descendente e o início do reto. A lesão apresentava limites pouco definidos, com predomínio em região dorsolateral direita, medindo até 1,3 cm de espessura e aproximadamente 5,7 cm de extensão, sugerindo processo obstrutivo. Observou-se ainda assimetria dos linfonodos ilíacos mediais, com o direito medindo 0,24 cm e o esquerdo 0,47 cm de espessura. A tomografia foi fundamental para o estadiamento oncológico e avaliação da extensão da lesão, permitindo ainda análise detalhada dos órgãos adjacentes, sem evidências de metástases ou outras complicações abdominais. Com base nesses achados, foi indicada a realização de colostomia.

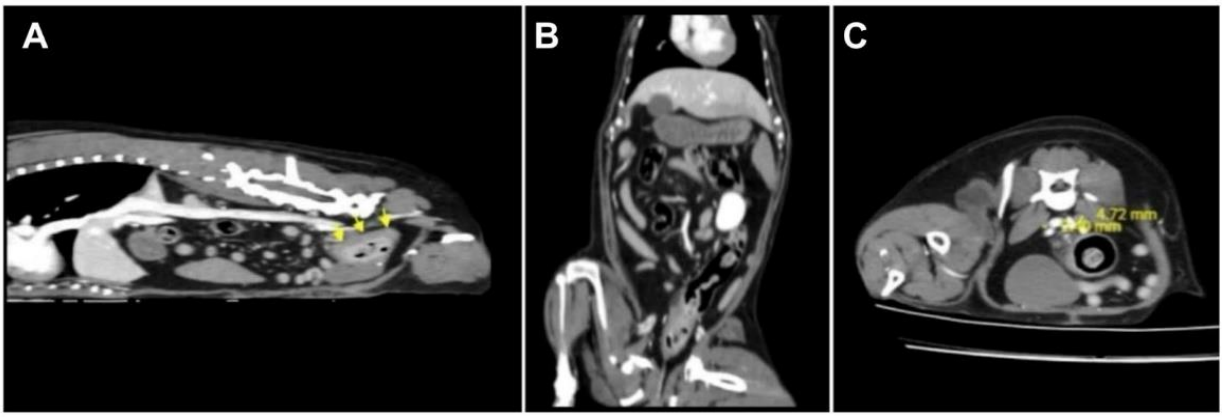

Figura 2. Tomografia computadorizada de abdômen pré-operatória em cortes sagital (**A**), dorsal (**B**) e transversal (**C**) ambas em fase arterial. **Setas em amarelo** em destaque indicando o processo obstrutivo em cólon e reto.

Aproximadamente seis dias após a realização do exame de colonoscopia, a paciente apresentou episódio de êmese com odor fecal, achado sugestivo de obstrução intestinal grave. Evoluiu com anorexia, piora do tenesmo e prolapso retal, conforme relato do responsável. Diante desse quadro, a paciente foi encaminhada para novo procedimento cirúrgico.

No período prévio à segunda intervenção cirúrgica, a paciente encontrava-se apática e anoréxica, apresentando tenesmo acentuado, vômitos frequentes e hematoquezia, caracterizando quadro de disfunção colônica severa e comprometimento sistêmico progressivo. Em relação aos exames hematológicos realizados (Anexos 1 e 2), observou-se que todos os parâmetros se encontravam dentro dos valores de referência no período pré-operatório. No entanto, no período pós-operatório, a série

branca apresentou discreta leucocitose (18,2 mil/mm³), achado compatível com resposta inflamatória secundária ao procedimento cirúrgico.

Protocolo anestésico

A paciente foi encaminhada à equipe anestésica, sendo relatado pelo responsável que o jejum hídrico e alimentar havia sido realizado adequadamente. Nos exames pré-anestésicos não foram observadas alterações significativas. No eletrocardiograma, identificou-se arritmia sinusal com marcapasso migratório, considerada um achado fisiológico na maioria dos cães. No exame ecodopplercardiográfico, observou-se apenas insuficiência discreta da valva mitral. Dessa forma, a paciente foi considerada apta para a realização do procedimento cirúrgico.

Como medicação pré-anestésica (MPA), administraram-se dexmedetomidina (1 µg/kg) e metadona (0,3 mg/kg), ambas por via intramuscular, resultando em sedação moderada. A paciente apresentava parâmetros vitais dentro da normalidade, com frequência cardíaca (FC) de 120 bpm, frequência respiratória (FR) de 32 movimentos por minuto (mpm), pressão arterial sistólica (PAS) de 140 mmHg, tempo de preenchimento capilar (TPC) de dois segundos e mucosas normocoradas.

A indução anestésica foi realizada com propofol (3 mg/kg) e escetamina (0,3 mg/kg), ambos administrados por via intravenosa. Após a intubação orotraqueal, a anestesia foi mantida com isofluorano (1,6 V%) em circuito valvular, sob ventilação controlada à pressão. Instituiu-se fluidoterapia com solução de ringer com lactato na taxa de 5 mL/kg/h. Para analgesia complementar, optou-se pelo bloqueio epidural lombar com bupivacaína (1 mg/kg) associada à morfina (0,1 mg/kg).

Durante todo o procedimento, os parâmetros vitais foram monitorados continuamente (SpO_2, $ETCO_2$, ECG, PAI e temperatura), permanecendo estáveis e sem intercorrências. No pós-operatório imediato, foram administrados dipirona (25 mg/kg, SC), morfina (0,2 mg/kg, SC), enrofloxacino (10 mg/kg, SC), associado a metronidazol (15 mg/kg, IV) e dexametasona (0,2 mg/kg, IV). Ao término do procedimento, a paciente apresentou recuperação anestésica satisfatória, com escore 9 na escala de Aldrete, sendo liberada para internação pelo médico-veterinário anestesista responsável.

Procedimento cirúrgico

A paciente foi submetida à ressecção parcial de cólon e reto associada à confecção de colostomia, devido à presença de neoformação colorretal. A hipótese diagnóstica previamente estabelecida foi de adenocarcinoma colorretal, confirmada por análise histopatológica dos fragmentos obtidos durante colonoscopia, associada ao histórico de metástase em linfonodo mesentérico diagnosticada após biópsia realizada em procedimento cirúrgico anterior.

Inicialmente, realizou-se tricotomia ampla da região perianal, abdominal ventral e flanco esquerdo, seguida de antissepsia com solução degermante e alcoólica. A paciente foi posicionada em decúbito dorsal, procedendo-se à monitorização anestésica e estabilização hemodinâmica.

A abordagem cirúrgica iniciou-se por incisão circular perianal, seguida de divulsão meticulosa dos tecidos adjacentes ao reto e às glândulas dos sacos anais, promovendo isolamento e mobilização da porção terminal do reto. Posteriormente, posicionou-se uma luva estéril sobre a extremidade distal do reto e ânus, com o objetivo de facilitar sua manipulação através da cavidade pélvica durante as etapas subsequentes do procedimento (Figura 3A).

Em seguida, procedeu-se à laparotomia mediana ventral, com exposição e identificação do cólon descendente e do reto, que foram cuidadosamente tracionados em direção cranial. Realizou-se a ressecção do segmento colônico acometido, sendo coletada amostra para análise histopatológica por congelação no transoperatório, a qual indicou adenocarcinoma retal, com margem cranial livre de células neoplásicas. Posteriormente, o material foi encaminhado para análise histopatológica convencional.

Para a confecção da colostomia, realizou-se incisão em meia-lua na musculatura oblíqua e transversa do abdômen, na região do flanco esquerdo, permitindo a exteriorização da extremidade proximal do cólon. A serosa colônica foi suturada à musculatura e ao tecido subcutâneo adjacentes, e a mucosa

colônica foi fixada à pele utilizando-se sutura simples interrompida com fio de polipropileno 4-0 (Figura 3B).

Na região perineal, o tecido subcutâneo foi aproximado com polidioxanona 3-0 em padrão simples interrompido. A parede abdominal foi fechada em plano único com nylon 3-0 em padrão simples contínuo, seguido de sutura do subcutâneo com polidioxanona 3-0 e da pele com nylon 3-0, ambos em padrão simples contínuo (Figura 3C). Não houve necessidade de utilização de implantes durante o procedimento.

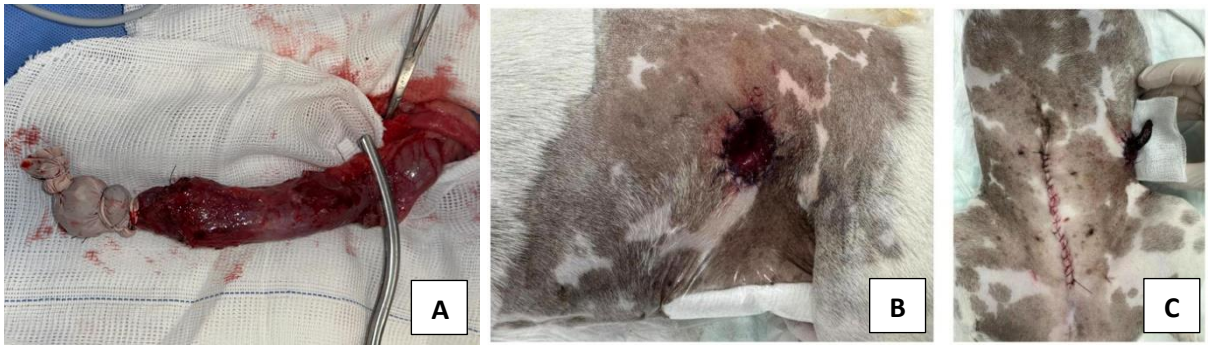

Figura 3. Cólon descendente e reto fora da cavidade abdominal + esfíncter anal e glândulas adanais isoladas por luva estéril (**A**). Região da ostomia (**B**) e ferida cirúrgica após procedimento cirúrgico (**C**).

Amostras de cólon e reto foram encaminhadas para análise histopatológica convencional, cujo diagnóstico final confirmou adenocarcinoma colorretal. No pós-operatório imediato, recomendou-se a avaliação da necessidade de utilização de bolsa de colostomia ou fraldas, com o objetivo de promover manejo adequado das fezes e proteção da ferida cirúrgica.

Pós-operatório

A paciente foi internada em unidade semi-intensiva devido à necessidade de manejo clínico pós-operatório da colostomia, incluindo controle da dor, antibioticoterapia e demais ajustes terapêuticos (Tabela 1), além de limpeza do estoma e curativos frequentes (Tabela 2).

Tabela 1. Protocolo medicamentoso no pós-operatório imediato

Medicamento	Concentração	Dose	Volume	Via	Frequência
Metronidazol	5 mg/mL	15 mg/kg	20,7 m L	IV	BID
Enrofloxacino	100 mg/mL	10 mg/kg	0,69 mL	SC	SID
Dipirona	500 mg/mL	25 mg/kg	0,34 mL	IV	TID
Metadona	10 mg/mL	0,2 mg/kg	0,13 mL	SC	TID
Escetamina	50 mg/mL	0,5 mg/kg	0,07 mL	IV	Se necessário
Dexametasona	4 mg/mL	0,2 mg/kg	0,34 mL	IV	SID
Ondansetrona	2 mg/mL	1 mg/kg	3,45 mL	IV	TID
Simeticona	21 mg/mL	3 gotas/kg	20 gotas	VO	TID

Tabela 2. Protocolo de limpeza e manejo da ferida no pós-operatório imediato

Procedimento	Produtos	Frequência
Limpeza da região da colostomia	Clorexidina aquosa	A cada 4h
Limpeza da ferida cirúrgica abdominal	Clorexidina degermante + clorexidina aquosa	BID

No primeiro dia de pós-operatório, apresentou hipertensão arterial (160 mmHg), dor significativa à manipulação da ferida cirúrgica e eliminação de fezes pastosas pela colostomia, associadas à ingestão alimentar reduzida. O hematócrito encontrava-se em 45% e a glicemia em 54 mg/dL, sendo administrada glicose por via oral associada à alimentação assistida. Foi realizado resgate analgésico com escetamina.

No segundo dia, manteve-se alerta e responsiva, porém ainda sensível na região cirúrgica, com micção espontânea e eliminação de fezes pela colostomia. Pequena quantidade de líquido livre foi identificada ao exame de A-FAST. Os parâmetros vitais permaneceram estáveis, com episódios de hipertensão atribuídos à dor, controlados mediante analgesia. O manejo clínico incluiu fluidoterapia, limpeza do estoma e troca de curativos.

Entre o terceiro e o quarto dias de pós-operatório, a paciente apresentou melhora gradual do desconforto, aceitando alimento e água espontaneamente, com manutenção da micção e eliminação adequada de fezes. Iniciou-se o descalonamento analgésico, substituindo-se a metadona por tramadol. No quarto dia de pós-operatório, a bolsa pediátrica de colostomia foi substituída por bandagem compressiva devido à vedação ineficaz (Figura 4).



Figura 4. Bolsa pediátrica de colostomia com má vedação.

O comportamento ansioso e a dor diminuíram progressivamente, permitindo melhor tolerância aos curativos e manejo da ostomia. No quarto dia, a paciente encontrava-se alerta e ativa, com ferida de ostomia íntegra, ausência de secreções e discreta assadura periestomal. As demais feridas cirúrgicas evoluíram com boa cicatrização. Apesar da hipertensão leve persistente (140 mmHg), os parâmetros clínicos estavam estáveis, e a paciente recebeu alta hospitalar após seis dias de pós-operatório, com prescrição medicamentosa e orientações para retorno caso necessário (Tabelas 3 e 4).

Tabela 3. Protocolo medicamentoso receitado na alta hospitalar

Medicamento	Concentração	Dose	Via	Frequência	Duração
Zelotril	150 mg	½ comprimido	VO	SID	5 dias
Simeticona	75 mg/mL	20 gotas	VO	TID	3 dias
Prednisolona	5 mg	½ comprimido	VO	SID	3 dias
Cloridrato de tramadol	100 mg/mL	7 gotas	VO	TID	5 dias
Dipirona	500 mg/mL	7 gotas	VO	TID	5 dias
Cerenia	16 mg	½ comprimido	VO	SID	5 dias
Beneflora vet	-	1 grama	VO	SID	14 dias

Fonte: Dados de prontuário cedidos pelo responsável do caso (2025).

Tabela 4. Protocolo de limpeza e manejo da ferida receitado na alta hospitalar

Procedimento	Produtos	Frequência	Instruções
Limpeza da ferida cirúrgica perineal e abdominal	Sept Clean®	A cada 24h ou conforme o necessário	Aplicar pequena quantidade sobre a gaze estéril e realizar a limpeza das feridas
Limpeza da ferida cirúrgica abdominal	Hipoglós pomada	A cada 8 horas	Aplicar ao redor da ferida cirúrgica da colostomia e áreas com assadura
Limpeza da região da colostomia	Merthiolate Spray	A cada 8 horas	Borrifar sobre gaze estéril umedecida e limpar, adicionar gaze seca sobre o orifício

A responsável foi devidamente orientada quanto ao manejo domiciliar da ferida cirúrgica, bem como sobre a importância do uso da roupa cirúrgica. Foi solicitado retorno em 48 horas para reavaliação.

Após o período de internação, diante da persistência de complicações relacionadas à ferida da ostomia, a paciente foi encaminhada para acompanhamento com equipe multidisciplinar. No sétimo dia de pós-operatório, o atendimento especializado em feridas evidenciou dermatite associada à umidade e dermatite periestomal, decorrentes do uso de bolsa de colostomia pediátrica, que ocasionava prurido, lambedura intensa e extravasamento de fezes devido à vedação inadequada.

Foi instituído protocolo inicial com limpeza da região utilizando spray antisséptico à base de digluconato de clorexidina, clorexidina aquosa e solução fisiológica a 0,9%, com realização de curativos a cada quatro a seis horas, além da recomendação de evitar o uso de adesivos sobre a pele periestomal.

Na reavaliação realizada no 15º dia de pós-operatório, observou-se melhora clínica, embora ainda houvesse áreas de ulceração com discreto sangramento na mucosa do estoma. Dessa forma, foi incorporada ao manejo a irrigação com solução fisiológica, seguida da aplicação de película em gel e, posteriormente, de creme barreira contendo dimeticona, glicerina, óleo mineral e ativos como para probióticos e pós-bióticos, intercalado com óleo de girassol, o que promoveu melhora progressiva do quadro inflamatório cutâneo.

Após 20 dias do procedimento cirúrgico, a paciente retornou para avaliação com o cirurgião responsável. Segundo relato da tutora, o animal apresentava bom estado geral e seguia o tratamento prescrito pela especialista em feridas, recebendo dipirona (25 mg/kg) conforme necessidade para controle da dor, além de prednisolona (0,5 mg/kg, SID, por via oral, em dias alternados). Na ocasião, procedeu-se à retirada dos pontos do ânus, abdômen e da ostomia, sendo observada boa coaptação dos bordos cirúrgicos e discreto eritema na região da ostomia (Figura 5A).

Foi prescrito toceranib (2,75 mg/kg), por via oral, às segundas, quartas e sextas-feiras, em decorrência da identificação de metástase em linfonodo mesentérico. Em consulta dermatológica subsequente no 20º dia de pós-operatório, foi realizada limpeza da região e uma sessão de aplicação de Phovia®, um sistema que combina a lâmpada LED Provia e gel com cromóforos que estimulam a regeneração e cicatrização da pele, porém, em retorno no 27º dia de pós-operatório, diante de piora do eritema e da dermatite, optou-se pela suspensão do uso de Phovia® e manutenção do acompanhamento exclusivo com a especialista em feridas.

Decorridos 40 dias do procedimento cirúrgico, em retorno ao oncologista, a tutora relatou alteração na consistência das fezes, que se apresentavam mais pastosas (escala fecal 6) após a administração do Toceranib. Diante desse achado, foi indicada a suspensão temporária do medicamento até novas orientações clínicas. Ressalta-se a importância do acompanhamento contínuo, com ênfase na avaliação hepática e pulmonar, por se tratarem das principais áreas de drenagem e potenciais sítios de comprometimento.

Foi observado melhora subsequente na região periestomal após 40 dias de pós-operatório, nessa avaliação, a pele apresentava-se mais espessa e endurecida, com aspecto semelhante ao de calo, sugestivo de processo de atrito ou cicatrização crônica (Figura 5B).

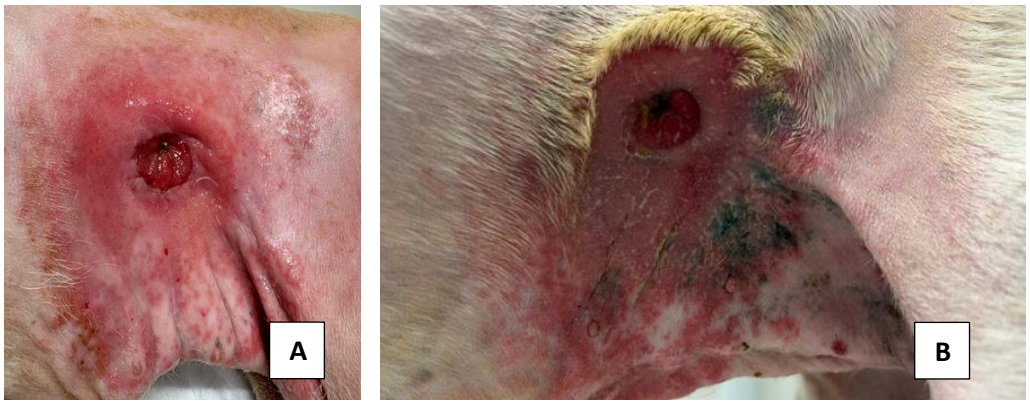

Figura 5. Evolução da região da ostomia no pós-operatório. **(A)** 20º dia após retirada das suturas, com dermatite periestomal. **(B)** 40º dia pós-operatório com persistência de irritação cutânea periestomal.

No 42º dia de pós-operatório, após dois dias da consulta com a oncologista, a paciente foi admitida em unidade semi-intensiva na qual permaneceu por sete dias para controle álgico devido à dor intensa e piora da ferida de ostomia, com histórico recente de uso de Toceranib sem resposta satisfatória e Prednisolona finalizada há aproximadamente dez dias. No período pré-admissão, apresentou comportamento arredio e vocalizações durante a manipulação da ferida. Até então, o manejo domiciliar incluía curativos frequentes com creme barreira e óleo de girassol, suplementação com ácidos graxos essenciais e vitamina E, e pomada manipulada ainda não iniciada.

Durante o período de internação, 23a paciente apresentou dor intensa em região de ostomia, necessitando analgesia multimodal, antibioticoterapia (Tabela 5), limpeza e trocas de curativos frequentes (Tabela 6). O estoma manteve-se funcional, com eliminação de fezes pastosas. Observou-se

evolução gradual, com redução da sensibilidade dolorosa, melhora da tolerância à manipulação da ferida e estabilização do processo inflamatório periestomal. O tecido de granulação apresentou desenvolvimento adequado, favorecendo a cicatrização. No 7º dia de internação, 49 dias de pós-operatório, a paciente encontrava-se alerta, ativa e responsiva, com discreto desconforto periestomal, apetite preservado, micção espontânea, fezes pastosas e melhora significativa em região periestomal (Figura 6A), recebendo alta hospitalar sem intercorrências, com continuidade do manejo clínico (Tabela 7) e retorno programado para avaliação e exames complementares.

Tabela 5. Protocolo medicamentoso na segunda internação

Medicamentos	Concentração	Dose	Volume	Via	Frequência
Dipirona	500 mg/mL	25 mg/kg	0,32 mL	IV	TID
Cloridrato de tramadol	50 mg/mL	4 mg/kg	0,52 mL	SC	TID
Dexametasona	4 mg/mL	0,2 mg/kg	0,32 mL	IV	SID
Escetamina	50 mg/mL	0,5 mg/kg	0,06 mL	SC	TID
Ceftriaxona	100 mg/mL	30 mg/kg	1,95 mL	IV	BID
Up Flora	-	1 comprimido	-	VO	SID
Ograx	500 mg	1 cápsula	-	VO	SID
Gabapentina	100 mg/mL	5 mg/kg	0,32 mL	VO	TID

Fonte: Dados de prontuário cedidos pelo responsável do caso (2025).

Tabela 6. Protocolo de limpeza e manejo da ferida na segunda internação

Procedimento	Produtos	Frequência	Instruções
Limpeza da ferida	Água ou solução fisiológica 0,9%	A cada 2h	Após limpeza, aplicar pomada manipulada e realizar curativo
Manejo da ferida	-	A cada 2h	Vide procedimento acima

Fonte: Dados de prontuário cedidos pelo responsável do caso (2025).

Tabela 7. Protocolo medicamentoso receitado na alta hospitalar

Medicamento	Concentração	Dose	Via	Frequência	Duração
Dipirona	500 mg/mL	7 gotas	VO	TID	4 dias
Cloridrato de tramadol	100 mg/mL	0,7 mL	VO	TID	4 dias
Prednisolona	3 mg/kg	1 mL	VO	SID	4 dias
Up Flora	-	1 cápsula	VO	SID	5 dias
Ograx	500 mg	1 cápsula	VO	SID	Uso contínuo
Rilexine	300 mg	1 comprimido	VO	BID	3 dias
Gabapentina	33 mg/dose	1 dose	VO	TID	Uso contínuo

Fonte: Dados de prontuário cedidos pelo responsável do caso (2025).

Após 80 dias de pós-operatório, a paciente mantém-se estável, apresentando boa aceitação alimentar com dieta à base de peixe, região periestomal sem ulcerações (Figura 6B), evacuação regular pela colostomia e ausência de sinais de desconforto. Permanece em uso das medicações prescritas e segue o manejo da ferida conforme orientação da equipe veterinária, demonstrando evolução clínica satisfatória.

Decorridos 103 dias de pós-operatório, em retorno com especialista de feridas, tutora refere alteração na proteína da alimentação para carne suína, sob orientação da nutricionista, porém, refere diarreia e piora na região periestomal. Foi orientado a dieta exclusiva de peixe e manejo da ferida conforme prescrito anteriormente.

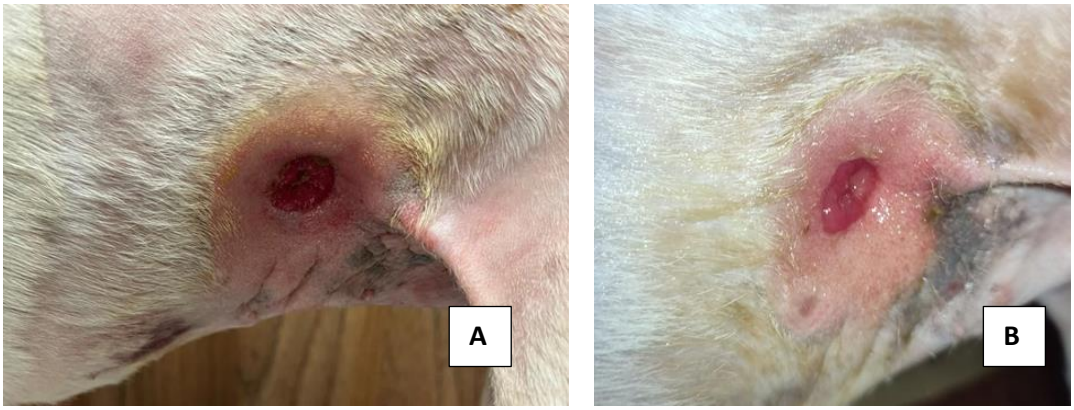

Figura 6. Evolução da região da ostomia no pós-operatório. (A) 49º dia pós-operatório. (B) 80º dia pós-operatório após adaptação da dieta, com melhora da pele periestomal.

Discussão

A colostomia, embora seja um procedimento pouco rotineiro na medicina veterinária, representa uma alternativa importante em casos de comprometimento grave do cólon e do reto. No presente relato, observou-se que o manejo pós-operatório e a adaptação do paciente exigiram atenção especial, sobretudo quanto à manutenção do estoma e à prevenção de complicações dermatológicas (Baines & Aronson, 2018; Fossum, 2021). Esses achados corroboram os relatos descritos por Gooszen et al. (2000) e Silva (2020), que enfatizam os desafios relacionados ao uso e à adaptação das bolsas de colostomia em cães.

Os sinais clínicos apresentados pela paciente, incluindo episódios de diarreia crônica evoluindo para hematoquezia e prolapso retal, estão frequentemente associados a doenças obstrutivas do cólon e do reto em cães, podendo ter origem inflamatória, proliferativa ou neoplásica (Fossum, 2021). A presença de sinais gastrointestinais persistentes deve sempre ser investigada por meio de exames de imagem e endoscopia, visando identificar alterações estruturais e delimitar o grau de comprometimento da mucosa intestinal (Diniz et al., 2004; Slatter & Aronson, 2007).

O exame ultrassonográfico inicial demonstrou conteúdo intraluminal hiperecogênico e distensão de alças intestinais, achados compatíveis com obstrução intestinal parcial (Diniz et al., 2004). Tais resultados justificam a indicação de laparotomia exploratória, especialmente quando há suspeita de corpo estranho ou obstrução mecânica, o que se confirmou intraoperatoriamente pela presença de tricobezoar e material vegetal compactado (Baines & Aronson, 2018; Dias et al., 2010; Machado et al., 2019; Silveira et al., 2012).

A recorrência dos sinais clínicos após o primeiro procedimento motivou a realização de exames complementares, como colonoscopia e tomografia computadorizada, que se mostraram fundamentais para o diagnóstico definitivo (Crespo et al., 2001; Romano et al., 2021). A colonoscopia é considerada o método de escolha para avaliação de lesões intraluminais e neoplasias intestinais, permitindo a coleta de amostras para biópsia e posterior confirmação histopatológica (Aronson, 2022; Bojrab et al., 2014; Johnson et al., 2013; Tobias & Johnston, 2013). No presente caso, o exame histopatológico revelou adenocarcinoma entérico retal moderadamente diferenciado, correspondendo ao tipo neoplásico mais comum em cães acometidos por tumores colorretais (Withrow et al., 2020).

A tomografia computadorizada foi essencial para o estadiamento oncológico e exclusão de outros focos metastáticos, auxiliando na determinação da extensão da lesão e no planejamento cirúrgico. Esse exame é considerado indispensável em casos oncológicos, pois fornece informações tridimensionais precisas sobre o envolvimento de órgãos adjacentes e linfonodos regionais (Aronson, 2022; Liptak et al., 2004; Vail et al., 2019).

Considerando o diagnóstico e o comprometimento do segmento colônico e retal, a colostomia foi indicada como medida terapêutica para restabelecer o trânsito intestinal e reduzir o desconforto clínico. Embora esse procedimento possa ter caráter paliativo, ele desempenha papel importante na manutenção da qualidade de vida em pacientes com obstruções irreversíveis, especialmente quando a ressecção completa ou reconstrução intestinal não são viáveis (Fossum, 2021; Nelson & Couto, 2015).

A escolha pela técnica de colostomia permanente em pacientes submetidos à ressecção de cólon e reto em decorrência de neoplasia baseia-se em fatores anatômicos, fisiopatológicos e oncológicos que influenciam diretamente o prognóstico e a qualidade de vida do paciente. O adenocarcinoma colorretal apresenta comportamento localmente invasivo e elevado potencial metastático, o que frequentemente inviabiliza a preservação da continuidade do trato intestinal distal, especialmente quando há comprometimento das margens cirúrgicas ou infiltração tumoral em estruturas adjacentes, como linfonodos mesentéricos (Lopes et al., 2021).

Nos casos em que o tumor acomete simultaneamente cólon e reto, a ressecção ampla torna-se necessária para garantir margens cirúrgicas livres e reduzir o risco de recidiva tumoral local. Embora a anastomose primária seja fisiologicamente desejável, ela apresenta risco elevado de deiscência em situações de extensa manipulação tecidual, presença de contaminação peritoneal, inflamação local ou comprometimento vascular da borda distal da ferida (P. H. S. Silva, 2024). Dessa forma, a colostomia permanente configura-se como alternativa segura e eficaz, ainda que pouco relatada na medicina

veterinária, pois permite adequada drenagem fecal e reduz o risco de complicações pós-operatórias graves, como peritonite e sepse (Alcalá, 2016; Alwi et al., 2018).

Portanto, a colostomia permanente deve ser compreendida não apenas como medida paliativa, mas como parte integrante da abordagem terapêutica oncológica, priorizando a segurança do paciente e o controle da doença. A decisão deve ser individualizada, considerando a extensão tumoral, as condições clínicas do paciente e as possibilidades de reconstrução intestinal. Em casos de adenocarcinoma colorretal com comprometimento extenso, a colostomia definitiva pode representar a conduta mais indicada para garantir descompressão intestinal adequada, prevenir complicações sépticas e favorecer recuperação cirúrgica satisfatória (Fossum, 2021).

Durante o período pós-operatório, foram observados dor intensa, hipertensão transitória e eliminação de fezes pastosas. Esses sinais refletem a resposta inflamatória e o desconforto cirúrgico frequentemente descritos em procedimentos envolvendo colostomias (Fossum, 2021). A adoção de analgesia multimodal, inicialmente com opioides e escetamina, seguida por cloridrato de tramadol, foi fundamental para o controle da dor e melhora gradual da tolerância aos curativos.

Entre as complicações observadas, destacou-se a dermatite periestomal, agravada pela vedação inadequada da bolsa coletora e pelo extravasamento fecal, condição descrita como uma das mais comuns nesses pacientes (Aronson, 2022; Samy et al., 2020; Slatter & Aronson, 2007). Para o manejo, foi necessário adaptar os protocolos de curativos, utilizando barreiras protetoras, óleo de girassol e cremes específicos, o que favoreceu a cicatrização local e o conforto do animal. O acompanhamento multidisciplinar, envolvendo especialistas em feridas, dermatologista e nutricionista, mostrou-se decisivo para o controle da inflamação cutânea e da consistência fecal, reforçando a importância de uma abordagem individualizada (Campos et al., 2007; Zucolotto et al., 2023).

Outro ponto relevante foi a piora clínica associada ao uso de toceranib, que ocasionou diarreia e agravamento das lesões cutâneas, evento adverso previamente descrito na literatura (London et al., 2012). O ajuste terapêutico foi necessário e contribuiu para a estabilização do quadro, com melhora progressiva e ausência de novas lesões em avaliações posteriores.

Em contrapartida, não foram observadas intercorrências relacionadas à vitalidade do estoma, nem ocorrência de hérnia periestomal, retração, prolapso estomal ou deiscência de suturas, complicações frequentemente relatadas na literatura (Fossum, 2021; Samy et al., 2020). Entretanto, o caso reforça as dificuldades relacionadas à adaptação de bolsas coletoras em animais, uma vez que esses dispositivos são originalmente desenvolvidos para anatomia humana, podendo resultar em vedação inadequada e desprendimento precoce (Hong et al., 2022). Essa limitação também foi evidenciada neste relato, visto que a bolsa de colostomia se tornou inviável devido ao tamanho inadequado, sendo adotado manejo baseado em higiene frequente da região associada ao uso de pomadas protetoras.

Por fim, diferentemente do que é descrito por Fossum (2021), em que a colostomia é frequentemente empregada de forma temporária, neste caso optou-se por sua realização permanente. Ainda assim, essa conduta não representa uso inadequado da técnica, mas exige considerar fatores como a disponibilidade do tutor e a adaptação do animal, uma vez que o manejo adequado do estoma deve ser mantido durante toda a vida do paciente.

Dessa forma, o presente relato corrobora as observações, evidenciando que, embora a colostomia seja uma ferramenta terapêutica eficaz em situações específicas, sua aplicação na medicina veterinária ainda apresenta desafios relevantes, especialmente relacionados ao manejo pós-operatório, às complicações cutâneas e à adaptação dos dispositivos de coleta. (Fossum, 2021; Samy et al., 2020)

Conclusão

O presente estudo evidencia as dificuldades envolvidas na escolha do tratamento e no manejo da colostomia em pacientes veterinários, destacando desafios relacionados ao uso de bolsas coletoras inadequadas, que podem ocasionar dermatites associadas à umidade e lesões periestomais decorrentes do extravasamento fecal e do prurido intenso apresentado pelo paciente. Além disso, observou-se a necessidade de atenção redobrada no período pós-operatório, especialmente após a retirada da bolsa de colostomia, exigindo cuidados rigorosos por parte dos tutores no manejo da ferida cirúrgica. Nesse

contexto, ressalta-se a importância de considerar fatores como a disponibilidade e o comprometimento dos tutores, bem como a adaptação do animal ao procedimento, a fim de prevenir complicações e infecções no estoma. O acompanhamento multidisciplinar contínuo mostrou-se fundamental para o ajuste dos protocolos terapêuticos e para o monitoramento da evolução clínica durante o processo de recuperação. Por fim, apesar das dificuldades enfrentadas, a paciente apresentou evolução satisfatória, com recuperação do bem-estar e manutenção de qualidade de vida adequada ao término do acompanhamento clínico.

Referências

Alcalá, P. (2016). Impacto en la Calidad de Vida y Utilización de Recursos Sanitarios en Pacientes con Colostomía Permanente. In *Tesis de postgrado, Cirugía General*.

Aleksiewicz, R., Kostrzewa, D., Lutnicki, K., Kostrzewski, M., & Bochenska, A. (2015). Temporary colostomy as a treatment of colonic torsion in dogs. *Medycyna Weterynaryjna*, *71*(11), 709–712.

Alwi, F., Setiawan, A., & Asrizal, B. (2018). Quality of life of persons with permanent colostomy: A phenomenological study. *Journal of Coloproctology*, *38*(4). https://doi.org/10.1016/j.jcol.2018.06.001.

Aronson, L. R. (2022). Small Animal Surgical Emergencies, Second Edition. In *Small Animal Surgical Emergencies, Second Edition*. https://doi.org/10.1002/9781118487181

Baines, S. J., & Aronson, L. R. (2018). *Complicações pós-operatórias em cães e gatos* (2. ed., Vol. 1). Elsevier.

Bergman, P. J. (2013). Neoplasia. Small intestine. In R. J. Washabau & M. J. Day (Eds.), *Canine and feline gastroenterology* (pp. 651–728). Elselvier Saunders.

Bojrab, M. J., Waldron, D. R., & Toombs, J. P. (2014). Current techniques in small animal surgery: 5th edition. In *Current Techniques in Small Animal Surgery, Fifth Edition*. https://doi.org/10.1201/b17702.

Campos, A. C. L., Borges-Branco, A., & Groth, A. K. (2007). Cicatrização de feridas. *Arquivos Brasileiros de Cirurgia Digestiva*, *20*, 51–58. https://doi.org/10.1590/S0102-67202007000100010.

Cinti, F., & Pisani, G. (2019). Temporary end-on colostomy as a treatment for anastomotic dehiscence after a transanal rectal pull-through procedure in a dog. *Veterinary Surgery*, *48*(5), 897–901. https://doi.org/10.1111/vsu.13152.

Crespo, S. J. V., Marchiori, E., & Mendes, L. F. (2001). Obstrução em alça fechada com ruptura do ceco: aspectos na tomografia computadorizada-relato de um caso. *Radiologia Brasileira*, *34*(3), 187–189. https://doi.org/10.1590/s0100-39842001000300015.

Dias, T. A., Faria, M. A. R., Ávila, D. F., Cesarino, M., Tannús, L. F., & Castro, J. R. (2010). Tricobezoar gástrico decorrente de transtorno compulsivo em um cão Relato de caso. *PUBVET*, *4*, Art-730.

Diniz, P. P. V. P., Sousa, M. G., Carareto, R., Furlani, J. M., Gerardi, D. G., & Costa, M. T. (2004). Comunicação científica: aspectos da intussuscepção dupla sem obstrução do lúmen intestinal em um cão. *Ciência Animal Brasileira*, *5*(3), 163–166.

Farage, L., Castro, M. A. P., Macedo, T. A. A., Salomão, E. C., Machado, T. A., Souza, L. P. de, & Freitas, L. O. (2005). Histiocitoma fibroso benigno profundo: achados na tomografia computadorizada e histologia. *Radiologia Brasileira*, *38*, 151–152. https://doi.org/10.1590/S0100-39842005000200012.

Fossum, T. W. (2021). *Cirurgia de pequenos animais* (3ed.). Elsevier Editora.

Gooszen, A. W., Geelkerken, R. H., Hermans, J., Lagaay, M. B., & Gooszen, H. G. (2000). Quality of life with a temporary stoma: Ileostomy vs. colostomy. *Diseases of the Colon and Rectum*, *43*(5), 650–655. https://doi.org/10.1007/BF02235581.

Hong, Y.-J., Chae, H.-K., Yoon, S.-J., Shin, K.-I., Hwang, H.-M., Jung, J.-Y., Yun, S., Jang, B.-J., & Kweon, O.-K. (2022). A case of end-on colostomy in a dog suffering from dyschezia. *Journal of Veterinary Clinics*, *39*(6), 384–389. https://doi.org/10.17555/jvc.2022.39.6.384.

Johnson, L. A., Orton, C. E., Willard, M. D., & Carroll, C. L. (2013). *Small animal surgery*. Missouri: Elsevier Mosby.

Kumagai, D., Shimada, T., Yamate, J., & Ohashi, F. (2003). Use of an incontinent end-on colostomy in a dog with annular rectal adenocarcinoma. *Journal of Small Animal Practice*, *44*(8), 363–366. https://doi.org/10.1111/j.1748-5827.2003.tb00169.x.

Liptak, J. M., Dernell, W. S., & Withrow, S. J. (2004). Liver tumors in cats and dogs. *Compendium on Continuing Education for the Practicing Veterinarian*, *26*, 50–57.

London, C., Mathie, T., Stingle, N., Clifford, C., Haney, S., Klein, M. K., Beaver, L., Vickery, K., Vail, D. M., Hershey, B., Ettinger, S., Vaughan, A., Alvarez, F., Hillman, L., Kiselow, M., Thamm, D., Higginbotham, M. L., Gauthier, M., Krick, E., … Gillings, S. (2012). Preliminary evidence for biologic activity of toceranib phosphate (Palladia®) in solid tumours. *Veterinary and Comparative Oncology*, *10*(3), 194–205. https://doi.org/10.1111/j.1476-5829.2011.00275.x.

Lopes, M. G., Souza, F. A., & Ribeiro, C. M. (2021). Adenocarcinoma colorretal em cães: Revisão de literatura e relato de caso. *Revista Brasileira de Medicina Veterinária*, *43*(3), 89–98.

Machado, R. S., Silva, R. S., Angst, J. P. S., Henrich, K., Tatsch, F. M., Rigão, G. C., Dutra, A. L., & Dalla Rosa, L. (2019). Obstrução intestinal por tricobezoar em um cão: relato de caso. *Brazilian Journal of Development*, *5*(8), 12243–12249.

Mesquita, M. R. R., Lima, L. A., Lenza, C. S., Silva, S. V., Silva, C. F., & Santos, D. F. (2024). Utilização de colostomia terminal em cão com neoplasia obstrutiva retal: Relato de caso. *PUBVET*, *18*(2), e1555. https://doi.org/10.31533/pubvet.v18n02e1555.

Nagase, N. F., Coutinho, A. S., Bittencourt, G. C., Coelho, V. S., Fiuza M, B., Prada M., B., & Kolber, M. (2011). Neoplasia de intestino delgado de cães: Relato de caso. *Revista de Educação Continuada em Medicina Veterinária e Zootecnia do CRMV-SP*, *9*(2), 42–43.

Nelson, R., & Couto, C. G. (2015). *Medicina interna de pequenos animais* (3.ed.). Elsevier Brasil.

Oliveira, A. L. (2022). *Cirurgia veterinária em pequenos animais*. Manole, São Paulo, Brasil.

Romano, F. S., Saiga, R., Figueiredo, R. C. C., Cristino, W. E., & Amaral, R. S. (2021). Adenocarcinoma de cólon diagnosticado via colonoscopia e tratado com quimioterapia metronômica em cão. *PUBVET*, *15*(6), 1–4. https://doi.org/10.31533/pubvet.v15n06a838.1-4.

Samy, A., Abdalla, A., & Rizk, A. (2020). Evaluation of short-term loop colostomy in dogs using conventional and supporting subcutaneous silicone drain techniques. *Journal of Advanced Veterinary and Animal Research*, *7*(4), 685–691. https://doi.org/10.5455%2Fjavar.2020.g468.

Silva, D. F. (2020). Considerações cirúrgicas sobre colostomia em cães: Indicações, técnicas e complicações. *Medicina Veterinária*, *14*(2), 76–85.

Silva, P. H. S. (2024). Uso de colostomia temporária para o manejo de perfuração retal associada a fístulas retocutâneas em um cão. *Open Veterinary Joirnal*.

Silveira, H. J. V., Coelho-Junior, J. A., Gestic, M. A., Chaim, E. A., & Andreollo, N. A. (2012). Tricobezoar gigante: relato de caso e revisão da literatura. *Arquivo Brasileiro de Cirurgia e Diagnóstico*, 135–136.

Slatter, D. H., & Aronson, L. (2007). *Manual de cirurgia de pequenos animais* (Vol. 2). Manole São Paulo.

Smeak, D. D. (2020). Colostomy and Jejunostomy. *Gastrointestinal Surgical Techniques in Small Animals*, 225–229. https://doi.org/10.1002/9781119369257.ch30.

Tobias, K. M., & Johnston, S. A. (2013). *Veterinary surgery: small animal-E-BOOK*. Elsevier Health Sciences.

Vail, D. M., Thamm, D. H., & Liptak, J. M. (2019). *Withrow and MacEwen's Small Animal Clinical Oncology-E-Book*. Elsevier Health Sciences.

Vieira, I. H., Martins, M., Dias, N. C., Louly, C. C., & Costa, G. (2018). Obstrução intestinal por tricobezoar em cão – relato de caso. *Enciclopédia Biosfera*, *15*(28), 752.

Withrow, S. J., Page, R., & Vail, D. M. (2020). *Small animal clinical oncology*. Elsevier Health Sciences. https://doi.org/10.1201/9781315381855.

Zucolotto, T. E., Silva, D. I., Cruz, D. S., Silva, P. I. J., Gerônimo, R. M. P., & Costa, L. C. S. (2023). Cicatrização de feridas: Uma revisão sob o escopo cirúrgico. *Brazilian Journal of Health Review*, *6*(6). https://doi.org/10.34119/bjhrv6n6-356.

Histórico do artigo:
Recebido: 11 de janeiro de 2026
Aprovado: 6 de fevereiro de 2026

Licenciamento: Este artigo é publicado na modalidade Acesso Aberto sob a licença Creative Commons Atribuição 4.0 (CC-BY 4.0), a qual permite uso irrestrito, distribuição, reprodução em qualquer meio, desde que o autor e a fonte sejam devidamente creditados.

Anexo 1. Exames hematológicos pré-operatórios – hemograma completo.

Exame	Resultados	Intervalo de referência	BAIXO	NORMAL	ALTO	
ProCyte Dx (10 de Julho de 2025 18:37)						23/06/25 20:14
Eritrócito	7,85 M/µL	5.65 - 8.87				8,54 M/µL
HCT	51,0 %	37.3 - 61.7				54,1 %
HGB	18,1 g/dL	13.1 - 20.5				19,1 g/dL
MCV	65,0 fL	61.6 - 73.5				63,3 fL
MCH	23,1 pg	21.2 - 25.9				22,4 pg
MCHC	35,5 g/dL	32.0 - 37.9				35,3 g/dL
RDW	19,8 %	13.6 - 21.7				20,0 %
%RETIC	1,5 %					1,2 %
RETIC	119,3 K/µL	10.0 - 110.0	ALTO			99,9 K/µL
RET-He	24,9 pg	22.3 - 29.6				25,3 pg
Leucócitos	8,56 K/µL	5.05 - 16.76				* 9,20 K/µL
%NEU	82,6 %					* 82,0 %
%LYM	12,0 %					* 12,8 %
%MONO	4,2 %					* 2,7 %
%EOS	1,1 %					* 2,3 %
%BASO	0,1 %					* 0,2 %
NEU	7,07 K/µL	2.95 - 11.64				* 7,54 K/µL
LYM	1,03 K/µL	1.05 - 5.10	BAIXO			* 1,18 K/µL
MONO	0,36 K/µL	0.16 - 1.12				* 0,25 K/µL
EOS	0,09 K/µL	0.06 - 1.23				* 0,21 K/µL
BASO	0,01 K/µL	0.00 - 0.10				* 0,02 K/µL
PLQ	244 K/µL	148 - 484				* 450 K/µL
VPM	11,8 fL	8.7 - 13.2				* 11,4 fL
PDW	11,6 fL	9.1 - 19.4				* 11,7 fL
PCT	0,29 %	0.14 - 0.46				* 0,51 %

PLQ: Agregados detectados
* Confirme com dot plot e / ou revisão de esfregaço de sangue.

Anexo 2. Exames hematológicos pré-operatórios – bioquímicos

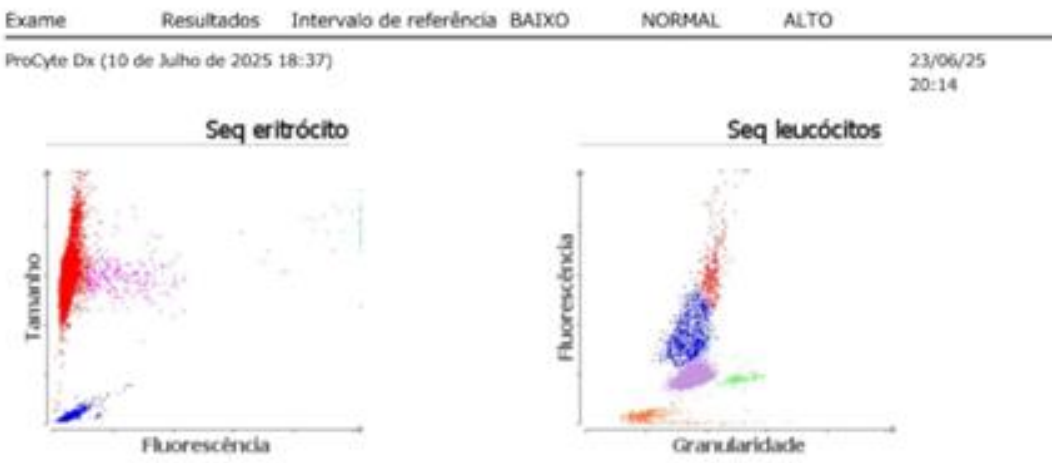

Catalyst One (10 de Julho de 2025 18:43)				23/06/25 20:21
GLU	94 mg/dL	74 - 143		105 mg/dL
CREA	0,7 mg/dL	0.5 - 1.8		0,8 mg/dL
BUN	7 mg/dL	7 - 27		16 mg/dL
BUN/CREA	10			21
TP	6,3 g/dL	5.2 - 8.2		8,6 g/dL
ALB	3,4 g/dL	2.3 - 4.0		3,3 g/dL
GLOB	3,0 g/dL	2.5 - 4.5		5,2 g/dL
ALB/GLOB	1,2			0,6
ALT	58 U/L	10 - 125		94 U/L
ALKP	86 U/L	23 - 212		< 10 U/L