pubvet
MEDICINA VETERINÁRIA E ZOOTECNIA
ISSN 1982-1263
https://doi.org/10.31533/pubvet.v19n11e1867

Osteossíntese de tíbia e fíbula em cão adulto

Bárbara Cristina Amorim Ferreira[1*], Gerard Andrade de Araújo[2], Gustavo Henrique Silva Santos[2], Luiz Gustavo Macena de Avelar[2], Maria Larissa Rodrigues de Almeida[2],Pedro Lucas Rocha Pereira[2]

[1]Professora da Faculdade Serra Dourada, Curso de Medicina Veterinária, Altamira, Pará Brasil.
[2]Discentes do Curso de Medicina Veterinária da Faculdade Serra Dourada, Altamira, Pará, Brasil.
**Autor para correspondência, e-mail: barbarasilva@faculdadeserradourada.com.br*

Resumo. A fratura de tíbia e fíbula em cães geralmente é causada por atropelamentos, sendo uma lesão comum e grave. Os principais sinais clínicos incluem dor intensa, inchaço, deformidade e incapacidade de apoiar o membro afetado. O diagnóstico é realizado por meio de exame físico e confirmado com radiografias, que permitem avaliar a gravidade e o tipo de fratura. O tratamento depende da complexidade da lesão: fraturas simples podem ser tratadas com talas ou gesso, embora muitas vezes seja necessária fixação cirúrgica devido à baixa estabilidade natural da tíbia em cães. Fraturas mais graves, deslocadas cominutivas ou expostas requerem intervenção cirúrgica, utilizando pinos intramedulares, placas e parafusos ou fixadores externos para alinhar os ossos. Medicamentos analgésicos e anti-inflamatórios são fundamentais para o controle da dor e da inflamação. Em alguns casos, a fisioterapia é recomendada para acelerar a recuperação. O período de reabilitação pode variar de 60 a 120 dias, exigindo repouso e acompanhamento veterinário para garantir a adequada cicatrização e prevenir complicações. No presente relato, foi atendido um cão da raça Blue Heeler, com dois anos de idade, apresentando histórico de acidente automobilístico. O exame radiográfico revelou fratura completa e fechada de tíbia e fíbula no membro pélvico direito. O animal foi encaminhado para cirurgia de osteossíntese, utilizando placa bloqueada e fio de Kirschner. No pós-operatório, foram administrados anti-inflamatórios e antimicrobianos. A evolução do tratamento foi favorável, com boa recuperação do paciente. Dessa forma, a técnica cirúrgica empregada mostrou-se eficiente para o caso clínico, considerando a estrutura anatômica e o porte do animal, apresentando resultados satisfatórios na reabilitação.

Palavras-chave: Cirurgia, fratura, ortopedia.

Tibia and fibula osteosynthesis in an adult dog

Abstract. Tibial and fibular fractures in dogs are most commonly caused by vehicular trauma and represent a common and severe orthopedic injury. The main clinical signs include severe pain, swelling, deformity, and inability to bear weight on the affected limb. Diagnosis is based on physical examination and confirmed through radiographic evaluation, which helps determine the severity and classification of the fracture. Treatment depends on the complexity of the injury: simple fractures can be managed with external coaptation such as splints or casts; however, surgical fixation is frequently required because tibial fractures in dogs are typically unstable, while more severe or displaced fractures require surgical intervention with external or internal fixation to properly align the bones. Analgesic and anti-inflammatory medications are essential for pain and inflammation control. In some cases, physiotherapy is recommended to promote faster recovery. Rehabilitation typically takes 60 to 120 days and requires strict rest and veterinary follow-up to ensure proper healing and prevent complications. In the present case, a 2-year-old Blue Heeler with a history of vehicular trauma was evaluated. Radiographs revealed a

complete, closed fracture of the tibia and fibula of the right pelvic limb. The animal underwent surgical osteosynthesis using a locking plate and Kirschner wire. Postoperatively, anti-inflammatory and antimicrobial medications were administered. The postoperative course was favorable, and the patient achieved full recovery. Therefore, the surgical technique employed proved effective for this clinical case, considering the animal's anatomical structure and size, and yielded satisfactory outcomes in recovery.

Keywords: Surgery, fracture, orthopedics.

Introdução

Fraturas de ossos longos são uma das condições mais frequentes na prática ortopédica veterinária, representando um desafio significativo para os profissionais da área (Canelas et al., 2020; Gonçalves, 2019; Palmer & Goh, 2020; Souza et al., 2019). Essas lesões geralmente resultam de traumas de alta intensidade, como acidentes automobilísticos, mas também podem ocorrer em decorrência de brigas entre animais, quedas de grandes alturas ou impactos durante brincadeiras (Jardim et al., 2017; Palmer & Goh, 2020).

O diagnóstico preciso dessas fraturas é essencial e, frequentemente, realizado por meio de exames radiográficos, que não apenas confirmam a presença da fratura, mas também auxiliam na sua classificação em diferentes tipos, como fraturas simples, cominutivas ou epifisárias (Canola et al., 2016; Kealy et al., 2016; Souza et al., 2019). Essa classificação é fundamental para determinar o tratamento mais adequado e o prognóstico, uma vez que diferentes tipos de fraturas exigem abordagens terapêuticas específicas (Palmer & Goh, 2020).

As opções de estabilização incluem diversas modalidades, como bandagens, placas e parafusos ósseos, pinos intramedulares e fixadores esqueléticos externos. Há uma ampla variedade de técnicas de osteossíntese descritas e disponíveis para utilização em cães e gatos. A técnica tradicional de tratamento de fraturas, por meio da redução anatômica aberta e fixação com placas e parafusos, requer ampla exposição do foco da fratura, com manipulação excessiva dos tecidos moles (Chitolina et al., 2022; Piermattei & Flo, 2009; Santos et al., 2016; Yaekashi & Arias, 2022). Cada uma dessas modalidades possui indicações específicas, influenciadas pela anatomia do osso fraturado e pela localização da lesão (Souza et al., 2019).

O objetivo deste trabalho é relatar um caso de fratura de tíbia e fíbula, cujo tratamento de escolha foi a osteossíntese utilizando fio de Kirschner e placa bloqueada.

Relato de caso

Uma cadela da raça Blue Heeler, com dois anos de idade e peso de 22 kg, foi atendida em uma clínica veterinária na cidade de Altamira-PA, após sofrer um acidente automobilístico. A tutora relatou que o animal não apoiava o membro pélvico direito e demonstrava dor intensa quando a região era manipulada.

Durante o exame físico, observou-se que o animal não apoiava o membro pélvico direito, apresentando dor à palpação e crepitação na região diafisária da tíbia e da fíbula. O animal foi submetido a exame radiográfico nas projeções médio-lateral e ventro-dorsal (Figuras 1), que confirmou a presença de fratura completa, fechada, em espiral (longa), localizada na diáfise da tíbia e fíbula direitas, com desvio do eixo ósseo anatômico.

Diante da confirmação da fratura, o animal foi encaminhado para cirurgia, sendo escolhida como técnica cirúrgica a osteossíntese da tíbia com utilização de placa bloqueada e fio de Kirschner. No período pré-operatório, solicitou-se um hemograma para avaliar as condições gerais da paciente e assegurar que estivesse apta para o procedimento anestésico e cirúrgico. A única alteração observada foi uma trombocitopenia (valores de referência: 250.000–500.000; resultado: 108.000), possivelmente justificada pela presença de agregados plaquetários, o que pode ter ocorrido devido à demora na coleta, em razão do temperamento do paciente.

Como medicação pré-anestésica, foram administradas acepromazina 0,2% (0,05 mg/kg) e morfina (0,3 mg/kg) por via intramuscular. Após a sedação, utilizou-se midazolam 15 mg/3 mL (0,2 mg/kg) e

cetamina 10% (4 mg/kg), ambas por via intravenosa, promovendo sedação adequada e tranquilização do animal.

O procedimento cirúrgico foi realizado com o paciente em decúbito lateral direito, com o membro afetado suspenso e protegido por bandagem elástica, seguido de tricotomia ampla e antissepsia com álcool 70%. Após a exposição dos fragmentos ósseos, foi realizada a redução direta da fratura, utilizando pinças de redução óssea do tipo "espanholas". Esse processo envolveu distração lenta e manual dos fragmentos, visando restabelecer o alinhamento anatômico do eixo ósseo. A manobra foi cuidadosamente executada com base nas referências anatômicas da tíbia, garantindo o posicionamento correto para favorecer a recuperação e a consolidação óssea.

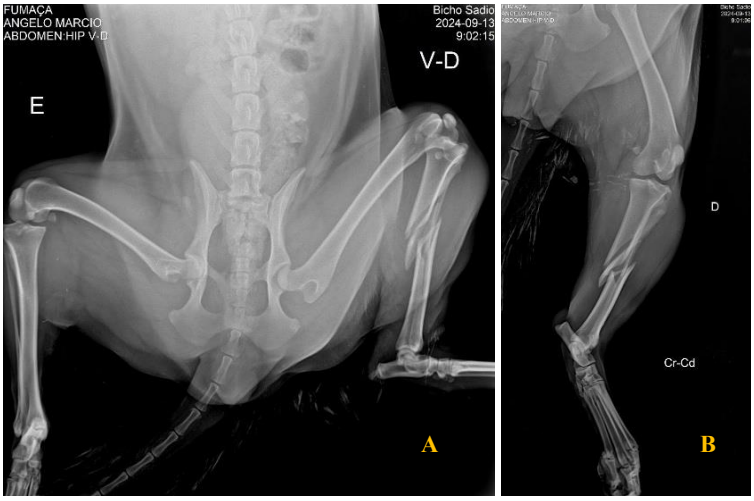

Figura 1. Imagem radiográfica de tíbia e fíbula direita. Observa-se uma fratura completa, fechada, espiral longa com descontinuidade óssea em diafisária de tíbia e fíbula na incidência ventro-dorsal (**A**) e médio-lateral (**B**).

Foi utilizado um fio de Kirschner e uma placa bloqueada de 3,5 mm, com 10 furos (Sistema 3.5 com placa bloqueada na função ponte, Fabricante *Cão medica*), atuando na função de ponte, com os parafusos fixados nas porções cranial e caudal. Em seguida, realizou-se a fixação temporária da placa ao osso com o auxílio de pinças de redução, etapa essencial para assegurar a aproximação adequada dos fragmentos à placa. Dessa forma, a placa passou a atuar como um dispositivo de compressão, proporcionando estabilização eficiente da fratura e facilitando a união óssea durante o processo de cicatrização (Figura 2).

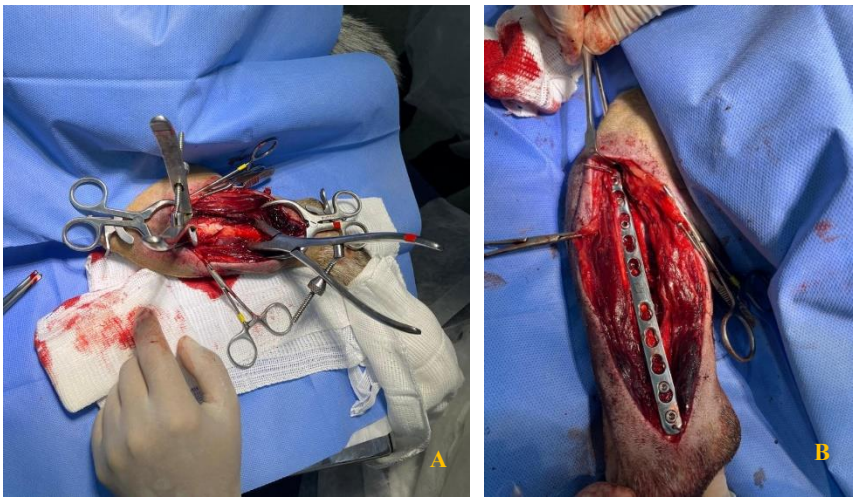

Figura 2. Imagem do Transoperatório de osteossíntese. **A**) Reposicionamento de tíbia e preparação para posicionamento da placa. **B**) Placa bloqueada óssea com os parafusos cirúrgicos fixados.

A síntese muscular e subcutânea foi realizada em padrão simples contínuo, utilizando fio poliglactina absorvível multifilamentar 3-0. A sutura cutânea foi feita em padrão interrompido tipo Wolf, com fio de náilon 3-0, os pontos foram retirados após 10 dias o procedimento cirúrgico. O paciente foi então

encaminhado para exame radiográfico pós-operatório, com projeções crânio-caudal e médio-lateral (Figura 3). Nas imagens obtidas, observou-se a presença de um implante metálico (fio de Kirschner) na face medial da tíbia direita, com cinco parafusos atravessando ambas as corticais ósseas, três posicionados na região proximal e dois na região distal em relação ao foco da fratura.

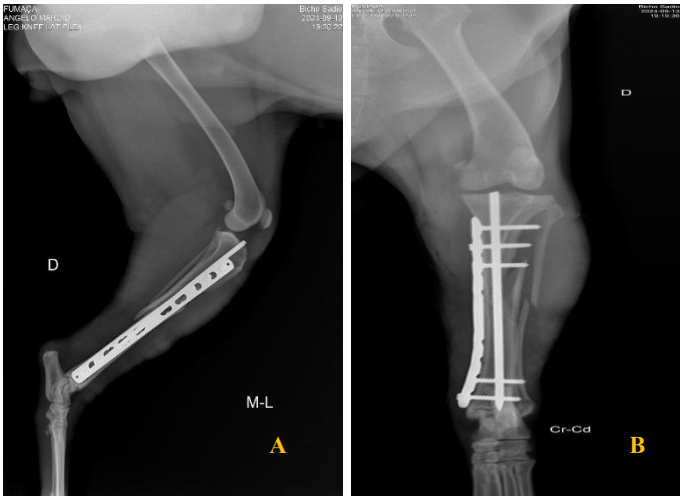

Figura 3. Imagem radiográfica pós-operatório **A**) Presença de implante metálico em face medial da tíbia direita e aumento de volume de partes moles adjacente da tíbia e fíbula, na incidência médiolateral. **B**) Fratura completa em região diafisária da fíbula direita, presença de implante metálico fio de Kirschner e presença de parafusos ósseos transpassando as duas corticais, na incidência craniocaudal.

Após o exame o cão foi acompanhado e internado por três dias para controle da dor. As medicações utilizadas no pós-operatório foram: carprofeno (4,4 mg/kg – uma vez ao dia, via oral), cefpodoxime, (10 mg/kg – uma vez ao dia, via oral), dipirona (25 mg/kg, a cada 8 horas, via oral), e bandagem compressiva para redução de seroma, edema e proporcionar mais conforto no pós-operatório.

O animal apresentou recuperação clínica favorável com reestabelecimento do apoio e ausência de dor à manipulação em 30 dias. Na reavaliação, o tutor não tinha condições financeiras para repetir a radiografia.

Discussão

As fraturas de ossos longos em animais, como cães e gatos, são comuns na prática ortopédica veterinária, com destaque para as causadas por trauma. O caso clínico relatado, envolvendo uma cadela da raça Blue Heeler com fraturas diafisárias espirais na tíbia e fíbula, ilustra a complexidade do tratamento ortopédico em casos de trauma grave, exigindo uma abordagem cuidadosa e técnica para garantir uma recuperação adequada.

O diagnóstico preciso das fraturas ósseas em animais é fundamental para a escolha do tratamento adequado (Sofal et al., 2021; Souza et al., 2019; Tomlinson, 2007; Yaekashi & Arias, 2022). No caso desta cadela, a radiografia desempenhou papel essencial, não apenas na confirmação da fratura, mas também na classificação do tipo de lesão. A análise radiográfica indicou uma fratura diafisária espiral longa, que requer técnicas específicas de estabilização para garantir a correta cicatrização e recuperação funcional. A utilização de placas bloqueadas e fios de Kirschner, como descrito, é uma abordagem comum para fraturas desse tipo, proporcionando estabilidade e alinhamento adequado dos fragmentos ósseos (Palmer & Goh, 2020).

Uma grande variedade de técnicas de osteossíntese está descrita e disponível para utilização em cães e gatos. A técnica tradicional de tratamento de fraturas por meio de redução anatômica aberta e fixação com placas e parafusos requer ampla exposição do foco da fratura com excessiva manipulação de tecidos moles, que pode resultar na desvascularização de fragmentos fraturados e prejudicar a consolidação óssea (Canelas et al., 2020; De Conti et al., 2018; Miranda & Severino, 2024; Onça & Pratas, 2003; Sofal et al., 2021; Souza et al., 2019).

A escolha da técnica cirúrgica é baseada em diversos fatores, incluindo a anatomia do osso afetado e a localização da fratura. No caso em questão, a osteossíntese foi realizada utilizando uma placa bloqueada de 3,5 cm com 10 furos, associada ao fio de Kirschner. Essa abordagem, como discutido por (Souza et al., 2019), visa proporcionar uma estabilização robusta, permitindo a compressão dos fragmentos ósseos e promovendo a união óssea eficiente. A redução dos fragmentos foi atingida por meio de redução indireta, com o auxílio de pinças ósseas de redução colocadas pelas incisões proximal e distal, semelhantemente à técnica descrita na literatura (Beale & McCally, 2012).

Assim como em outras técnicas descritas para fixação de fraturas, a ocorrência de complicações é potencial. Guiot & Déjardin (2011) descreveram em três cães com deiscência de sutura e uma quebra da placa. Schmökel et al. (2007) depararam-se com um caso de afrouxamento de parafuso, e (Pozzi et al., 2013) com uma infecção óssea no pós-operatório. Ballaben et al. (2017) no seu estudo, nenhum cão apresentou deiscência de sutura, entretanto dois apresentaram falha do implante, sendo verificado desvio angular longitudinal da placa em um e quebra do parafuso proximal em outro. O primeiro teve sua complicação devido à falha no repouso orientado; porém, no segundo caso, houve falha de técnica, evidenciado pelo desalinhamento do membro que provavelmente resultou em sobrecarga no parafuso. Ademais, um estudo atual demonstrou que falhas de implante continuam sendo relevantes na prática clínica: entre 37 cães e gatos avaliados, 23% apresentaram falha de implante e 56% desses casos evoluíram com complicações significativas, como atraso de consolidação ou necessidade de revisão cirúrgica (Menghini et al., 2023). Não se observaram complicações a evolução clínica da cadela foi monitorada após 30 dias, com a constatação de cicatrização completa da área operada, ausência de sinais de dor ou desconforto, e uma recuperação muito bem-sucedida, como evidenciado pela inspeção visual e pelo comportamento da paciente. Isso corrobora a eficácia do tratamento ortopédico e a importância do seguimento contínuo para garantir o sucesso a longo prazo.

Conclusão

O tratamento das fraturas de tíbia por meio de placas bloqueadoras é alternativa eficaz, resultando em utilização precoce do membro e reparação óssea efetiva. O manejo ortopédico em fraturas de ossos longos em animais exige uma abordagem abrangente que envolve diagnóstico preciso, escolha adequada da técnica cirúrgica, controle rigoroso do pós-operatório e acompanhamento contínuo. O caso apresentado reforça a importância de um tratamento personalizado para cada paciente, considerando suas características individuais e as necessidades específicas de estabilização e recuperação.

Referências

Ballaben, N. M. R., Filgueira, F. G. F., Avante, M. L., Chung, D. G., Moraes, P. C., & Minto, B. W. (2017). Osteossíntese minimamente invasiva com placa bloqueada (Mipo) sem a utilização de intensificadores de imagem nas fraturas de tíbia em cães. *Arquivo Brasileiro de Medicina Veterinária e Zootecnia*, *69*(2), 347–354. https://doi.org/10.1590/1678-4162-8960.

Beale, B. S., & McCally, R. (2012). Minimally Invasive Plate Osteosynthesis. Tibia and Fibula. *Veterinary Clinics of North America - Small Animal Practice*, *42*(5), 1023–1044. https://doi.org/10.1016/j.cvsm.2012.08.001.

Canelas, H. A. M., Negrão, A. S., Hamoy, A. M., Cruz, P. S. C., Matangrano Neto, R., Azevedo, E. F. S., Marinho, L. S., Pinto Júnior, H. S., (2020). Osteossíntese de ossos longos em aves: Revisão. *PUBVET*, *14*(8), 1–8. https://doi.org/10.31533/pubvet.v14n8a637.1-18.

Canola, J. C., Medeiros, F. P., & Canola, P. A. (2016). Radiografia convencional, ultrassonografia, tomografia e ressonância magnética. In C. R. Daleck, A. B. De Narde, & S. Rodaski (Eds.), *Oncologia em cães e gatos* (pp. 133–135). Roca, Brasil.

Chitolina, T., Schons, L. C., Dunker, E. C., Santos, A. A., & Serafini, G. M. C. (2022). Fraturas apendiculares em cães e gatos: casuística. *Ciência Animal*, *32*(1), 45–54.

De Conti, J. B., Fiorato, C. A., Carneiro, P. M., Tessari, L. M., Giovanelli, D. F., & Pachaly, J. R. (2018). Osteossíntese vertebral em cão utilizando parafusos pediculares. *Revista Científica de Medicina Veterinária - Pequenos Animais e Animais de Estimação*, *15*(47), 84–88.

Gonçalves, B. G. F. M. (2019). *Análise das alterações do hemograma em doentes com fraturas traumáticas dos ossos longos*. Universidade de Lisboa (Portugal).

Guiot, L. P., & Déjardin, L. M. (2011). Prospective evaluation of minimally invasive plate osteosynthesis in 36 nonarticular tibial fractures in dogs and cats. *Veterinary Surgery*, *40*(2), 171. https://doi.org/10.1111/j.1532-950X.2010.00783.x.

Jardim, J. M. M., Silva Júnior, R. A., Pascoal, I. C., Oliveira, A. A. F., & Pinheiro Júnior, J. W. (2017). Análise dos acidentes de trânsito ocasionados por animais nas rodovias federais do estado de Pernambuco, Brasil. *Medicina Veterinária (Brasil)*, *11*(1), 76–84. https://doi.org/10.26605/medvet-n1-1628.

Kealy, J., Graham, J., & McAllister, H. (2016). *Radiografia e ultrassonografia do cão e do gato*. Elsevier.

Menghini, T. L., Shriwise, G., & Muir, P. (2023). Fracture Healing in 37 Dogs and Cats with Implant Failure after Surgery (2013–2018). *Animals*, 13(9), 1549. https://doi.org/10.3390/ani13091549.

Miranda, G., & Severino, H. A. (2024). Osteossíntese de tíbia em felino. *PUBVET*, *18*(3). https://doi.org/10.31533/pubvet.v18n03e1566.

Onça, R., & Pratas, R. (2003). Osteossíntese biológica: A teoria suporta a prática. *O Médico Veterinário*, *77*, 23–30.

Palmer, R., & Goh, C. S. S. (2020). Definitive treatment of limb fractures with splints or casts. *Today Veterinary Practice*.

Piermattei, B. D. L., & Flo, G. L. (2009). *Ortopedia e tratamento das fraturas dos pequenos animais* (3 ed.). Editora Manolo.

Pozzi, A., Hudson, C. C., Gauthier, C. M., & Lewis, D. D. (2013). Retrospective Comparison of Minimally Invasive Plate Osteosynthesis and Open Reduction and Internal Fixation of Radius-Ulna Fractures in Dogs. *Veterinary Surgery*, *42*(1), 19–27. https://doi.org/10.1111/j.1532-950X.2012.01009.x.

Santos, A. L. Q., Oliveira, S. R. P., Menezes, L. T., Andrade, M. B., Souza, R. R., Ferreira, C. H., Leonardo, T. G., Kaminishi, Á. P. S., & Nascimento, L. R. (2016). Reparo de fratura óssea diafisária da tíbia esquerda de um Oryctolagus cuniculus-relato de caso. *PUBVET*, *13*(6), Art-1338. https://doi.org/10.22256/pubvet.v16n13.1343.

Schmökel, H. G., Stein, S., Radke, H., Hurter, K., & Schawalder, P. (2007). Treatment of tibial fractures with plates using minimally invasive percutaneous osteosynthesis in dogs and cats: Paper. *Journal of Small Animal Practice*, *48*(3), 157–160. https://doi.org/10.1111/j.1748-5827.2006.00260.x.

Sofal, L. C., Godinho, A. B. F. R., Souza, A. L. M., & Correa, I. C. S. (2021). Osteossíntese de fratura de mandíbula consolidada. *PUBVET*, *15*(2), 1–7. https://doi.org/10.31533/pubvet.v15n02a748.1-7.

Souza, M. D. J. D., Ferreira, M. P., Amadori, A., Carneiro, R. K., Junqueira, A. M. C., Hergemöller, F., & Sebastião, G. A. (2019). Osteossíntese com placa e pino em cães e gatos. *Acta Scientiae Veterinairae*, *47*(Sup. 1), 474–479.

Tomlinson, J. L. (2007). Fraturas de úmero. In D. Slatter (Ed.), *Manual de cirurgia de pequenos animais* (pp. 1905–1919). Manole: São Paulo, Brasil.

Yaekashi, K. A., & Arias, M. V. B. (2022). Osteossíntese de fratura/luxação lombossacra com pinos de Schanz pediculares associados ao polimetilmetacrilato em sete cães. *PUBVET*, *16*(5), 1–9. https://doi.org/10.31533/pubvet.v16n05a1123.1-9.

Histórico do artigo:
Recebido: 12 de setembro de 2025
Aprovado: 16 de outubro de 2025

Licenciamento: Este artigo é publicado na modalidade Acesso Aberto sob a licença Creative Commons Atribuição 4.0 (CC-BY 4.0), a qual permite uso irrestrito, distribuição, reprodução em qualquer meio, desde que o autor e a fonte sejam devidamente creditados