





Persistência do ducto arterioso em cães jovens: relato de caso

Giovana Alvarez Redis Accurso¹, Gustavo da Silva Schiavi², César Monteiro Konno³,
Jaqueline Cândido de Carvalho^{4*}

¹Médico(a) Veterinário(a) Pós-graduanda em Clínica e Cirurgia de Pequenos Animais, Universidade de Santo Amaro, São Paulo, Brasil

²Pós-graduado. Doutorando em Saúde Única - Área básica em Medicina Veterinária, Universidade de Santo Amaro, Brasil.

³Médico Veterinário Aprimorando em Clínica e Cirurgia de Pequenos Animais, Universidade de Santo Amaro, São Paulo, Brasil.

⁴Professora da Universidade Estadual Paulista Júlio de Mesquita Filho, Botucatu, Departamento de Medicina Veterinária, São Paulo, São Paulo, Brasil.

*Autor para correspondência, e-mail: giovana.accurso@hotmail.com

Resumo. O estudo visa relatar três casos de cães com Persistência do Ducto Arterioso (PDA), uma condição congênita comum em cães, caracterizada pela falha no fechamento do ducto arterioso após o nascimento, levando a alterações hemodinâmicas e sinais clínicos como tosse, intolerância ao exercício e cianose. O diagnóstico foi realizado com base na ausculta cardíaca, que revelou sopro contínuo característico de PDA, e foi confirmado por ecocardiograma Doppler, que permitiu avaliar a direção do fluxo sanguíneo, classificado como PDA clássico (fluxo da esquerda para a direita). A radiografia torácica, realizada em um dos casos, evidenciou cardiomegalia e congestão dos vasos pulmonares. Em dois animais, o tratamento inicial incluiu medicamentos como inotrópicos, diuréticos e anti-hipertensivos, que controlaram os sintomas, mas não corrigem a condição. A correção cirúrgica, por toracotomia, foi indicada e realizada com sucesso nos três casos. A evolução pós-operatória foi favorável em todos os casos, com recuperação clínica satisfatória e ausência de recidiva dos sinais clínicos. A análise dos casos revelou que o diâmetro do ducto arterioso influencia a idade de aparecimento dos sintomas, com os animais com maior diâmetro apresentando sinais clínicos mais precocemente. Além disso, a literatura sugere que a não realização da correção cirúrgica até o primeiro ano de vida está associada ao aumento significativo na mortalidade, destacando a importância da intervenção precoce para melhorar o prognóstico dos animais. Em conclusão, a correção cirúrgica é o tratamento de escolha para o PDA clássico e, quando realizada precocemente, pode proporcionar uma recuperação satisfatória e resolução dos sinais clínicos.

Palavras-chave: Cardiopatia congênita, ecocardiograma Doppler, tratamento cirúrgico

Patent ductus arteriosus in young dogs: case report

Abstract. This study aimed to report three cases of dogs with patent ductus arteriosus (PDA), a common congenital condition in dogs characterized by the failure of the ductus arteriosus to close after birth, leading to hemodynamic changes and clinical signs such as cough, exercise intolerance, and cyanosis. The diagnoses were made based on cardiac auscultation, which revealed a continuous murmur characteristic of PDA, and were confirmed by Doppler echocardiography, which allowed assessment of the direction of blood flow, classified as classical PDA (left-to-right flow). Thoracic radiography, performed in one of the cases, revealed cardiomegaly and pulmonary vascular congestion. In two animals, the initial treatment included medications such as inotropes, diuretics and antihypertensives, which controlled the symptoms but did not correct the condition. Surgical correction via thoracotomy was indicated and successfully performed in all three cases. Postoperative evolution was favourable in all cases, with satisfactory clinical recovery and no recurrence of clinical signs. The analysis of the cases revealed that the

diameter of the ductus arteriosus influences the age at which symptoms appear, with animals having a larger ductus showing clinical signs earlier. Additionally, the literature suggests that failure to perform surgical correction before the first year of life is associated with a significant increase in mortality, highlighting the importance of early intervention in improving the prognosis of the animals. In conclusion, surgical correction is the treatment of choice for classical PDA and, when performed early, can lead to satisfactory recovery and resolution of clinical signs.

Keywords: Congenital heart disease, echocardiography, surgical treatment.

Introdução

O ducto arterioso é um vaso sanguíneo presente na circulação fetal, composto predominantemente por fibras musculares, com menor proporção de colágeno e fibras elásticas. Sua origem se dá no arco aórtico, conectando a aorta descendente à artéria pulmonar ([Canavari et al., 2015](#)). Essa estrutura permite o desvio do fluxo sanguíneo pulmonar diretamente para a circulação sistêmica, sendo essencial durante a vida intrauterina, pois os pulmões permanecem parcialmente colapsados e a oxigenação é realizada exclusivamente pela placenta. Aproximadamente 10% do débito cardíaco fetal é direcionado aos pulmões, o suficiente para garantir o desenvolvimento pulmonar. O restante é desviado por meio do ducto, assegurando a oxigenação dos tecidos fetais ([Assumpção et al., 2012](#); [Jericó et al., 2015](#); [Lourenço & Machado, 2013](#)).

Após o nascimento, com a expansão dos pulmões e o início da respiração, ocorre a redução da resistência vascular pulmonar e o aumento da pressão sistêmica. Essas mudanças provocam a inversão do fluxo sanguíneo no ducto — da aorta para a artéria pulmonar —, resultando no fechamento funcional e, posteriormente, no fechamento anatômico do vaso, geralmente entre as primeiras 10 a 15 horas de vida e o 7º ao 10º dia de vida, formando o ligamento arterioso ([Arackal & Alsayouri, 2020](#); [Gomes, 2005](#); [Stopiglia et al., 2004](#)).

Entretanto, em alguns animais geneticamente predispostos, ocorre uma alteração na constituição embriológica do ducto, com maior proporção de fibras elásticas em relação às musculares. Isso reduz sua capacidade contrátil, impedindo o fechamento adequado e resultando na persistência do ducto arterioso (PDA) ([Buchanan & Patterson, 2003](#); [Eurell & Frappier, 2012](#)).

A persistência do ducto arterioso é uma das cardiopatias congênitas mais comuns em pequenos animais, sendo o padrão hemodinâmico mais frequentemente apresentado o fluxo da esquerda para a direita ([Dias & Quitzan, 2023](#); [Macêdo et al., 2021](#); [Oliveira et al., 2014](#); [Silvestrini et al., 2024](#); [Stopiglia et al., 2004](#); [Vassoler et al., 2020](#)).

Os sinais clínicos associados ao PDA são influenciados pelo diâmetro do vaso. Dessa forma, quanto maior o diâmetro, maior será a quantidade de sangue desviado por ele, resultando em uma redução do volume de sangue oxigenado para a circulação sistêmica, impactando no início e na gravidade dos sinais ([Volkweis et al., 2020](#); [Ware, 2015](#)). Alguns animais podem permanecer assintomáticos por períodos prolongados, mas a condição tem potencial de evoluir rapidamente, com média de aparecimento dos sintomas entre um mês e meio e cinco meses de idade. Isso ocorre devido à mistura de sangue arterial e venoso, à sobrecarga e hipertrofia ventricular esquerda, à diminuição do débito cardíaco e, eventualmente, à insuficiência cardíaca congestiva no primeiro ano de vida ([Ettinger et al., 2017](#); [Fossum, 2021](#); [Volkweis et al., 2020](#)).

A detecção precoce da afecção, por meio de exames como o ecodopplercardiograma, é fundamental para estabelecer um prognóstico favorável e direcionar a conduta terapêutica mais adequada ([Lopes et al., 2007](#); [Santos & Alessi, 2018](#); [Stopiglia et al., 2004](#)). Justifica-se a pesquisa pelo fato de que a persistência do ducto arterioso, quando não diagnosticada precocemente, pode levar a complicações graves, como insuficiência cardíaca, edema e hipertensão pulmonar. O tratamento cirúrgico, quando realizado de forma adequada, pode proporcionar um prognóstico significativamente melhor para os animais afetados ([Argenta et al., 2018](#)).

O objetivo deste estudo é relatar três casos clínicos de PDA clássico em cães, com foco no diagnóstico por ecocardiograma Doppler e nas opções de tratamento, visando contribuir para o entendimento e manejo dessa condição em pequenos animais.

Relato dos casos

Caso 1

Em abril de 2021, foi atendido no Hospital Veterinário da Universidade Santo Amaro (HOVET UNISA) um cão da raça Poodle, macho, com três meses, previamente diagnosticado com persistência do ducto arterioso (PDA) do tipo clássico, caracterizado por fluxo da esquerda para a direita. O paciente apresentava tosse frequente e intolerância ao exercício.

Na ausculta cardíaca, foi identificado sopro contínuo de grau VI acompanhado de frêmito torácico e a radiografia torácica revelou cardiomegalia e congestão vascular pulmonar, achados compatíveis com quadro de edema pulmonar ([Figura 1](#)). Devido à gravidade do quadro clínico e ao risco iminente de desenvolvimento de edema pulmonar, foi instituída terapia de suporte, incluindo:

- Benazepril (Fortekor[®], Elanco Saúde Animal Ltda., São Paulo, Brasil) na dose de 0,5 mg/kg, SID;
- Furosemida (Furolesin[®], König do Brasil Ltda., São Paulo, Brasil) na dose de 2 mg/kg, BID;
- Pimobendan (Vetmedin[®], Boehringer Ingelheim do Brasil Química e Farmacêutica Ltda., Paulínia, SP, Brasil) na dose de 0,25 mg/kg, BID;
- Suplementação com ômega 3.

Após um mês com a utilização da medicação e estabilidade do quadro, a intervenção cirúrgica para oclusão do ducto foi realizada no final do mês, sendo o método utilizado a toracotomia. A cirurgia foi realizada com sucesso, sem intercorrências.

No período pós-operatório, o paciente apresentou boa recuperação, com retirada gradual da medicação prescrita. Durante o acompanhamento clínico, não foram observadas recidivas dos sinais clínicos iniciais, evidenciando a eficácia da intervenção cirúrgica na estabilização e resolução do quadro clínico do paciente.

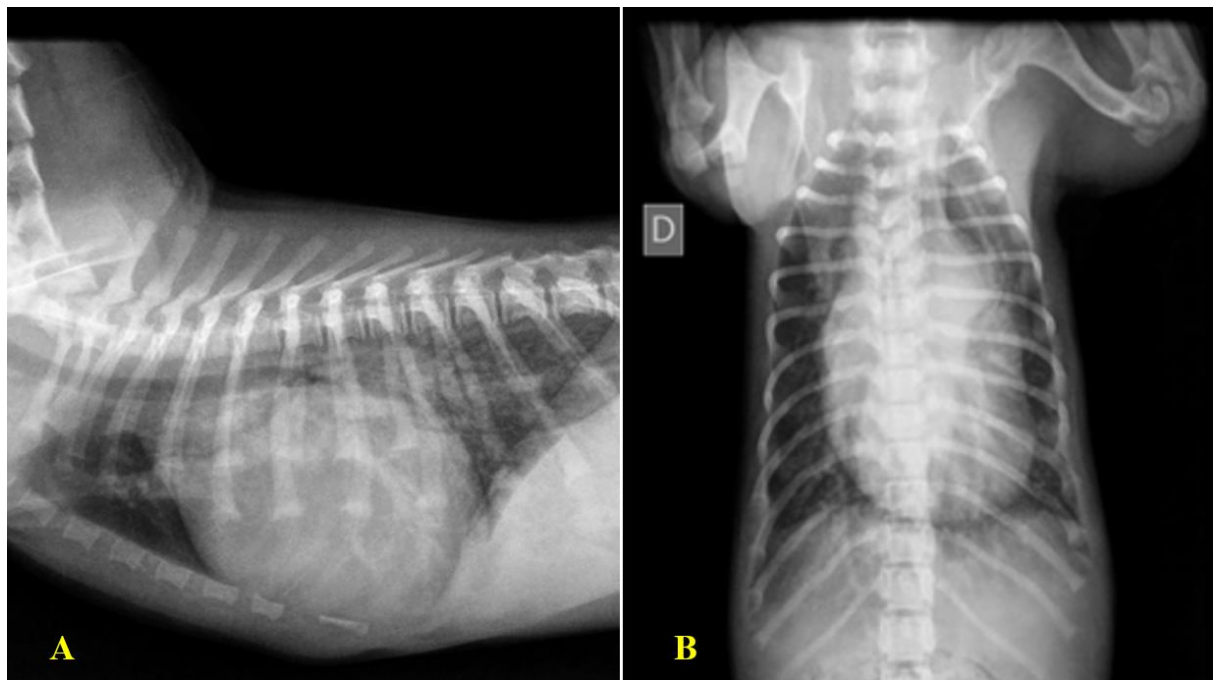


Figura 1. A: Radiografia na projeção latero-lateral esquerda. **B:** Radiografia na projeção ventro-dorsal. Imagens obtidas no prontuário do paciente atendido no HOVET Unisa (2021) com PDA clássico, apresentando cardiomegalia e edema pulmonar

Caso 2

Em dezembro de 2023, foi atendido no Hospital Veterinário da Universidade Santo Amaro (HOVET Unisa) um cão Sem Raça Definida (SRD), com dois anos de idade, apresentando intolerância ao exercício, cianose de mucosas e episódios esporádicos de tosse. O animal possuía diagnóstico prévio de persistência do ducto arterioso (PDA) clássico e, diante do quadro clínico, foi instituído tratamento medicamentoso incluindo:

- Cloridrato de benazepril (Becordil[®], Biolab Saúde Animal, São Paulo, Brasil) na dose de 0,5 mg/kg (SID);
- Espironolactona (medicamento genérico, Eurofarma, São Paulo, Brasil) na dose de 2,9 mg/kg, SID;
- Furosemida (Furolisin[®], König do Brasil Ltda., São Paulo, Brasil) na dose de 2 mg/kg, BID;
- Pimobendan (medicação manipulada) na dose de 0,5 mg/caps, BID;

À ausculta cardíaca, evidenciou-se sopro contínuo de grau V, sem alterações significativas na ausculta pulmonar. Diante da necessidade de correção cirúrgica, foram solicitados exames pré-operatórios, incluindo perfil de coagulação e bolsa de sangue. O perfil exibiu fibrinogênio no limite inferior e tempo de protrombina (TP) no limite superior. Como medida preventiva, foi realizada transfusão com 25 mL de crioprecipitado. Durante o procedimento transfusional, o animal apresentou reação adversa, manifestada por hipotensão e taquipneia, sendo prontamente medicado com difenidramina (1 mg/kg, IM), com resolução do quadro em poucos minutos. A intervenção cirúrgica, foi realizada por toracotomia em março de 2024, quando o paciente apresentava três anos de idade, transcorrendo sem intercorrências. No pós-operatório imediato, o paciente foi encaminhado à internação para monitoramento intensivo e iniciou-se o desmame gradual das medicações. O animal apresentou evolução clínica favorável, com boa recuperação e ausência de recidiva dos sinais clínicos até o presente momento.

Caso 3

Em junho de 2024, foi atendido no Hospital Veterinário da Universidade Santo Amaro (HOVET Unisa) um cão da raça Maltês, com quatro meses de idade, apresentando episódios de síncope e cianose de mucosas. À ausculta cardíaca, identificou-se sopro contínuo em maquinaria, de grau V, característico da persistência do ducto arterioso (PDA), e pressão arterial sistólica de 118 mmHg, aferida no membro torácico esquerdo com uso de manguito n.º 1.

Foi solicitado exame ecocardiograma Doppler, que confirmou a presença de PDA com fluxo da esquerda para a direita, além de fluxo turbulento na artéria pulmonar, compatível com o diagnóstico. Considerando a baixa probabilidade de evolução para edema pulmonar, optou-se por não instituir tratamento medicamentoso antes da intervenção cirúrgica.

A correção foi realizada por meio de toracotomia, após solicitação de perfil de coagulação e disponibilidade de bolsa de sangue, sendo executada com sucesso em julho de 2024, sem intercorrências. No período pós-operatório, devido ser um procedimento invasivo e de alta complexidade foi solicitado internação por 2 dias para monitoração.

O paciente apresentou evolução clínica favorável, sem recidiva dos sinais clínicos e sem necessidade de manutenção de terapia farmacológica.

Resultados e discussão

Foram analisados três prontuários de cães com persistência do ducto arterioso clássico, incluindo um cão macho da raça Poodle, de dois meses de idade, e duas cadelas: uma da raça Maltês, de quatro meses, e outra SRD, de dois anos. Esses dados corroboram as informações descritas na literatura ([Jericó et al., 2015](#); [Stopiglia et al., 2004](#)), que indicam maior incidência da condição em pacientes fêmeas, jovens e de raças puras, como Lulu da Pomerânia, Chihuahua, Pastor de Shetland, Bichon Frisé, Yorkshire Terrier, Poodle, Maltês, Pastor Alemão e English Springer Spaniel ([Argenta et al., 2018](#)).

Os sinais clínicos predominantes incluíram intolerância ao exercício, tosse, cianose das mucosas e episódios de síncope, manifestações compatíveis com a condição (Feitosa, 2014; Fossum, 2021). Além desses, sinais adicionais como fraqueza dos membros e retardo no crescimento também podem ser observados em casos de PDA clássico. Durante o exame físico, foi possível auscultar, nos três animais,

“sopro cardíaco em maquinaria”, caracterizado por um ruído contínuo — achado patognomônico em animais com PDA clássico, devido ao fluxo turbulento na artéria pulmonar, provocado pelo alto fluxo proveniente da artéria aorta, indicando a conexão entre dois vasos (Ettinger et al., 2017; Nelson & Couto, 2015).

Em um dos animais avaliados, observou-se uma possível associação entre o diâmetro do ducto arterioso e a precocidade da manifestação clínica. O paciente com ducto de maior calibre (0,55 cm) apresentou sinais clínicos aos dois meses de idade, sendo o mais precoce entre os três casos analisados. Por outro lado, o animal cujo diâmetro do ducto era intermediário (0,33 cm) manifestou os primeiros sinais apenas aos dois anos, sendo o mais tardio.

Esses achados sugerem que o diâmetro do ducto, isoladamente, pode não ser um fator determinante da gravidade clínica. Para uma avaliação prognóstica mais precisa, devem ser considerados outros elementos, como predisposição racial, características embriológicas do ducto arterioso e presença de comorbidades.

Como exame complementar, a radiografia torácica pode ser empregada para identificar alterações no tamanho da silhueta cardíaca, bem como achados extra cardíacos relevantes (Jericó et al., 2023). No presente estudo, um dos três animais foi submetido à radiografia de tórax, na qual foram observados sinais de cardiomegalia, congestão dos vasos pulmonares e opacificação dos lobos pulmonares, sugerindo quadro de edema pulmonar (Figura 1). Esses achados são compatíveis com a evolução do quadro clínico cardíaco (Argenta et al., 2018).

Para o diagnóstico definitivo, o ecocardiograma Doppler é considerado o exame mais indicado, pois permite a identificação do ducto persistente, a medição de seu diâmetro e a análise da direção do fluxo dentro do vaso — aspectos essenciais para compreender a fisiopatologia da condição e orientar a conduta terapêutica adequada (Oliveira et al., 2011).

O laudo ecocardiográfico dos três pacientes foi conclusivo para o diagnóstico de PDA clássico, com fluxo da esquerda para a direita, tipo mais frequentemente encontrado na prática clínica (Argenta et al., 2018; Jericó et al., 2015)

Outros achados relevantes no exame ecocardiográfico incluíram insuficiência mitral de grau importante, insuficiência discreta da valva tricúspide, remodelamento das câmaras cardíacas, escape valvar mitral e pulmonar, além de fluxo turbulento na artéria pulmonar em dois dos três animais — alterações frequentemente associadas à presença de PDA (Tabela 1).

Tabela 1. Dados clínicos, diagnósticos, terapêuticos e ecocardiográficos de três cães diagnosticados com persistência do ducto arterioso (PDA)

Identificação	Caso 1	Caso 2	Caso 3
Raça	Poodle	SRD	Maltês
Sexo	Macho	Fêmea	Fêmea
Idade do diagnóstico (meses)	2	24	4
Sinais clínicos	Intolerância ao exercício; Tosse	Intolerância ao exercício; Tosse; Mucosas cianóticas.	Mucosas cianóticas; Síncope.
Método diagnóstico	ECO + radiografia	ECO	ECO
Diâmetro do ducto	0,55 cm	0,33 cm	3,3 mm
Idade da correção cirúrgica (meses)	3	36	5
Indícios de edema pulmonar	Sim	Sim	Não
Outros achados ao ECO	Insuficiência mitral importante; Insuficiência tricúspide discreta; RCC.	Escape da valva pulmonar; RCC.	Refluxo valvar mitral

SRD: Sem Raça Definida. ECO: Ecocardiograma Doppler. RCC: Remodelamento das câmaras cardíacas.

O tratamento padrão para a persistência do ducto arterioso clássico consiste na oclusão do ducto por meio de intervenção cirúrgica, especialmente quando há sinais de insuficiência cardíaca. Atualmente, os métodos mais utilizados incluem o cateterismo — técnica minimamente invasiva, com alta taxa de sucesso e baixas taxas de complicações, porém com limitações para animais muito pequenos — cujo acesso mais comum se dá pela artéria femoral — e a toracotomia, considerada um procedimento mais invasivo, com maiores chances de complicações transoperatórias, como hemorragias, mas com alta taxa de sucesso quando bem realizada (Fossum, 2021; Nelson & Couto, 2015)

Um dos pacientes avaliados, com diâmetro de ducto de 0,33 cm, foi submetido à correção cirúrgica aos três anos de idade, sendo considerada uma abordagem tardia para a condição. Isso se deve ao aumento significativo na taxa de mortalidade em animais cujo ducto não foi ocluído no primeiro ano de vida. No entanto, o PDA clássico pode, temporariamente, não ser submetido à intervenção cirúrgica, dependendo de fatores como diâmetro do ducto, risco de desenvolvimento de insuficiência cardíaca e velocidade do fluxo — valor que pode ser mensurado no ecocardiograma, indicando a pressão arterial pulmonar (Jericó et al., 2023; Nelson & Couto, 2023). Portanto, o acompanhamento clínico e ecocardiográfico é fundamental para o planejamento terapêutico adequado.

Em pacientes com sinais de congestão ou evidências de edema pulmonar, recomenda-se a administração prévia de terapia medicamentosa, visando à estabilização clínica antes da intervenção cirúrgica. Dois dos animais avaliados foram submetidos inicialmente a tratamento clínico com inotrópicos, diuréticos e anti-hipertensivos. No entanto, tais medidas são paliativas e não promovem a correção definitiva da afecção (Ettinger et al., 2017).

A toracotomia permanece como uma das abordagens cirúrgicas mais empregadas na correção do PDA clássico, sendo o método de escolha para os três animais avaliados neste estudo (Burnier, 2023; Ferreira et al., 2023). O procedimento de toracotomia foi iniciado por meio de uma incisão cutânea à altura do quarto espaço intercostal esquerdo, seguida pela divulsão do tecido subcutâneo e incisão dos músculos locais, a saber: M. Cutâneo do Tronco, M. Grande Dorsal, M. Serrátil Ventral, M. Escaleno, e M. Intercostais externo e interno, respectivamente. Com a abertura da cavidade torácica, procedeu-se à identificação do coração, afastamento do nervo vago e localização do ducto arterioso patente (Figura 2). Após adequada exposição do ducto, realizou-se sua dissecação e subsequente ligadura dupla com fio de nylon 2-0. A primeira ligadura foi posicionada próxima à artéria aorta, e a segunda, próxima à artéria pulmonar (Figura 2). Em seguida, efetuou-se a síntese e aproximação das estruturas acometidas, iniciando-se pelos músculos intercostais, seguida da aproximação do tecido subcutâneo, instalação de dreno torácico e realização da dermorrafia. A recuperação pós-operatória foi satisfatória, com desmame gradual das medicações após o procedimento e ausência de recidiva dos sinais clínicos observados.

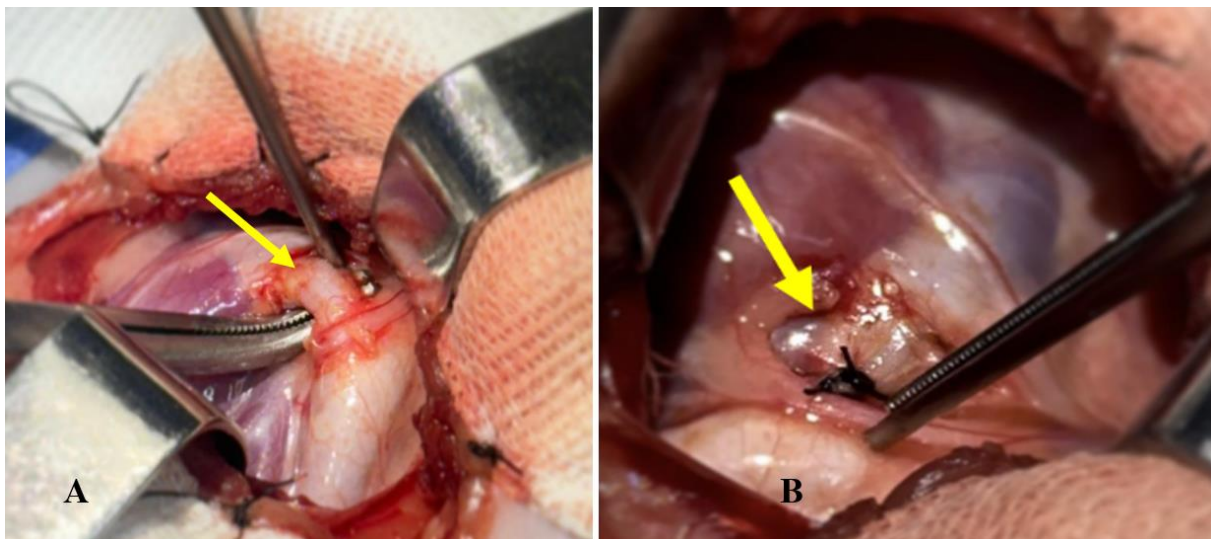


Figura 2. A: Demonstração do ducto arterioso patente após acesso à cavidade torácica por toracotomia lateral esquerda para correção cirúrgica da Persistência do Ducto Arterioso clássico (PDAC). B: Ducto após a oclusão. Cirurgia realizada no HOVET Unisa, 2024.

Normalmente casos de persistência do ducto arterioso reverso apresentam baixa estatística, em torno de 15% dos casos de PDA, e são representados por uma progressão de quadros de PDA clássico não tratados ou não diagnosticados precocemente. A alta pressão pulmonar pode sobressair a pressão da artéria aorta dentro do vaso, invertendo o fluxo, tornando-se da direita para a esquerda (Nelson & Couto, 2015). A inversão do fluxo normalmente pode ocorrer até dois anos de idade (Jericó et al., 2015).

A intervenção cirúrgica, em muitos casos de PDA reverso, torna-se frequentemente contraindicada, uma vez que o ducto passa a atuar como uma via de desvio para a pressão pulmonar elevada. Sua oclusão

pode resultar em descompensação clínica, agravamento do quadro hemodinâmico, e insuficiência do ventrículo direito (Nelson & Couto, 2015), sendo indicado nesses casos o monitoramento clínico e intervenção medicamentosa, se necessário. Embora nenhum dos animais analisados neste estudo tenha apresentado PDA reverso, a possibilidade de evolução para essa condição reforça a importância do diagnóstico precoce, assim como a intervenção cirúrgica, visando evitar complicações.

Conclusão

A persistência do ducto arterioso (PDA) é uma das cardiopatias congênitas mais comuns em cães representando até 30% das malformações cardíacas. Seu diagnóstico precoce, seguido de intervenção cirúrgica adequada, é fundamental para a melhora da sobrevivência e da qualidade de vida dos animais acometidos. Com base nos casos analisados, observa-se a necessidade de novos estudos que investiguem os fatores envolvidos na variabilidade da manifestação clínica entre os indivíduos portadores de PDA, incluindo aspectos morfológicos, hemodinâmicos, genéticos e fatores externos à gestação que possam influenciar a progressão e a gravidade do quadro.

Referências

- Arackal, A., & Alsayouri, K. (2020). Histology, Heart. In *StatPearls*.
- Argenta, F. F., Pavarini, S. P., Driemeier, D., & Sonne, L. (2018). Alterações congênitas do coração e dos grandes vasos em cães. *Pesquisa Veterinária Brasileira*, 38(6), 1184–1189. <https://doi.org/10.1590/1678-5150-pvb-5457>.
- Assumpção, T. C. A., Hall, P. A., Pereira, E. Z., Costa, M. T., & Júnior, D. P. (2012). Persistência do ducto arterioso: Revisão de literatura. *Enciclopédia Biosfera*, 8(15), 1295–1299.
- Buchanan, J. W., & Patterson, D. F. (2003). Etiology of patent ductus arteriosus in dogs. *Journal of Veterinary Internal Medicine*, 17(2), 167–171. [https://doi.org/10.1892/0891-6640\(2003\)017<0167:EOPDAI>2.3.CO;2](https://doi.org/10.1892/0891-6640(2003)017<0167:EOPDAI>2.3.CO;2).
- Burnier, E. M. P. (2023). Toracotomia exploradora (Experiência em 75 Casos). *Revista Brasileira de Cancerologia*, 13(14). <https://doi.org/10.32635/2176-9745.rbc.1956v13n14.4039>.
- Canavari, I. C., Kunz, F. A., Pereira, E. Z., & Costa, M. T. (2015). Abordagem clínica da persistência do ducto arterioso em cães: Revisão de literatura. *Revista Científica de Medicina Veterinária*, 1, 1–16.
- Dias, C. S., & Quitzan, J. G. (2023). Diagnóstico e tratamento da persistência do ducto arterioso em cães. *PUBVET*, 17(9), e1443. <https://doi.org/10.31533/pubvet.v17n9e1443>.
- Ettinger, S. J., Feldman, E. C., & Cote, E. (2017). *Textbook of Veterinary Internal Medicine-eBook*. Elsevier Health Sciences.
- Eurell, J. A., & Frappier, B. L. (2012). *Histologia Veterinária de Dellmann* (Vol. 1). Guanabara Koogan.
- Feitosa, F. L. F. (2014). *Semiologia veterinária: A arte do diagnóstico*. Roca Ltda.
- Ferreira, G. M., Poloniato, L. F. C. V., Guerra, L. E. C., Lima, A. V. S., Garcia, I. M., Santos, G. N. M., Silva, G. S. S., Semkiw, L. R. P., Lopes, P. A. de M., Mendonça, A. B., Silva, I. H. S., Brito, I. P., & Delevedove, A. A. M. (2023). Indicações de toracotomia em centro cirúrgico no trauma: Uma revisão à luz da literatura. *Studies in Health Sciences*, 4(2). <https://doi.org/10.54022/shsv4n2-025>.
- Fossum, T. W. (2021). *Cirurgia de pequenos animais* (3ed.). Elsevier Editora.
- Gomes, O. M. (2005). *Fisiologia cardiovascular aplicada*. Edicor.
- Jericó, M. M., Andrade Neto, J. P., & Kogika, M. M. (2015). *Tratado de medicina interna de cães e gatos*. Roca Ltda.
- Lopes, S. T. A., Biondo, A. W., & Santos, A. P. (2007). Manual de patologia clínica veterinária. In *Universidade de Santa Maria (UFMS)* (Vol. 1). Centro de Ciências Rurais - Santa Maria.
- Lourenço, M. L. G., & Machado, L. H. A. (2013). Características do período de transição fetal-neonatal e particularidades fisiológicas do neonato canino. *Revista Brasileira de Reprodução Animal*, 37(4), 303–308.

- Macêdo, L. R. T., Assumpção, R. F., Brum, R. P., Cunha, F. G., Castro, M. A. L., & Monteiro, L. M. V. W. (2021). Persistência do ducto arterioso em cão: Relato de caso. *PUBVET*, *15*(7), 1–6. <https://doi.org/10.31533/pubvet.v15n07a870.1-6>.
- Nelson, R., & Couto, C. G. (2015). *Medicina interna de pequenos animais* (3.ed.). Elsevier Brasil.
- Oliveira, M. M., Raposo, A. C., Araujo, N., Bittencourt, T. C., & Oriá, A. (2014). Retrospective study of ophthalmopathies in 337 dogs. *Enciclopédia Biosfera*, *10*(19), 1690–1696.
- Oliveira, P., Domenech, O., Silva, J., Vannini, S., Bussadori, R., & Bussadori, C. (2011). Retrospective review of congenital heart disease in 976 dogs. *Journal of Veterinary Internal Medicine*, *25*(3), 477–483. <https://doi.org/10.1111/j.1939-1676.2011.0711.x>.
- Santos, R. L., & Alessi, A. C. (2018). *Patologia veterinária* (Vol. 1). Guanabara Koogan.
- Silvestrini, A. R., Gruenewald, A. P. C., Silvestrini, G. R., Silvestrini, I. R., Reis, M., & Costa, J. L. (2024). Exame clínico na persistência do ducto arterioso. *PUBVET*, *18*(08), e1632. <https://doi.org/10.31533/pubvet.v18n08e1632>.
- Stopiglia, A. J., Freitas, R. R., Irino, E. T., Larsson, M. H. M. A., & Jatene, F. B. (2004). Persistência do ducto arterioso em cães: revisão. *Revista de Educação Continuada Em Medicina Veterinária e Zootecnia Do CRMV-SP*, *7*(1/3), 23–33. <https://doi.org/10.36440/recmvz.v7i1/3.3234>.
- Vassoler, J. C., Broseghin, M. L., Vassoler, J. M., Menegassi, J. C., Contarini, S. F., Moscon, L. A., Teixeira, M. C., Rondon, D. A., & Pereira, C. M. (2020). Persistência do ducto arterioso em um bovino. *PUBVET*, *14*(6), 1–4. <https://doi.org/10.31533/pubvet.v14n6a584.1-4>.
- Volkweis, F. S., Bowen, G. G., Tognoli, G. K., & Sales, J. A. (2020). Persistência do ducto arterioso: Relato de caso. *PUBVET*, *14*(12), 1–8. <https://doi.org/10.31533/pubvet.v14n12a710.1-8>.
- Ware, W. A. (2015). Cardiopatia congênita. In R. W. Nelson & C. G. Couto (Eds.), *Medicina interna de pequenos animais*. Elsevier.

Histórico do artigo:**Recebido:** 30 de junho de 2025**Aprovado:** 16 de julho de 2025**Licenciamento:** Este artigo é publicado na modalidade Acesso Aberto sob a licença Creative Commons Atribuição 4.0 (CC-BY 4.0), a qual permite uso irrestrito, distribuição, reprodução em qualquer meio, desde que o autor e a fonte sejam devidamente creditados.