











<https://doi.org/10.31533/pubvet.v19n02e1723>

Uso de anestesia multimodal em *Panthera leo* durante tratamento endodôntico: Relato de caso

Fabiana Gomes Ferreira Alves^{1*}, Alaina Maria Correia², Angela Carolina Ivanski Collere³, Julia Welter Nascimento⁴, Juliana Bresciani⁴, Manoel Lucas Javorowski⁵, Rogério Ribas Lange⁶, Thiago Francisco Costa Solak², Twyla Ramos Santos¹, Ricardo Guilherme D'Otaviano de Castro Vilani⁶

¹Residente em Anestesiologia Veterinária, Universidade Federal do Paraná – UFPR, Departamento de Medicina Veterinária – DMV, Curitiba, PR, Brasil.

²Médico veterinário, especializado em medicina zoológica, mestrando em Ciências Veterinárias, UFPR, DMV, Curitiba, PR, Brasil.

³Residente em Odontologia Veterinária, UFPR, Departamento de Medicina Veterinária, Curitiba, PR, Brasil.

⁴Residente em Clínica Médica e Cirúrgica de Animais Selvagens, UFPR, Departamento de Medicina Veterinária, Curitiba, PR, Brasil.

⁵Mestre em Ciências Veterinárias, UFPR, Departamento de Medicina Veterinária, Curitiba, PR, Brasil.

⁶Professor adjunto, UFPR, Departamento de Medicina Veterinária, Curitiba, PR, Brasil.

*Autor para correspondência, e-mail: fab.fer1301@gmail.com.

Resumo. A anestesia ou contenção química é indispensável na maioria dos procedimentos realizados em grandes felídeos, exigindo um conhecimento detalhado das características específicas da espécie e da farmacologia dos anestésicos disponíveis. Entre as técnicas anestésicas, a administração intravenosa de fármacos permite rápida distribuição e ajuste de doses de acordo com os efeitos desejados, sendo amplamente utilizada. Este relato de caso descreve a avaliação da anestesia intravenosa total em uma leoa (*Panthera leo*), de 17 anos, submetida a tratamento endodôntico. A leoa foi transportada do Zoológico Municipal de Curitiba ao Hospital Veterinário da Universidade Federal do Paraná (HV-UFPR) para a realização de procedimento endodôntico no canino inferior, após sedação intramuscular prévia com zolazepam/tiletamina (625 mg). Ao chegar ao hospital, a leoa foi avaliada e recebeu medicação pré-anestésica intramuscular composta por dexmedetomidina (2 mcg/kg), midazolam (0,1 mg/kg) e metadona (0,1 mg/kg). A indução anestésica, após acesso venoso, foi realizada com propofol (1 mg/kg), seguida de intubação orotraqueal. A manutenção anestésica foi conduzida com infusões contínuas de propofol, dexmedetomidina, cetamina e remifentanil, com ajustes de doses conforme necessário. Para analgesia local, foi realizado bloqueio do nervo mentoniano com 10 mL de bupivacaína 0,5%, visando o bloqueio do canino inferior esquerdo. Com a redução dos estímulos dolorosos, as infusões contínuas foram reduzidas, mantendo-se apenas propofol e remifentanil (5 mcg/kg/h). A extubação ocorreu no centro cirúrgico e a leoa foi transportada de volta à caixa de contenção sem intercorrências significativas, além de dificuldades mínimas durante a intubação. O protocolo anestésico empregado manteve o animal estável e proporcionou analgesia adequada ao longo do procedimento.

Palavras-chave: Anestesia intravenosa total, contenção química, grandes felídeos

Use of multimodal anesthesia in Panthera leo during endodontic treatment: Case report

Abstract. Anesthesia or chemical restraint is essential in most procedures performed on large felids, requiring detailed knowledge of the species' specific characteristics and the pharmacology of available anesthetics. Among anesthetic techniques, intravenous drug administration allows for rapid distribution and dose adjustments according to the desired effects, making it widely used. This case report describes the evaluation of total intravenous

anesthesia in a 17-year-old lioness (*Panthera leo*) undergoing endodontic treatment. The animal was transported from the Curitiba Municipal Zoo to the Veterinary Hospital of the Federal University of Paraná (HV-UFPR) for an endodontic procedure on a lower canine after prior intramuscular sedation with zolazepam/tiletamine (625 mg). Upon arrival at the hospital, the animal was evaluated and received intramuscular pre-anesthetic medication composed of dexmedetomidine (2 mcg/kg), midazolam (0.1 mg/kg) and methadone (0.1 mg/kg). Anesthetic induction, after venous access, was performed with propofol (1 mg/kg), followed by orotracheal intubation. Anesthetic maintenance was carried out with continuous infusions of propofol, dexmedetomidine, ketamine and remifentanil, with dose adjustments as needed. For local analgesia, a mental nerve block was performed with 10 ml of 0.5% bupivacaine, targeting the left lower canine. With reduced painful stimuli, the continuous infusions were decreased, maintaining only propofol and remifentanil (5 mcg/kg/h). Extubation occurred in the surgical center, and the animal was transported back to the containment box without significant complications, aside from minor difficulties during intubation. The anesthetic protocol used kept the animal stable and provided adequate analgesia throughout the procedure.

Keywords: Total intravenous anesthesia, chemical restraint, large felids

Introdução

A captura e o manejo de animais silvestres são fundamentais para o gerenciamento da vida selvagem, garantindo tanto a segurança dos animais quanto da equipe envolvida ([Janosik, 2005](#); [Sontakke et al., 2017](#); [Thomas, 1961](#)). Para isso, a contenção adequada dos animais é imprescindível, demandando conhecimento detalhado sobre o comportamento, anatomia e os potenciais riscos que cada espécie pode apresentar ([Feitosa, 2014](#)). Os métodos de contenção e manejo variam conforme o tamanho, temperamento e grau de agressividade do animal ([Hernandez, 2013](#); [Thomas, 1961](#); [West et al., 2014](#)). Em algumas espécies de mamíferos, o comportamento pode impedir a aproximação direta ([Feitosa, 2014](#)), limitando o uso de contenção física e tornando a contenção química um dos métodos mais eficazes e seguros ([Hernandez, 2013](#); [Janosik, 2005](#); [Sontakke et al., 2017](#); [Thomas, 1961](#)).

No contexto dos grandes felídeos, a maioria dos procedimentos exige o uso de contenção química ou anestesia geral. A seleção do protocolo anestésico ideal requer conhecimento profundo tanto dos fatores específicos da espécie quanto da farmacologia dos agentes anestésicos disponíveis ([Epstein et al., 2002](#)). Além disso, aspectos como o objetivo do procedimento, a duração esperada, o nível de estímulo doloroso envolvido e o estado clínico do animal são cruciais para a escolha apropriada do protocolo ([Massone, 2017](#)).

A anestesia intravenosa total (TIVA) é definida pela administração contínua de fármacos por via intravenosa, tanto para indução quanto para manutenção da anestesia, com o objetivo de proporcionar inconsciência, analgesia e relaxamento muscular ([Borges et al., 2022](#); [Costa et al., 2019](#)). Embora existam relatos sobre o uso de TIVA em grandes felídeos, ainda são relativamente limitados. Dessa forma, a descrição de casos que avaliam a anestesia intravenosa prolongada em grandes felídeos é de grande relevância para ampliar o conhecimento sobre a aplicação dessa técnica em medicina veterinária.

Relato de caso clínico

Uma leoa-africana (*Panthera leo*), de 17 anos de idade e pesando 180,0 kg, oriunda do Zoológico Municipal de Curitiba, foi encaminhada ao Hospital Veterinário da Universidade Federal do Paraná (HV-UFPR) para realização de tratamento endodôntico. A leoa havia sido previamente avaliada devido a um quadro de anorexia, durante o qual foi diagnosticada uma fratura no canino inferior esquerdo.

No dia do procedimento, a leoa foi submetida à contenção química utilizando 625 mg de zolazepam/tiletamina (Zoletil[®]), administrados por via intramuscular por meio de dardejamento com zarabatana. Após a sedação inicial, a leoa foi transportada ao HV-UFPR, em um trajeto com duração aproximada de 45 minutos. Ao chegar no hospital, o grau de sedação foi avaliado. Devido à observação de sinais de despertar, optou-se pela administração de medicação pré-anestésica, visando garantir a segurança da equipe durante a manipulação e a obtenção de acesso venoso periférico.

A medicação pré-anestésica consistiu em dexmedetomidina (2 mcg/kg), midazolam (0,1 mg/kg) e metadona (0,1 mg/kg), todos administrados por via intramuscular. Após 15 minutos, foi constatado nível adequado de sedação, permitindo a abertura da caixa de transporte e a manipulação do membro pélvico direito, onde foi realizada a tricotomia e a cateterização da veia safena medial com cateter 18G para obtenção de acesso venoso. Em seguida, a leoa foi transferida para o centro cirúrgico, sendo posicionada na mesa cirúrgica e submetida à monitoração multiparamétrica. Foram então iniciadas infusões contínuas de dexmedetomidina (1 mcg/kg/h), cetamina (0,6 mg/kg/h) e remifentanil (10 mcg/kg/h) para manutenção da anestesia.

A indução anestésica foi realizada com propofol, administrado por bomba de infusão à taxa de 2 mg/kg/min. Quando atingida a dose de 1 mg/kg, o animal apresentou nível de inconsciência adequado para a intubação orotraqueal, precedida por anestesia periglótica com 5 mL de lidocaína a 2%. A intubação foi realizada utilizando-se uma sonda endotraqueal de 22 mm, guiada por palpação, devido à impossibilidade de visualização direta das estruturas laríngeas ([Figura 1A](#)). Para analgesia local, foi realizado um bloqueio do nervo mentoniano esquerdo ([Figura 1B](#)) com 10 mL de bupivacaína a 0,5%, utilizando-se um cateter 22G, para promover analgesia do canino inferior esquerdo.

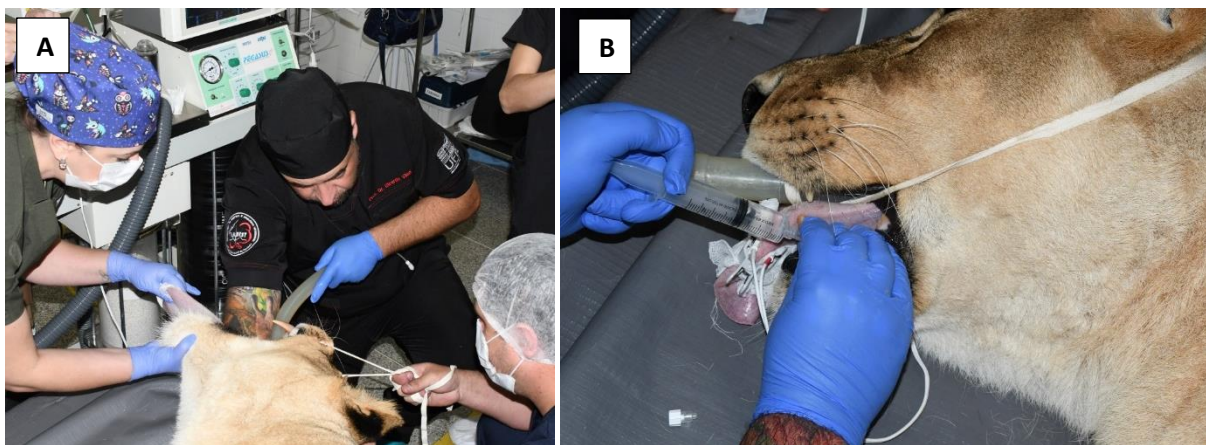


Figura 1. Intubação orotraqueal (A) e realização do bloqueio mentoniano com cateter 22G (B) em paciente da espécie *Panthera leo*, atendido no Hospital Veterinário da Universidade Federal do Paraná

Após a indução anestésica, a taxa de infusão de propofol foi reduzida para 0,05 mg/kg/min, sendo ajustada conforme necessário ao longo do procedimento. As infusões contínuas de dexmedetomidina, cetamina e remifentanil foram mantidas nas taxas iniciais por uma hora, momento em que a dose de dexmedetomidina foi reduzida para 0,5 mcg/kg/h e a de remifentanil para 5 mcg/kg/h. O objetivo foi manter o animal no terceiro plano do estágio III dos critérios de Guedel, adaptados para felinos domésticos, caracterizado pela rotação do globo ocular, ausência de reflexos palpebrais laterais, ausência de tônus mandibular e reflexo anal abolido ([Massone, 2017](#)). A leoa foi mantida em ventilação mecânica controlada, com um volume corrente de 10 ml/kg, em oxigênio a 100%, utilizando uma relação inspiração/expiração de 1:2, pressão expiratória final positiva (PEEP) de 2 mmHg e uma frequência respiratória de 10 movimentos por minuto.

A monitoração dos parâmetros vitais ([Tabela 1](#)), incluindo frequência cardíaca, eletrocardiografia, frequência respiratória, oximetria de pulso, capnografia, temperatura corporal e pressão arterial invasiva, foi realizada a cada 10 minutos após a chegada ao centro cirúrgico, utilizando um monitor multiparamétrico Digicare LifeWindow LW9xVet. A pressão arterial invasiva foi aferida por meio de cateterização da artéria podal dorsal no membro pélvico esquerdo com um cateter 20G.

Durante o momento da intubação, houve dificuldade na progressão do tubo endotraqueal, resultando em um aumento transitório da pressão arterial e uma breve redução na saturação de oxigênio no sangue. Esses eventos foram corrigidos rapidamente e o procedimento prosseguiu sem intercorrências significativas. A frequência cardíaca manteve-se estável ao longo de toda a cirurgia, enquanto a pressão arterial apresentou uma queda gradual; porém, dentro de limites aceitáveis, sem valores abaixo de 91 mmHg para a pressão sistólica, 63 mmHg para a pressão arterial média, e 52 mmHg para a pressão diastólica.

Tabela 1. Parâmetros fisiológicos trans-anestésicos registrados durante procedimento de endodontia em Leoa Leona (*Panthera leo*) no Hospital Veterinário da Universidade Federal do Paraná, contendo frequência cardíaca, pressão arterial sistólica, média e diastólica, frequência respiratória, saturação de oxigênio no sangue e temperatura corporal

Tempo Minuto	Parâmetros fisiológicos						
	FC, bpm	PAS, mmHg	PAM, mmHg	PAD, mmHg	FR, rpm	SpO ₂ , %	T °C.
M0	53	135	100	83	10	97	36,3
M10*	56	156	116	96	10	91	36,3
M20	58	142	110	94	10	94	36,3
M30	56	135	102	85	10	98	36,5
M40	57	123	100	90	10	99	36,6
M50	57	130	106	89	10	99	36,7
M60	57	134	99	83	10	98	36,7
M70	56	132	99	83	10	100	36,5
M80	57	132	99	89	10	100	36,5
M90	55	108	73	60	10	100	36,5
M100	55	104	72	62	10	100	36,5
M110	55	105	74	64	10	100	36,4
M120	55	104	72	60	10	100	36,4
M130	55	100	67	60	10	100	36,4
M140	55	91	65	54	10	100	36,4
M150	55	92	63	52	10	100	36,4
M160	55	94	65	53	10	100	36,3
M170	57	99	67	59	10	100	36

*Momento da intubação

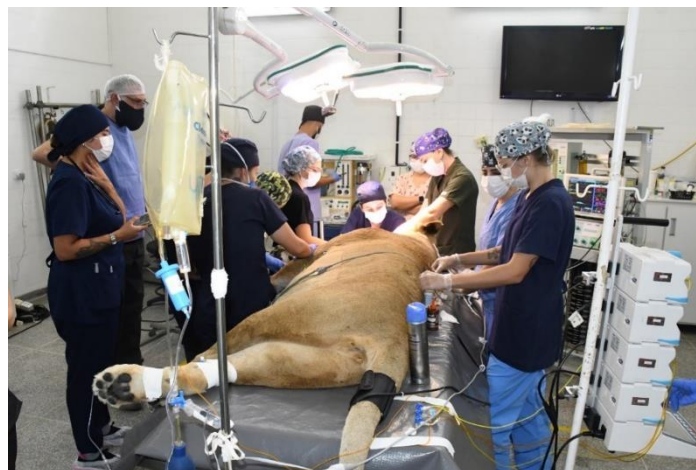

Figura 3. Paciente da espécie *Panthera leo* em mesa cirúrgica para realização de procedimento de endodôntia em canino inferior esquerdo, atendido no Hospital Veterinário da Universidade Federal do Paraná.

As infusões de dexmedetomidina e cetamina foram progressivamente reduzidas e interrompidas 50 minutos antes do término do procedimento, momento em que os estímulos dolorosos mais intensos cessaram. As infusões de propofol e remifentanil (5 mcg/kg/h) foram mantidas até o final do procedimento odontológico. A taxa de infusão de propofol foi então reduzida para 0,05 mg/kg/min e, após a interrupção da infusão de remifentanil, o animal apresentava ventilação espontânea, sendo extubado ainda no centro cirúrgico. Em seguida, foi transportado de volta para a caixa de contenção, e a reversão dos efeitos da dexmedetomidina foi realizada com atipamezole. A leoa apresentou recuperação gradual, com reflexos preservados, pequenas vocalizações e movimentos oculares e auriculares sutis, sugerindo um despertar tranquilo. A anestesia teve uma duração total de três horas. O animal foi transportado de volta ao zoológico em um trajeto de aproximadamente uma hora, e, ao retornar ao recinto, apresentou recuperação satisfatória, com deambulação normal.

Discussão

A maioria dos procedimentos em grandes felídeos demandam contenção química, tanto para garantir a segurança da equipe envolvida no manejo quanto para minimizar o estresse do animal e suas potenciais consequências. Sob situações de estresse, o organismo desencadeia respostas adaptativas, mediadas pela ativação do sistema nervoso autônomo simpático, com a liberação de catecolaminas (Orsini & Bondan,

2006). Esta situação resulta em aumento da pressão arterial sistêmica, taquipneia, taquicardia e elevação do metabolismo celular, o que conseqüentemente aumenta o requerimento de anestésicos para contenção do animal ([Ray et al., 2021](#); [Robertson, 2020](#); [Robertson et al., 2018](#)).

Sabe-se que sistemas de injeção remota são de extrema importância para a equipe veterinária na contenção de animais selvagens. No presente caso foi utilizada aplicação com zarabatana, que embora limitado em termos de volume de fármacos e distância de alcance, permite uma imobilização de felídeos de grande porte mantendo distanciamento e a segurança do veterinário na aplicação da contenção química, além de apresentar uma aplicação silenciosa e de baixo impacto físico, o que minimiza o trauma causado ao animal ([Lance, 2013](#)).

Os anestésicos dissociativos são frequentemente utilizados na contenção de grandes felídeos, sendo a tiletamina, em combinação com zolazepam, um dos mais comuns. O zolazepam é um benzodiazepínico, e atua para prevenir efeitos adversos, como convulsões e relaxamento muscular insuficiente, além de promover recuperações anestésicas mais suaves ([Shindle & Tewes, 2000](#)). Esta combinação foi eficaz para a primeira contenção do animal, facilitando o transporte até o local do procedimento.

Os alfa-2 agonistas, como a dexmedetomidina, também são amplamente utilizados em grandes felídeos. Estes promovem sedação, analgesia e relaxamento muscular e, embora possam causar efeitos cardiovasculares, como bradicardia e redução do débito cardíaco, além de aumento da resistência vascular sistêmica, apresentam a vantagem de possuir antagonistas específicos, como o atipamezole ([Bednarski et al., 2011](#); [Grimm et al., 2015](#); [Tranquilli et al., 2013](#)), que foi utilizado ao final do procedimento para reverter a sedação. A dexmedetomidina é frequentemente usada com opioides, e no presente caso, foi administrada em associação com a metadona, que apresenta a qualidade de suas propriedades semelhantes às da morfina, com maior afinidade a receptores NMDA ([West et al., 2014](#)). O midazolam também foi utilizado na medicação pré-anestésica, com o intuito de promover uma sedação moderada, mantendo estabilidade cardiovascular e, na aplicação intramuscular, tem sua absorção de forma mais eficaz que o diazepam ([Massone, 2017](#)).

A escolha pela anestesia intravenosa total (TIVA) foi baseada nas vantagens de rápida distribuição ao local de ação, sendo um método comum de administração de fármacos que permite ajustes de doses de acordo com os efeitos desejados, podendo ser administrados em infusão contínua. A anestesia intravenosa previne a poluição ambiental e irritação de vias respiratórias. Contudo, requer cuidados rigorosos para evitar complicações como flebites, além de não permitir a reversão imediata em caso de efeitos indesejáveis, por conta da alta concentração plasmática atingida, que entretanto, ocorre de forma transitória ([Massone, 2017](#)).

O propofol é amplamente utilizado em animais selvagens para indução e manutenção anestésica, sendo um agente de curta duração ([Bednarski et al., 2011](#); [Grimm et al., 2015](#); [Tranquilli et al., 2013](#)), com indução e recuperação rápidas e suaves em espécies domésticas ([Epstein et al., 2002](#)). Sua administração deve ocorrer por via intravenosa, preferencialmente de maneira lenta, a fim de minimizar os efeitos adversos, como depressão respiratória e hipotensão. O propofol não possui propriedades antinociceptivas, sendo necessário fármacos coadjuvantes para analgesia em procedimentos com estímulos dolorosos. No caso relatado, houve diminuição gradativa da pressão arterial durante o procedimento, com pressão arterial média mínima registrada de 63 mmHg, sem que o animal desenvolvesse hipotensão significativa.

As doses de propofol administradas para manutenção anestésica não excederam 0,05 mg/kg/min, sendo este baixo requerimento favorecido pelas infusões anestésicas associadas ao propofol, que além de reduzir a necessidade do anestésico, forneceram a analgesia necessária, como o remifentanil. Este fármaco apresenta potente ação analgésica, início de ação rápido e curta duração de efeitos após o término da administração, características resultantes de seu perfil farmacocinético único ([Chanquette et al., 2022](#)). O uso concomitante de cetamina em felinos reduziu a dose necessária de propofol para manutenção anestésica, além da diminuição de seus efeitos adversos, uma vez que os efeitos cardiovasculares desses fármacos são opostos e complementares ([Ilkiw et al., 2003](#)).

A analgesia se mostrou eficaz durante o procedimento, não sendo observada alteração significativa de parâmetros nos momentos de maior manipulação, sendo realizado, além das infusões contínuas, o

bloqueio do nervo mentoniano. Este nervo, um ramo do nervo alveolar inferior localizado na mandíbula, quando bloqueado, promove analgesia em procedimentos realizados na região de sínfise mentoniana, caninos, incisivos inferiores, os dois primeiros pré-molares e tecidos adjacentes, justificando sua utilização para o tratamento endodôntico do canino inferior (Klaumann & Otero, 2013; Otero & Portela, 2017, 2018).

A maior alteração de parâmetros observada ocorreu durante a intubação orotraqueal, momento que usualmente desencadeia uma resposta hemodinâmica simpática acentuada, com aumento da frequência cardíaca e pressão arterial (Esteban et al., 2018; Mohanty et al., 2022; Singh et al., 2019). No presente caso, apenas o aumento da pressão arterial foi observado. Além disso, uma redução temporária na saturação de oxigênio foi registrada, apesar da pré-oxigenação, mas este parâmetro retornou rapidamente a níveis aceitáveis após a conexão ao sistema de ventilação com fornecimento de oxigênio (Bednarski et al., 2011; Grimm et al., 2015; Tranquilli et al., 2013).

A recuperação anestésica é um ponto crítico no manejo de felídeos, exigindo preparo cuidadoso do paciente e do ambiente de recuperação (Epstein et al., 2002). Gatos domésticos apresentam dificuldade em conjugar fenóis, o que pode estar relacionado a recuperações anestésicas mais prolongadas levando ao acúmulo do propofol (Bednarski et al., 2011; Grimm et al., 2015; Tranquilli et al., 2013). Neste caso, mesmo com a reversão da dexmedetomidina, o tempo de recuperação prolongado favorece a segurança da equipe, permitindo o transporte adequado do animal para a caixa de contenção e posteriormente para o zoológico (Gehrcke et al., 2013).

Conclusão

Neste procedimento, apesar da duração total de 170 minutos de anestesia, não foram observadas intercorrências significativas além das registradas durante a intubação endotraqueal. O protocolo de anestesia intravenosa total com às infusões contínuas de propofol, dexmedetomidina, remifentanil e cetamina demonstrou-se eficaz, proporcionando tanto o controle adequado do plano anestésico quanto a estabilidade dos parâmetros cardiorrespiratórios e a analgesia necessária para a realização do procedimento. Este caso destaca a eficácia de protocolos anestésicos multimodais em grandes felídeos, contribuindo para futuras aplicações clínicas.

Referências bibliográficas

- Bednarski, R., Grimm, K., Harvey, R., Lukasik, V. M., Penn, W. S., Sargent, B., & Spelts, K. (2011). AAHA anesthesia guidelines for dogs and cats. *Journal of the American Animal Hospital Association*, 47(6), 377–385.
- Borges, I. S., Castro, R. G. D., Shimizu, R., Lima, I. L. M., Mendes, J. C. F. S., Bordignon, A. K., Trebien, L. C., Biolchi, J., & Seligman, R. (2022). Anestesia intravenosa total em *Chelonoidis carbonaria* (Jabutí-piranga) submetido a plástrotomia para enterotomia: Relato de caso. *PUBVET*, 16(8), 1–8. <https://doi.org/10.31533/pubvet.v16n08a1191.1-8>.
- Chanquette, B. S., Merino, A. J. F., Landgraf, L. C., & Bonfante, J. S. (2022). O uso do remifentanil na anestesiologia veterinária. *Encontro Acadêmico de Produção Científica de Medicina Veterinária*.
- Costa, B. S., Zogbi, T. F., Cruz, T. C. S., Melo, V., & Hatschbach, E. (2019). Anestesia total intravenosa na Medicina Veterinária. *Encontro Acadêmico de Produção Científica de Medicina Veterinária*.
- Epstein, A., White, R., Horowitz, I. H., Kass, P. H., & Ofri, R. (2002). Effects of propofol as an anaesthetic agent in adult lions (*Panthera leo*): A comparison with two established protocols. *Research in Veterinary Science*, 72(2). <https://doi.org/10.1053/rvsc.2001.0535>.
- Esteban, M. A., Dewey, C. W., Schwark, W. S., Rishniw, M., & Boothe, D. M. (2018). Pharmacokinetics of single-dose oral pregabalin administration in normal cats. *Frontiers in Veterinary Science*, 5(JUL), 136. <https://doi.org/10.3389/fvets.2018.00136>.
- Feitosa, F. L. F. (2014). *Semiologia veterinária: A arte do diagnóstico*. Roca Ltda.
- Gehrcke, M. I., Luiz, R. M., Lima, M. P. A., Farias, F. H., Poli, A., Moraes, A. N., & Oleskovicz, N. (2013). Farmacocinética do propofol em nanoemulsão em gatos. *Ciência Rural*, 43(4), 729–735. <https://doi.org/10.1590/S0103-84782013000400026>.

- Grimm, K. A., Lamont, L. A., Tranquilli, W. J., Greene, S. A., & Robertson, S. A. (2015). *Veterinary anesthesia and analgesia*. John Wiley & Sons.
- Hernandez, S. M. (2013). Chemical immobilization of wild animals. In *Veterinary Anaesthesia: Eleventh Edition*. <https://doi.org/10.1016/B978-0-7020-2793-2.00018-9>.
- Ilkiw, J. E., Pascoe, P. J., & Tripp, L. D. (2003). Effect of variable-dose propofol alone and in combination with two fixed doses of ketamine for total intravenous anesthesia in cats. *American Journal of Veterinary Research*, *64*(7), 907–912. <https://doi.org/10.2460/ajvr.2003.64.907>.
- Janosik, S. M. (2005). Final manual chemical immobilization of wild animals. *NASPA Journal*, *42*(4).
- Klaumann, P. R., & Otero, P. E. (2013). *Anestesia locorregional em pequenos animais*. Roca, São Paulo.
- Lance, W. R. (2013). Chemical and physical restraint of wild animals, a training and field manual for African species. *Journal of Wildlife Diseases*, *49*(1), 214. <https://doi.org/10.7589/0090-3558-49.1.214>.
- Massone, F. (2017). Anestesiologia veterinária. In *Farmacologia e técnicas*. Guanabara Koogan.
- Mohanty, S., Jayasingh, S. C., Sethi, A., & Routray, S. S. (2022). Oral clonidine vs pregabalin premedication on preoperative sedation and attenuation of pressor response to direct laryngoscopy and endotracheal intubation: A randomized double-blind study. *Journal of Cardiovascular Disease Research*, *13*(1).
- Orsini, H., & Bondan, E. F. (2006). Fisiopatologia do estresse em animais selvagens em cativeiro e suas implicações no comportamento e bem-estar animal: Revisão da literatura. *Journal of Health Science Institut*, *24*(1), 7–13.
- Otero, P. E., & Portela, D. A. (2018). *Manual de anestesia regional em animais de estimação*. MED VET Livros.
- Otero, P. E., & Portela, D. (2017). *Anestesia regional en animales de compañía*. Argentina: Inter-Médica.
- Ray, M., Carney, H. C., Boynton, B., Quimby, J., Robertson, S., Saint Denis, K., Tuzio, H., & Wright, B. (2021). 2021 AAFP feline senior care guidelines. *Journal of Feline Medicine and Surgery*, *23*(7), 613–638. <https://doi.org/10.1177/1098612X211021538>.
- Robertson, S. (2020). Anesthetic protocols for dogs and cats. In S. White (Ed.), *High-quality, high-volume spay and neuter and other shelter surgeries* (pp. 153–192). Wiley Blackwell.
- Robertson, S. A., Gogolski, S. M., Pascoe, P., Shafford, H. L., Sager, J., & Griffenhagen, G. M. (2018). AAFP feline anesthesia guidelines. *Journal of Feline Medicine and Surgery*, *20*(7), 602–634. <https://doi.org/10.1177/1098612x18781391>.
- Shindle, D. B., & Tewes, M. E. (2000). Immobilization of wild ocelots with tiletamine and zolazepam in southern Texas. *Journal of Wildlife Diseases*, *36*(3), 546–550. <https://doi.org/10.7589/0090-3558-36.3.546>.
- Singh, D., Yadav, J., Jamuda, B., & Singh, P. (2019). Oral pregabalin as premedication on anxiety and stress response to laryngoscopy and endotracheal intubation in patients undergoing laparoscopic cholecystectomy: A randomized double-blind study. *Anesthesia: Essays and Researches*, *13*(1). https://doi.org/10.4103/aer.aer_12_19.
- Sontakke, S., Umapathy, G., Kumar, D., & Singh, D. N. (2017). A manual on chemical immobilization of wild animals. *LaCONES and Central Zoo Authority, September 2017*.
- Thomas, W. D. (1961). Chemical immobilization of wild animals. *Journal of the American Veterinary Medical Association*, *138*. <https://doi.org/10.1111/j.1748-1090.1960.tb02791.x>.
- Tranquilli, W. J., Thurmon, J. C., & Grimm, K. A. (2013). *Lumb and Jones' veterinary anesthesia and analgesia*. John Wiley & Sons.
- West, G., Heard, D., & Caulkett, N. (2014). Zoo animal and wildlife immobilization and anesthesia. In *Zoo Animal and Wildlife Immobilization and Anesthesia: Second Edition*. <https://doi.org/10.1002/9781118792919>.

Histórico do artigo:**Recebido:** 28 de outubro de 2024**Aprovado:** 18 de novembro de 2024**Licenciamento:** Este artigo é publicado na modalidade Acesso Aberto sob a licença Creative Commons Atribuição 4.0 (CC-BY 4.0), a qual permite uso irrestrito, distribuição, reprodução em qualquer meio, desde que o autor e a fonte sejam devidamente creditados