

<https://doi.org/10.31533/pubvet.v19n01e1713>

## Colecistectomia videolaparoscópica em cães. Lama biliar em cão: Relato de caso

Débora Todeschini de Castro<sup>1</sup>, Edelmar Chagas da Silva<sup>1</sup>, Ingrid da Silveira Chiarelli<sup>1</sup>, Mariana Tavares Maioni<sup>1</sup>, Patrícia Franciscone Mendes<sup>2</sup> , André Preturlon Terra<sup>3</sup>

<sup>1</sup>Aluna de Graduação do Curso de Medicina Veterinária, Centro Universitario FAM, Mooca, SP, Brasil

<sup>2</sup>Professor(a) do Curso de Medicina Veterinária, Centro Universitario FAM, Mooca, SP, Brasil

<sup>3</sup>Médico Veterinário Autônomo, Especialista em Anestesiologia Veterinária e Aprimoramento em Videocirurgia, Brasil

\*Autor para correspondência, e-mail: [marianamaioni@yahoo.com.br](mailto:marianamaioni@yahoo.com.br)

**Resumo.** O desenvolvimento das cirurgias minimamente invasivas revolucionou o campo da cirurgia. A técnica apresentada neste trabalho foi introduzida na medicina humana em 1987, e nas últimas décadas vem ganhando importância na medicina veterinária, devido suas vantagens e indicações para fins diagnósticos e terapêuticos. A colecistectomia videolaparoscópica, é uma técnica cirúrgica que passou a ser utilizada para solucionar diversas condições patológicas da vesícula biliar, como a lama biliar, colelitíase sintomática, neoplasias, mucocelos e traumas, especialmente quando essas não apresentam resposta ao tratamento clínico e medicamentoso com fármacos coleréticos e hipolipemiantes. O procedimento consiste em pequenas incisões abdominais para a remoção da vesícula biliar, com o auxílio de um laparoscópio e instrumentos específicos. Oferece um melhor prognóstico quando comparada à cirurgia convencional (aberta), por esta ser mais traumática e com maior tempo de recuperação. As principais vantagens da videolaparoscopia são menores incisões cirúrgicas, reduzindo o estresse cirúrgico e algia pós-operatória, diminuição da morbidade e rápida recuperação, incluindo menor risco de infecção e menor incidência de complicações pós-operatórias. O presente trabalho tem como objetivo relatar o caso de um cão SRD, fêmea, resgatada, geriátrica, com lama biliar, assim como discutir o manejo do paciente, correlacionar os achados laboratoriais e ultrassonográficos com a sintomatologia, progressão e resolução do tratamento em técnica cirúrgica.

**Palavras-chave:** Colecistectomia, lama biliar, medicina veterinária, videolaparoscopia

### *Laparoscopic cholecystectomy in dogs. Biliary sludge in a mixed breed dog: Case report*

**Abstract.** The development of minimally invasive surgeries has revolutionized the field of surgery. The technique presented in this paper was introduced in human medicine in 1987, and in recent decades it has gained importance in veterinary medicine due to its advantages and indications for diagnostic and therapeutic purposes. Videolaparoscopic cholecystectomy is a surgical technique that has come to be used to solve several pathological conditions of the gallbladder, such as biliary sludge, symptomatic cholelithiasis, neoplasms, mucocelos and trauma, especially when these do not respond to clinical and drug treatment with choleric and lipid-lowering drugs. The procedure consists of small abdominal incisions to remove the gallbladder, with the aid of a laparoscope and specific instruments. It offers a better prognosis when compared to conventional (open) surgery, as the latter is more traumatic and requires longer recovery times. The main advantages of video laparoscopy are smaller surgical incisions, reducing surgical stress and postoperative pain, decreased morbidity and rapid recovery, including

lower risk of infection and lower incidence of postoperative complications. The present study aims to report the case of a rescued, geriatric, female mixed-breed dog with biliary sludge, as well as discuss the management of the patient, correlate the laboratory and ultrasound findings with the symptoms, progression and resolution of the treatment using surgical techniques.

**Keywords:** Cholecystectomy, biliary sludge, veterinary medicine, videolaparoscopy

## Introdução

A vesícula biliar (VB) é um órgão que tem como função armazenamento, concentração, acidificação e modificação da bile (Piñol et al., 2020; Romero et al., 2008). Está situado ente o lobo hepático medial direito e o lobo hepático quadrado. Sua estrutura histológica se assemelha ao intestino, possuindo uma superfície luminal mucosa que se divide em epitélio colunar simples e lâmina própria, uma camada de músculo liso, uma camada de tecido conjuntivo perimuscular e externamente possui uma membrana serosa. Sua mucosa possui glândulas mucosas tubuloacinosas que secretam pequenas quantidades de muco e seu epitélio possui capacidade de realizar processos de reabsorção (Carrilho et al., 2015; Zavaleta-García & Ortiz-Hidalgo, 2023). A camada da musculatura lisa é responsável pela contração da VB, que é induzida pela ação da colecistoquina (CCK). Além de outros hormônios e do controle neurológico (Center, 2009; Junqueira & Carneiro, 2013).

A motilidade da VB e do esfíncter de Oddi são iniciados por meio da interação de sinais neuroendócrinos, os principais hormônios secretados pelo trato gastrointestinal após a ingestão de alimentos são a CCK, secretina e gastrina. A VB se liga ao intestino por meio da árvore biliar, onde o ducto cístico liga a VB ao ducto biliar comum e este chega ao duodeno pela papila duodenal maior, rodeada pelo esfíncter de Oddi (Center, 2009).

Composta por água, colesterol, ácidos biliares, bilirrubina, fosfolipídeos e eletrólitos, a bile é o principal produto oriundo da excreção hepática. Na VB os constituintes orgânicos da bile são concentrados e o volume é reduzido, devido absorção de cloreto, sódio e bicarbonato, além da absorção passiva de água do epitélio (Klinkspoor et al., 1995). A produção de ácidos biliares precedentes da bile realiza a manutenção do colesterol, evitando a formação de sedimentos sólidos cáusticos biliares e a formação de cálculos obstruindo a bile (Klein, 2014).

Na ultrassonografia, a vesícula biliar é observada como uma estrutura anecogênica de formato redondo ou oval (Nyland & Mattoon, 2005) e parede hiperecogênica (Carvalho, 2018; Espíndola, 2014; Seoane et al., 2011), fina e lisa medindo 2-3 mm nos cães (Penninck & D'Anjou, 2011). Seu tamanho varia conforme o estado de repleção (Carvalho, 2018; Espíndola, 2014; Seoane et al., 2011), dependendo de quando o animal se alimentou (Nyland & Mattoon, 2005).

Os distúrbios da vesícula e ductos biliares em pequenos animais são incomuns (Center, 2009; Richter, 2005). Considerada uma suspensão viscosa intravascular, formada pela modificação da bile hepática pela mucosa da vesícula (Saucedo & Martins, 2009). Nos cães, sua importância clínica é desconhecida, sendo um achado frequente em pacientes idosos clinicamente saudáveis (Brömel et al., 1998; Gaschen, 2013; Hayward, 2012; Nyland & Mattoon, 2005; Quinn & Cook, 2009). Devido à baixa concentração de colesterol e de cálcio livre na bile dessa espécie (Center, 2009; Fossum, 2021), sugere-se que o espessamento biliar raramente implica na formação de cálculos (Brömel et al., 1998). Alguns autores têm proposto que o espessamento biliar canino possa resultar em mucocele biliar (Agthe et al., 2009; Besso et al., 2000).

Clinicamente, a lama biliar é mais frequentemente diagnosticada na ultrassonografia, porém, o exame direto através da microscopia, embora menos aplicável, é mais sensível para o diagnóstico (Bakulin et al., 2021; Mizutani et al., 2017; Pazzi et al., 2003; Tsukagoshi et al., 2012). Na ultrassonografia apresenta-se com ecogenicidade de baixa amplitude sem sombra acústica (Jüngst et al., 2006; Zorniak et al., 2023) e com mobilidade gravidade dependente, diferenciando-se da mucocele por esta ser imóvel e apresentar um padrão estrelado ou estriado (Besso et al., 2000; Ferguson, 1996; Reed & Ramirez, 2007).

A lama biliar pode ter associação com jejuns prolongados (Jüngst et al., 2006; Zorniak et al., 2023). Representa um estágio inicial de outras enfermidades, como a hiperplasia cística mucinóide (HCM). A lama biliar (LB) associada à HCM pode estar relacionada com a formação de mucocele da vesícula biliar (Besso et al., 2000). Também foi descrito a possibilidade de associação da lama biliar com a dor biliar, colecistite, colangite, pancreatite (Mizutani et al., 2017; Pazzi et al., 2003; Zorniak et al., 2023), formação de cálculos biliares, doenças hepatobiliares e endócrinas (Quinn, 1994; Quinn & Cook, 2009). De Marco (2015), Herrtage & Ramsey (2015) e Silva et al. (2022) verificaram que cães que apresentavam hiperadrenocorticismo ou hipotireoidismo foram mais propensos a ter mais que 25% de lama biliar no conteúdo da VB.

A terapia ideal deve ser adaptada a cada paciente, o tratamento clínico em cães assintomáticos tem como objetivo estimular o aumento do fluxo biliar por meio de uma produção de bile mais fluída. Os pacientes se beneficiam da administração de fármacos coleréticos (ácido ursodexacólico), antioxidantes como (vitamina E) e hepatoprotetores. Uma complicação indica mau controle, podendo ser recomendado a intervenção cirúrgica (Center, 2009).

O procedimento cirúrgico de colecistectomia videolaparoscópica (VLC), surgiu como uma técnica avançada e minimamente invasiva, e foi pioneiramente introduzida na medicina humana em 1987 pelo cirurgião Philippe Mouret, posteriormente a técnica se tornou amplamente utilizada em decorrência das colaborações de Jaques Perissat e François Dubois (Amboldi et al., 2011).

Na medicina veterinária a aplicação da técnica ocorreu de forma mais lenta, mas tem ganhado destaque devido suas vantagens e indicações em diversas patologias da vesícula biliar em cães, como colelitíase sintomática, neoplasias, mucocele e traumas, sendo a mucocele a patologia com maior necessidade de intervenção cirúrgica, devido sua alta morbidade e mortalidade, especialmente nos casos em que ocorre a obstrução do ducto biliar extra-hepático ou peritonite biliar secundária, provocada pela ruptura da vesícula biliar (Salim & Cutait, 2008).

Este artigo apresenta um estudo de caso sobre colecistectomia videolaparoscópica em cães, revisando a evolução histórica e a aplicação da técnica na espécie. O objetivo é fornecer uma análise abrangente, desde o diagnóstico até o pós-operatório, destacando os benefícios, as indicações e as implicações clínicas dessa abordagem minimamente invasiva. O trabalho visa auxiliar médicos veterinários, cirurgiões e estudantes a aprimorar seus conhecimentos sobre a técnica e a aplicá-la na prática clínica, contribuindo para o tratamento de doenças da vesícula biliar em cães.

## Relato de caso

O presente trabalho descreve o caso clínico real de uma cadela, sem raça definida (SRD) de 14 anos de idade e 7,1 kg. Em maio de 2023 começou a apresentar episódios de êmese com conteúdo líquido amarelado. Tutora levou paciente ao hospital veterinário particular NossoVet, onde ao exame físico o animal apresentava sensibilidade à palpação abdominal, êmese, apatia, depressão e febre. Até o momento do diagnóstico, alimentava-se de ração comercial super premium para cães idosos. O tratamento inicial foi com fluidoterapia suplementada com vitamina B e potássio, analgésico, antiemético e protetor gástrico, além de realizados exames ultrassonográficos, hematológicos (hemograma e bioquímico) e cardiológicos (eletrocardiograma e ecocardiograma). Paciente não apresentava alterações significativas em hemograma; porém, em exame bioquímico foram revelados níveis anormais de ALT (115 U/L), GGT (19 U/L), ureia (69 mg/dL), fósforo (9,93 mg/dL), sódio (150 mmol/L), cálcio total (1,70 mmol/L) e triglicérides (442 mg/dL) (Tabela 1). O exame ultrassonográfico relevou que o paciente apresentava hepatomegalia com ecotextura grosseira e ecogenicidade elevada, sugerindo hepatite crônica ou infiltrado gorduroso. A vesícula biliar apresentava paredes finas e ecogênicas, repleta com conteúdo anecogênico, além de grande quantidade de conteúdo ecogênico depositado ao fundo e presença de diversas estruturas hiperecogênicas formadoras de sombra acústica (lama biliar/concreção biliar) como mostra na (Figura 1). A Paciente apresentava também esplenomegalia com ecotextura grosseira e ecogenicidade discretamente reduzida, sugerindo hemoparasitose, anemia ou processo inflamatório. O pâncreas também apresentava dimensões aumentadas (aproximadamente 0,91 cm de espessura), com parênquima grosseiro e ecogenicidade elevada, sugerindo pancreatite crônica. Em eletrocardiograma a paciente apresentava ritmo sinusal, com onda P de amplitude normal, mas duração aumentada, o que sugeria

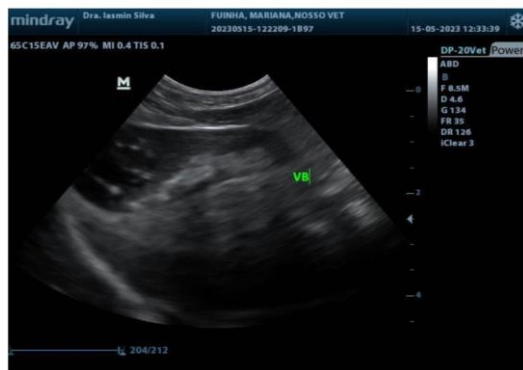sobrecarga atrial esquerda. O ecocardiograma diagnosticou doença valvar mixomatosa (endocardiose), classe B1, assintomático, com recomendação de reavaliação em seis meses. Após avaliação dos exames, foram prescritas as medicações: bezafibrato 35 mg, uma cápsula SID por 30 dias, vitamina E 70 UI, uma cápsula SID por 30 dias e ursacol 105 mg (manipulado), uma cápsula SID por 30 dias, visando tratar a lama biliar sem necessidade do procedimento cirúrgico, além da prescrição de manejo alimentar com adaptação e troca da alimentação antiga para uma ração com menor teor de gordura e maiores níveis de fibra (ração terapêutica comercial gastrointestinal).

Após um mês do tratamento descrito, foi solicitada a repetição dos exames de ultrassonografia, hemograma e bioquímico para verificar a situação da vesícula biliar, porém, infelizmente o paciente não teve melhora nos resultados como mostra na [tabela 1](#) e [figura 2](#), e foi encaminhada para o tratamento cirúrgico. Tutora autorizou a cirurgia por videolaparoscopia ([Figura 3](#)), paciente foi internada para acompanhamento pós-operatório de colecistectomia videolaparoscópica, devido ao risco de obstrução biliar extra-hepática e ruptura da parede da vesícula biliar.

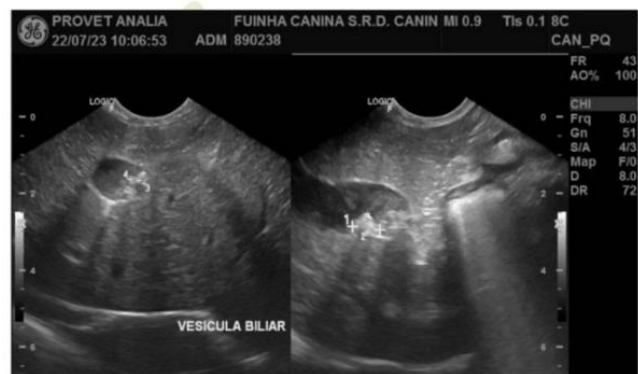
**Tabela 1.** Resultado de análise clínica de amostra sanguínea para realização de exame bioquímico realizado em maio de 2023 antes do tratamento medicamentoso, em julho de 2023, após 68 dias do início do tratamento medicamentoso e em abril de 2024 após a colecistectomia videolaparoscópica.

Parâmetros bioquímicos	15-05-2023	22-07-2023	24/04/2024	Valores de referência**
ALT, U/L	115	102	84	7 a 92
AST, U/L	50	-	-	10 a 88
Fosfatase Alcalina, U/L	141	89	-	10 a 155
GGT, U/L	19	11	-	5 a 25
Creatinina, mg/dL	1.12	1.20	1,50	0,50 a 1,60
Ureia, mg/dL	69	55	63,0	10 a 60
Fósforo (P), mg/dL	9.93	-	-	2.6 a 5.2
Sódio (Na), mmol/L	150	-	-	135 a 145
Potássio (K), mmol/L	4.56	-	-	3.5 a 5.5
Cálcio Total (TCa), mmol/L	1.70	-	-	2.2 a 2.9
Colesterol total, mg/dL	255	212	-	116 a 300
Triglicerídeos 255 mg/dL	442	204,0	-	32 a 125
Bilirrubina total, mg/dL	-	0,10 a 0,70	-	0,10 a 0,70
Bilirrubina direta, mg/dL	-	0,06 a 0,30	-	0,06 a 0,30
Bilirrubina indireta, mg/dL	-	0,01 a 0,50	-	0,01 a 0,50

\*\*



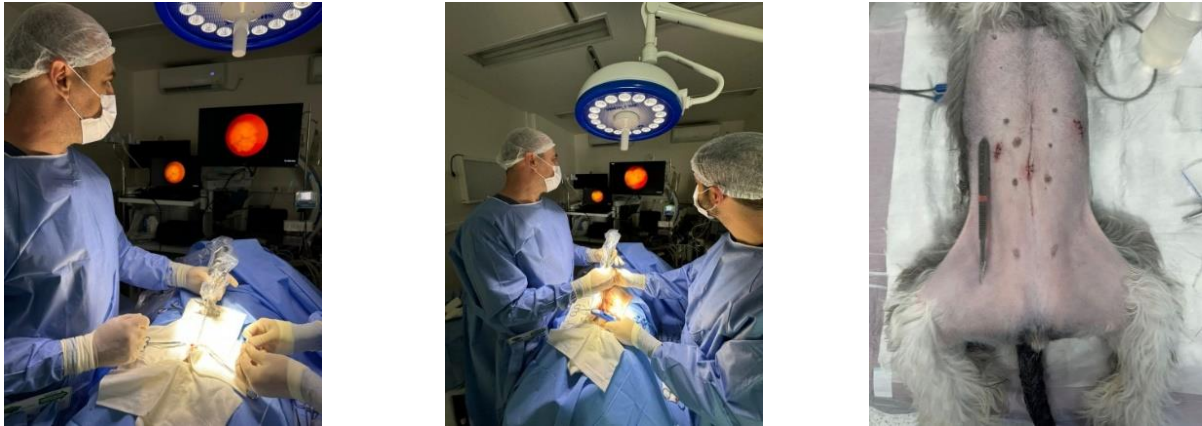**Figura 1.** Imagem ultrassonográfica do paciente, realizado em 15-05-2023. Vesícula Biliar com lama biliar antes do início do tratamento medicamentoso.



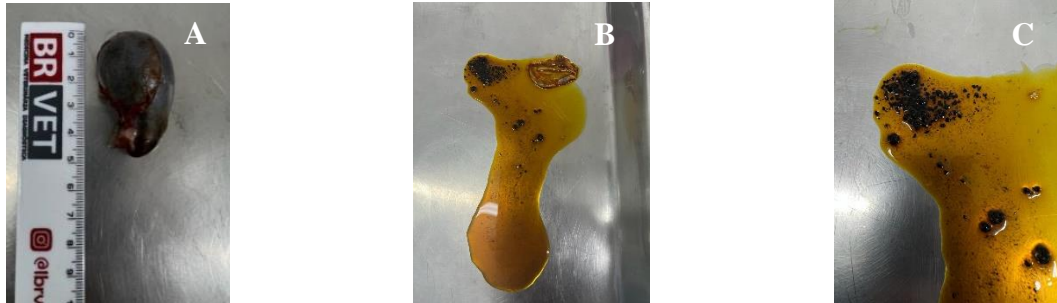
**Figura 2.** Imagem ultrassonográfica do paciente, realizado em 22-07-2023. Vesícula biliar com lama biliar presente, 68 dias após o início do tratamento medicamentoso. (Duração de 30 dias).

A colecistectomia videolaparoscópica ([Figura 3](#) e [4](#)) foi realizada no dia 22 de agosto de 2023, com solicitação de internação acompanhando conforto, AFAST para avaliação de líquido livre e protocolo de enrofloxacina 5 mg/kg; prednisolona 0,5 mg/kg e dipirona 25 mg/kg além de analgesia que fosse necessária. Como protocolo pré-anestésico foram empregadas a associação da cetamina e fentanil, indução com propofol e manutenção com isoflurano e fentanil. O receituário pós-operatório indicado foi de enrofloxacina 50 mg um comprimido SID por seis dias, dipirona TID seis gotas por cinco dias, prednisolona suspensão 3 mg/ml, 1 ml SID por três dias, ranivet 80 mg ¼ do comprimido BID durante sete dias. Os resultados mostraram que macroscopicamente a vesícula biliar seccionada, média 4,5 x

3,0 x 2,5 cm, com parede levemente irregular, com coloração acastanhada esverdeada. Foi realizada cultura com antibiograma (bactérias aeróbicas) da bile, onde não apresentou crescimento bacteriano, histopatológica biópsia hepática recebida de fígado e fragmento da VB, peças fixadas em formol a 10%, onde as conclusões foram: vesícula biliar - quadro morfológico favorece colecistite hiperplásica linfoplasmocitária multifocal discreta. Fígado - quadro morfológico favorecendo Hepatopatia crônica discreta com focos de degeneração vacuolar discreta (degeneração hidrópica) com mínimo infiltrado linfocítico multifocal. Sob alta médica no mesmo dia, paciente retornou a clínica após 15 dias para atendimento e retirada dos pontos e se mostrou em bom estado clínico geral.

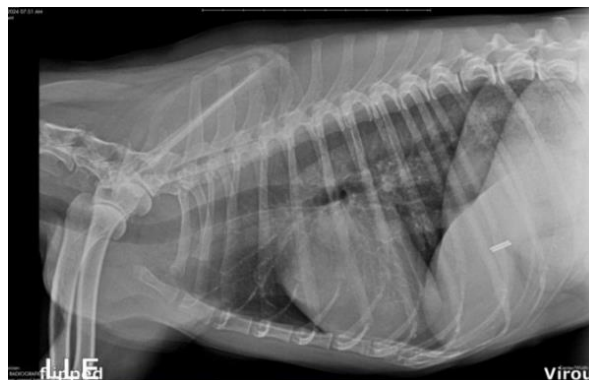

**Figura 3.** Imagem do médico veterinário em centro cirúrgico realizando a colecistectomia videolaparoscópica 3 portais; e demonstração das pequenas incisões pós videocirurgia em paciente. Cirurgia de colecistectomia videolaparoscopia realizada no dia 22 de agosto de 2023. Número de portais: 3 portais. Portais: 2 de 5 mm (linha média e lateral direito) e 1 de 10 mm (lateral esquerdo) Sutura: Vicryl 3-0 em musculatura e subcutâneo, Náilon 3-0 em pele. Intercorrências: Não. Volume CO<sub>2</sub>: 2,4L. Pressão média: 7 mmHg. Tempo de procedimento total: 1h. Tempo de procedimento insuflação/esvaziamento: 40 min. Coleta de materiais e fragmentos: 3 fragmentos hepáticos para Histopatológico, Vesícula biliar para histopatológico e Bile para cultura e antibiograma.



**Figura 4.** Imagem da vesícula biliar do paciente deste presente relato de caso (A); vesícula biliar incisionada (B); sedimentos da vesícula biliar (C).

O caso descrito foi acompanhado desde o mês de maio do ano de 2023 e realizado a técnica cirúrgica em agosto de 2023, observado desde consultas e exames complementares pré-operatórios, procedimento cirúrgico, pós-operatório e sendo acompanhado até o presente momento ([Figura 5](#)).



**Figura 5.** Imagem radiográfica do paciente em região de tórax e abdômen latero-lateral-esquerdo (LLE), realizado no dia 24/04/2024, após o tratamento cirúrgico.

## Discussão

Ainda que a patogenia da LB não tenha sido plenamente elucidada, estudos anteriores e recentes sugerem que a etiologia está relacionada a mutações genéticas, endocrinopatias (como hiperadrenocorticismismo e hipotireoidismo), hiperlipidemias, alterações da motilidade da vesícula biliar (dismotilidade e deficiência de 25-hidróxi-vitamina D), alterações nas funções de absorção na VB, secreção e comprometimento na produção de mucina. A mucina produzida pelas glândulas mucosas presentes na VB possui o intuito de proteger o epitélio luminal dos efeitos citolíticos dos ácidos biliares, porém sua produção pode ser estimulada por citocinas inflamatórias, endotoxinas e prostaglandinas (Center, 2009; Jaffey et al., 2020). Epidemiologicamente há maior número de relatos, sugerindo pré-disposição em cães acima dos seis anos e das raças Pastor de Shetland, American Cocker Spaniels, Chihuahuas, Spitz Alemão, Schnauzers Miniatura e Border Terriers (Center, 2009; Malek et al., 2013; Nagao et al., 2023). Diante dos resultados que demonstraram um processo de aumento da lama biliar, sendo descartadas afecções endócrinas como causa do quadro, foi levado em consideração que além de deter fatores predisponentes à LB (idade), o paciente possuía histórico anterior de lama biliar sem resposta ao tratamento com fármacos coleréticos e hipolipemiantes. Foi realizada a prescrição do tratamento clínico com as seguintes medicações: bezafibrato 35 mg, uma cápsula SID por 30 dias, vitamina E 70 UI, uma cápsula SID por 30 dias e ursacol 105 mg (manipulado), uma cápsula SID por 30 dias, visando tratar a lama biliar sem a necessidade do procedimento cirúrgico. Após um mês do tratamento descrito, foi solicitada a repetição dos exames de ultrassonografia, hemograma e bioquímico para verificar a situação da VB, e infelizmente o paciente não teve melhora nos resultados, continuava a apresentar episódios de êmese frequente com conteúdo líquido amarelado. Considerando a piora das alterações presentes nos exames laboratoriais e ultrassonográficos, apesar da melhora clínica do animal, optou-se pelo tratamento cirúrgico de colecistectomia videolaparoscópica no dia 22 de agosto de 2023. Esta conduta diverge de alguns estudos (Aguirre et al., 2007; Walter et al., 2008) que trazem como possível resolução à condição apenas o tratamento medicamentoso com ácido ursodesoxicólico, s-adenosilmetionina e ômega-3. O ácido ursodesoxicólico possui a capacidade de diminuir a concentração de ácidos biliares hidrofóbicos e induzir a colerese.

Alguns trabalhos realizados na medicina humana e veterinária discutem o uso da suplementação da vitamina D3 nesses tratamentos, uma vez que parece que a administração parenteral da vitamina D3 seja capaz de resolver a estase da vesícula biliar (Jaffey et al., 2020). No relato aqui descrito, a paciente já realizava o uso de ácido ursodesoxicólico como tratamento para LB; porém, o quadro evoluiu.

De acordo com os estudos de (Parkanzky et al., 2019), os animais tratados cirurgicamente obtiveram maior sobrevida em relação a aqueles cujo manejo clínico foi apenas alopático, motivo pelo qual o tratamento conservador deve ser desestimulado. Entretanto, caso seja definido inicialmente a conduta conservadora é de fundamental importância o acompanhamento por exames, além da reavaliação clínica do animal, como feito no presente relato, uma vez que podem ocorrer complicações, como a ruptura da vesícula biliar no decorrer do tratamento alopático. Dessa forma, este relato reforça a importância da realização de exames laboratoriais e ultrassonográficos para controle do paciente.

### *Tratamentos cirúrgicos*

A colecistectomia videolaparoscópica tornou-se o tratamento padrão-ouro para cálculos biliares sintomáticos, tendo complicações inversamente proporcionais à experiência do operador. No entanto alguns hospitais ainda utilizam a técnica aberta com uma maior frequência, devido sua confiabilidade histórica. Deve-se ainda solicitar precedentemente à anestesia geral, os exames de hemograma e ultrassonografia abdominal, dando especial atenção à avaliação da vesícula biliar, vias biliares e fígado. Em alguns casos de formações suspeitas e/ou doenças complexas, podendo ser solicitado colangiografia por ressonância magnética nuclear para uma verificação mais precisa (Amboldi et al., 2011).

### *Colecistectomia aberta*

Para a cirurgia de colecistectomia por laparotomia é realizada uma incisão abdominal das camadas cutânea e muscular, logo a vesícula biliar é exposta. Com a utilização de uma tesoura Metzenbaum, o

peritônio visceral é incisado ao longo da junção da vesícula com o fígado. Após isso, aplica-se uma leve tração na vesícula biliar e realiza-se a dissecação romba para liberar a vesícula do fígado. Essa fase requer cuidado para evitar danos ao ducto biliar comum, especialmente ao liberar o ducto cístico.

Com o ducto liberado, é realizada a ligação dos ductos e artéria cística, e a dissecação do ducto até sua junção com o ducto biliar comum. Se necessário o ducto biliar comum pode ser detectado com o auxílio de um cateter macio 3,5 ou 5,0 French no ducto através da papila duodenal. Para evitar obstruções futuras, o ducto é irrigado e em seguida, a artéria cística e o ducto cístico são duplamente clampeados ou ligados com fios de sutura não absorvível e o ducto é seccionado distalmente às ligaduras. Após a secção do ducto cístico e a ligadura dos vasos, a vesícula biliar pode ser removida, fechando musculatura e pele ([Fossum, 2021](#)).

### *Descrição cirúrgica*

É realizado posicionamento de paciente em decúbito dorsal. Feita tricotomia ampla em região ventral abdominal esquerda. Escolha do posicionamento do primeiro portal (de 5 mm) em linha média retro-umbilical. Incisão de pele de 5 mm e dissecação de subcutâneo até realização de musculatura linha alba. Prensão da linha alba com pinça Backhaus, e realizado insuflação de cavidade abdominal com CO<sub>2</sub> após punção com agulha de Veress até atingir pressão de 7 mmHg. Posicionado primeiro portal de 5 mm em linha média ventral retro-umbilical e realizada inspeção visual. Posicionado demais portais (de 5 mm paramedial direito e de 10 mm paramedial esquerdo). Pelo portal direito utilizado pinça Grasper para prensão da vesícula biliar (VB) e pelo portal esquerdo (10 mm) utilizando pinça Maryland para dissecação de ducto cístico. Após a dissecação do ducto, é removido o redutor e a pinça Maryland do portal lateral esquerdo (10 mm), realizado a clipagem de ducto cístico, sedo dois cliques proximais e dois cliques distais. Após, realizado secção de ducto entre os cliques com tesoura reta pelo portal de 10 mm. Realizado descolamento de VB com auxílio de torunda de gaze. Coletado fragmentos hepáticos para exames. Padrão hemorrágico leve. Realizada exteriorização de VB pelo portal paramedial esquerdo, sem necessidade de ampliação de portal. Realizada sutura de musculatura em padrão simples contínuo. Sutura de subcutâneo em padrão simples contínuo. Sutura de pele em padrão simples separado.

Comparando as duas técnicas, A cirurgia videolaparoscópica é um método pouco invasivo no qual pequenas incisões são feitas na parede abdominal e são inseridos instrumentos através de portais especialmente providenciados. O procedimento é visualizado através de uma câmera introduzida em um desses portais. Os benefícios da videolaparoscopia em comparação com a técnica convencional aberta são diversos. Inclui maior precisão do diagnóstico, melhor visibilidade, redução do estresse do paciente, recuperação mais rápida no pós-operatório, menor taxa de infecção e diminuição da morbidade e da permanência hospitalar. A técnica por videolaparoscopia utilizada pelo cirurgião foi a de 3 portais, sendo um portal a menos do que a maioria das técnicas encontradas em literatura.

As cirurgias da árvore biliar extra-hepática exigem competência técnica, destreza e um julgamento cirúrgico sensato para evitar graves complicações. Uma intensiva monitoração dos sinais clínicos e da pressão arterial, associada com os exames de hemograma, bioquímico e testes de coagulação durante o pós-operatório permitem o diagnóstico e tratamento precoce de qualquer sinal da síndrome da resposta inflamatória sistêmica.

Os potenciais complicações após a cirurgia podem se potencializar em casos que haja perfurações devido ao risco de peritonite generalizada, sepse, choques, hipoglicemia, hipoproteinemia e hipocalemia. E as contraindicações, são a coagulopatia não controlada, presença de peritonite biliar, obstrução extra-hepática do trato biliar, tamanho corporal pequeno (< 4 kg) e presença de condições que tornam o paciente pouco tolerante à anestesia e ao pneumoperitônio, como doenças cardiorrespiratórias graves e hérnias diafragmáticas ([Mayhew, 2009](#)).

### **Conclusão**

A colecistectomia videolaparoscópica com três portais de acesso é uma abordagem viável para o tratamento de doenças da vesícula biliar em cães e uma técnica segura quando realizada por cirurgião com experiência consolidada. Ao simplificar a execução do procedimento, esta técnica reduz o tempo

cirúrgico, sem incidir negativamente sobre a taxa de conversão. Dessa forma, realizando a escolha do tratamento cirúrgico anterior às possíveis complicações, permitiu um prognóstico positivo em que o paciente teve um desfecho favorável até o momento deste estudo.

### Agradecimentos

Agradecemos à Coordenação de Ciências Agrárias e de Medicina Veterinária pela organização da palestra sobre cirurgia por videolaparoscopia, realizada no dia 19 de abril de 2024, no campus Mooca do Centro Universitário FAM. Esse evento foi de fundamental importância para a formação e conhecimento valioso sobre essa técnica cirúrgica cada vez mais utilizada na medicina veterinária.

### Referências bibliográficas

- Agthe, P., Caine, A. R., Posch, B., & Herrtage, M. E. (2009). Ultrasonographic appearance of jejunal lymph nodes in dogs without clinical signs of gastrointestinal disease. *Veterinary Radiology & Ultrasound*, 50(2), 195–200. <https://doi.org/10.1111/j.1740-8261.2009.01516.x>.
- Aguirre, A. L., Center, S. A., Randolph, J. E., Yeager, A. E., Keegan, A. M., Harvey, H. J., & Erb, H. N. (2007). Gallbladder disease in Shetland Sheepdogs: 38 Cases (1995-2005). *Journal of the American Veterinary Medical Association*, 231(1), 79–88. <https://doi.org/10.2460/javma.231.1.79>.
- Amboldi, M., Amboldi, A., Gherardi, G., & Bonandrini, L. (2011). Complications of videolaparoscopic cholecystectomy: A retrospective analysis of 1037 consecutive cases. *International Surgery*, 96(1), 35–44. <https://doi.org/10.9738/1385.1>.
- Bakulin, I. G., Avalueva, E. B., Serkova, M. U., Skvortsova, T. E., Seliverstov, P. V., Shevyakov, M. A., & Sitkin, S. I. (2021). Biliary sludge: Pathogenesis, etiology and drug therapy. *Terapevticheskii Arkhiv*, 93(2). <https://doi.org/10.26442/00403660.2021.02.200638>,
- Besso, J. G., Wrigley, R. H., Gliatto, J. M., & Webster, C. R. L. (2000). Ultrasonographic appearance and clinical findings in 14 dogs with gallbladder mucocele. *Veterinary Radiology and Ultrasound*, 41(3), 261–271. <https://doi.org/10.1111/j.1740-8261.2000.tb01489.x>,
- Brömel, C., Barthez, P. Y., Léveillé, R., & Scrivani, P. V. (1998). Prevalence of gallbladder sludge in dogs as assessed by ultrasonography. *Veterinary Radiology and Ultrasound*, 39(3), 206–210. <https://doi.org/10.1111/j.1740-8261.1998.tb00341.x>.
- Carrilho, F. J., Mattos, A. A., Vianey, A. F., Vezozzo, D. C. P., Marinho, F., Souto, F. J., Cotrim, H. P., Coelho, H. S. M., Silva, I., Garcia, J. H. P., Kikuchi, L., Lofego, P., Andraus, W., Strauss, E., Silva, G., Altikes, I., Medeiros, J. E., Bittencourt, P. L., & Parise, E. R. (2015). Brazilian society of hepatology recommendations for the diagnosis and treatment of hepatocellular carcinoma. *Arquivos de Gastroenterologia*, 52(suppl 1). <https://doi.org/10.1590/s0004-28032015000500001>.
- Carvalho, C. F. (2018). *Ultrassonografia em pequenos animais*. Editora Roca.
- Center, S. A. (2009). Diseases of the gallbladder and biliary tree. *Veterinary Clinics of North America: Small Animal Practice*, 39(3), 543–598.
- De Marco, V. (2015). Hiperadrenocorticismo canino. In M. Jericó, J. Andrade Neto, & M. Kogika (Eds.), *Tratado de medicina interna de cães e gatos* (pp. 1691–1703).
- Espíndola, R. F. (2014). *Ultrassonografia intervencionista em pequenos animais*. Universidade de Brasília.
- Ferguson, J. F. (1996). What is your diagnosis? [Calcinosis circumscripta in a dog]. In *Generic*.
- Fossum, T. W. (2021). *Cirurgia de pequenos animais* (3ed.). Elsevier Editora.
- Gaschen, L. (2013). Ultrasonographic Imaging of the gastrointestinal tract. In R. J. Washabau & M. J. Day (Eds.), *Diagnostic Imaging of gastrointestinal tract* (pp. 228–235). Elsevier.
- Hayward, N. (2012). BSAVA Manual of canine and feline ultrasonography. *Journal of Small Animal Practice*, 53(2). <https://doi.org/10.1111/j.1748-5827.2012.01183.x>.
- Herrtage, M. E., & Ramsey, I. K. (2015). Hiperadrenocorticismo em cães. In C. T. Mooney & M. E. Peterson (Eds.), *Manual de Endocrinologia em Cães e Gatos* (Vol. 4, pp. 254–289). Koog.



- Jaffey, J. A., Matheson, J., Shumway, K., Pacholec, C., Ullal, T., Van Den Bossche, L., Fieten, H., Ringold, R., Lee, K. J., & DeClue, A. E. (2020). Serum 25-hydroxyvitamin D concentrations in dogs with gallbladder mucocele. *PLoS ONE*, *15*(12), e058411. <https://doi.org/10.1371/journal.pone.0244102>.
- Jüngst, C., Kullak-Ublick, G. A., & Jüngst, D. (2006). Microlithiasis and sludge. *Best Practice and Research: Clinical Gastroenterology*, *20*(6). <https://doi.org/10.1016/j.bpg.2006.03.007>.
- Junqueira, L. C., & Carneiro, J. C. (2013). *Histologia Básica* (12 ed.). Guanabara Koogan.
- Klein, B. G. (2014). Cunningham Tratado de Fisiologia Veterinária. *Elsevier*.
- Klinkspoor, J. H., Kuver, R., Savard, C. E., Oda, D., Azzouz, H., Tytgat, G. N. J., Groen, A. K., & Lee, S. P. (1995). Model bile and bile salts accelerate mucin secretion by cultured dog gallbladder epithelial cells. *Gastroenterology*, *109*(1), 264–274. [https://doi.org/10.1016/0016-5085\(95\)90293-7](https://doi.org/10.1016/0016-5085(95)90293-7).
- Malek, S., Sinclair, E., Hosgood, G., Moens, N. M. M., Baily, T., & Boston, S. E. (2013). Clinical findings and prognostic factors for dogs undergoing cholecystectomy for gall bladder mucocele. *Veterinary Surgery*, *42*(4), 418–426. <https://doi.org/10.1111/j.1532-950X.2012.01072.x>.
- Mayhew, P. D. (2009). Advanced laparoscopic procedures (hepatobiliary, endocrine) in dogs and cats. In *Veterinary Clinics of North America - Small Animal Practice* (Vol. 39, Issue 5, pp. 925–939). <https://doi.org/10.1016/j.cvsm.2009.05.004>,
- Mizutani, S., Torisu, S., Kaneko, Y., Yamamoto, S., Fujimoto, S., Ong, B. H. E., & Naganobu, K. (2017). Retrospective analysis of canine gallbladder contents in biliary sludge and gallbladder mucoceles. *Journal of Veterinary Medical Science*, *79*(2). <https://doi.org/10.1292/jvms.16-0562>.
- Nagao, I., Tsuji, K., Goto-Koshino, Y., Tsuboi, M., Chambers, J. K., Uchida, K., Kambayashi, S., Tomiyasu, H., Baba, K., & Okuda, M. (2023). MUC5AC and MUC5B expression in canine gallbladder mucocele epithelial cells. *Journal of Veterinary Medical Science*, *85*(12), 1269–1276. <https://doi.org/10.1292/jvms.23-0174>.
- Nyland, T. G., & Mattoon, J. S. (2005). *Ultra-som diagnóstico em pequenos animais*. Editora Roca.
- Parkanzky, M., Grimes, J., Schmiedt, C., Secrest, S., & Bugbee, A. (2019). Long-term survival of dogs treated for gallbladder mucocele by cholecystectomy, medical management, or both. *Journal of Veterinary Internal Medicine*, *33*(5), 10–17. <https://doi.org/10.1111/jvim.15611>.
- Pazzi, P., Gamberini, S., Buldrini, P., & Gullini, S. (2003). Biliary sludge: The sluggish gallbladder. *Digestive and Liver Disease*, *35*(SUPPL. 3), 19–45. [https://doi.org/10.1016/S1590-8658\(03\)00093-8](https://doi.org/10.1016/S1590-8658(03)00093-8).
- Penninck, D. G., & D'Anjou, M. A. (2011). *Atlas de ultrassonografia de Pequenos animais* (p. 513p.). Guanabara Koogan.
- Piñol, F., Ruiz, J., Segura, N., Proaño, P., & Sánchez, E. (2020). La vesícula biliar como reservorio y protectora del tracto digestivo. *Revista Cubana de Investigaciones Biomédicas*, *39*(1).
- Quinn, P. J. (1994). *Clinical veterinary microbiology* (Issue SF 780.2. C54 1994).
- Quinn, R., & Cook, A. K. (2009). update on gallbladder mucoceles in dogs. *Veterinary Medicine*, *103*(4), 169–175.
- Reed, W. H., & Ramirez, S. (2007). What is your diagnosis? Gallbladder mucocele. *Journal of the Veterinary Medical Association*, *230*, 661–662.
- Richter, K. P. (2005). Doenças do fígado e do sistema hepatobiliar. In T. R. Tams (Ed.), *Gastroenterologia de pequenos animais* (pp. 283–348). Roca.
- Romero, G. M., Ortuño, L. E. G., Casas, F. C., Carvajal, K. S., & Aguilar, R. E. M. (2008). Mucocele en la vesícula biliar de un perro: hallazgos clínico-patológicos. *Veterinária Mexico*, *39*(3), 335–340.
- Salim, M. T., & Cutait, R. (2008). Complicações da cirurgia videolaparoscópica no tratamento de doenças da vesícula e vias biliares. *ABCD. Arquivos Brasileiros de Cirurgia Digestiva (São Paulo)*, *21*(4), 153–157. <https://doi.org/10.1590/s0102-67202008000400001>.
- Saucedo, L. G. R., & Martins, W. P. (2009). Ultra-sonografia endoscópica nos quadros de pancreatite. *Experts in Ultrasound: Reviews and Perspectives*, *1*(2), 113–124. <https://doi.org/10.4281/eurp.2009.02.09>,

- Seoane, M. P. R., Garcia, D. A. A., & Froes, T. R. (2011). A história da ultrassonografia veterinária em pequenos animais. *Archives of Veterinary Science*, *16*(1), 54–61.
- Silva, F. C. K., Drumond, J. P., & Coelho, N. G. D. (2022). Hiperadrenocorticismo canino: Revisão. *PUBVET*, *16*(5), 1–7. <https://doi.org/10.31533/pubvet.v16n05a1125.1-7>.
- Tsukagoshi, T., Ohno, K., Tsukamoto, A., Fukushima, K., Takahashi, M., Nakashima, K., Fujino, Y., & Tsujimoto, H. (2012). Decreased gallbladder emptying in dogs with biliary sludge or gallbladder mucocele. *Veterinary Radiology & Ultrasound*, *53*(1), 84–91. <https://doi.org/10.1111/j.1740-8261.2011.01868.x>.
- Walter, R., Dunn, M. E., D’Anjou, M. A., & Lécuyer, M. (2008). Nonsurgical resolution of gallbladder mucocele in two dogs. *Journal of the American Veterinary Medical Association*, *232*(11), 1688–1693. <https://doi.org/10.2460/javma.232.11.1688>.
- Zavaleta-García, L. del C., & Ortiz-Hidalgo, C. (2023). La vesícula biliar: Un recorrido microscópico por su anatomía normal y algunas implicaciones patológicas. *Patología Revista Latinoamericana*.
- Zorniak, M., Sirtl, S., Beyer, G., Mahajan, U. M., Bretthauer, K., Schirra, J., Schulz, C., Kohlmann, T., Lerch, M. M., & Mayerle, J. (2023). Consensus definition of sludge and microlithiasis as a possible cause of pancreatitis. *Gut*, *72*(10). <https://doi.org/10.1136/gutjnl-2022-327955>.

**Histórico do artigo:****Recebido:** 17 de outubro de 2024**Aprovado:** 12 de novembro de 2024**Licenciamento:** Este artigo é publicado na modalidade Acesso Aberto sob a licença Creative Commons Atribuição 4.0 (CC-BY 4.0), a qual permite uso irrestrito, distribuição, reprodução em qualquer meio, desde que o autor e a fonte sejam devidamente creditados.