

<https://doi.org/10.31533/pubvet.v18n11e1687>

## Coccidiose aviária: impactos e características da doença

Nathália Borstmann Machado<sup>1\*</sup> , Karine Patrin Pontin<sup>2</sup> 

<sup>1</sup>Discente do Curso de Medicina Veterinária da Universidade de Santa Cruz do Sul, Santa Cruz do Sul, RS, Brasil

<sup>2</sup>Docente do Curso de Medicina Veterinária da Universidade de Santa Cruz do Sul, RS, Brasil

\*Autor para correspondência, e-mail: [nathaliaborstmann@gmail.com](mailto:nathaliaborstmann@gmail.com)

**Resumo.** Uma exímia produção de aves no atual cenário comercial nacional e internacional está diretamente relacionada a um adequado controle sanitário, uma vez que, em situações de manejo incorreto, pintos e frangos adultos podem ser acometidos por diversas doenças, como a eimeriose aviária, causada pelo protista apicomplexo intracelular obrigatório *Eimeria* spp. que gera inúmeros prejuízos ao agronegócio. Dentre as principais espécies que causam impacto econômico na avicultura, destacam-se as espécies *E. acervulina*, *E. maxima*, e *E. tenella*, especialmente devido a sua alta capacidade de disseminação e à severidade da apresentação da doença. As medidas sanitárias de controle da coccidiose, tais como a limpeza rigorosa dos galpões e da cama, bem como a utilização responsável de fármacos anticoccidianos, exige amplo planejamento e comprometimento por parte dos produtores. No presente trabalho, objetivou-se realizar uma revisão bibliográfica acerca da coccidiose aviária visando conhecer melhor as características do agente e relacionar a patogenia aos métodos de diagnóstico, controle e prevenção de tal enfermidade, uma vez que o impacto da doença é magistral.

**Palavras-chave:** Anticoccidianos, aves, coccidiose, *Eimeria* spp., sanidade, vacina

### *Avian coccidiosis: impacts and characteristics of the disease*

**Abstract.** An excellent poultry production in the current national and international commercial scenario is directly related to an adequate sanitary control, since, in situations of incorrect management, adult chicks and chickens can be affected by several diseases, such as avian eimeriosis, caused by the obligate intracellular apicomplex protist *Eimeria* spp. which generates numerous losses to agribusiness. Among the main species that cause economic impact on poultry farming, the species *E. acervulina*, *E. maxima*, and *E. tenella* stand out, especially due to their high capacity for dissemination and the severity of the disease presentation. Sanitary measures to control coccidiosis, such as rigorous cleaning of sheds and bedding, as well as the responsible use of anticoccidial drugs, require extensive planning and commitment on the part of producers. The objective of this study was to carry out a literature review on avian coccidiosis in order to better understand the characteristics of the agent and to relate the pathogenesis to the methods of diagnosis, control and prevention of this disease, since the impact of the disease is masterful.

**Keywords:** Anticoccidials, coccidiosis, *Eimeria* spp., health, poultry, sanity

### Introdução

A manutenção de um ambiente intestinal saudável é crucial para o desenvolvimento adequado das aves. Porém, a presença de patógenos nos aviários constitui um desafio à saúde de tais animais e ao mercado da avicultura ([Murugesan et al., 2015](#)). A coccidiose, doença parasitária mundialmente prevalente, tem como agente etiológico a *Eimeria* spp., que consiste em um protozoário que afeta o intestino das aves e as leva a um quadro severo de enterite e diarreia, reduzindo, por consequência, sua eficiência metabólica e imunológica ([Cervantes et al., 2020](#); [Peek & Landman, 2011](#)). A conseguinte

queda na produção impacta diretamente o mercado, revelando perdas econômicas estimadas em US\$30 milhões anuais somente no território brasileiro ([Fedderm et al., 2016](#)).

A infecção das aves acontece mediante a ingestão de oocistos esporulados de *Eimeria* spp. que podem ser encontrados na cama, na água e nos alimentos. Dentre as espécies patogênicas do coccídio para as aves, tem-se *E. tenella*, *E. maxima*, *E. acervulina*, *E. necatrix*, *E. mitis*, *E. praecox* e *E. brunetti*, as quais agem em porções divergentes do intestino, afetando as células do epitélio e desequilibrando a microbiota intestinal ([Allen & Fetterer, 2002](#); [Shirley & Bedrnik, 1997](#)). De modo geral, a eimeriose é uma doença caracterizada pela má absorção e enterite que acomete principalmente pintos, à medida em que as aves mais idosas se tornam portadoras, adquirindo certa imunidade. ([Ferdji et al., 2022](#)).

## Etiologia

Descritos pela primeira vez no século XIX, os coccídios causadores da doença são protozoários do gênero *Eimeria*, seres eucariotos pertencentes ao filo *Apicomplexa*, classe *Sporozoea* e família Eimeriidae ([Kawazoe, 2009](#)). Os organismos do filo *Apicomplexa* tem como característica possuírem um complexo apical formado por um anel apical, conoide, micronemas, roptrias e micróporo, sendo os conoídeos os responsáveis pela penetração do parasita nas células hospedeiras, enquanto as demais organelas secretam substâncias enzimáticas que fornecem estabilidade durante a invasão celular ([Morrison, 2009](#)). As espécies de *Eimeria* são monoxênicas e estenoxênicas, possuindo ciclo de vida em fases endógena e exógena ao hospedeiro. Atualmente, são conhecidas nove espécies que parasitam aves, das quais sete têm a galinha como seu hospedeiro natural único; são elas: *E. acervulina*, *E. praecox*, *E. maxima*, *E. mitis*, *E. necatrix*, *E. tenella* e *E. brunetti*. As espécies *E. acervulina*, *E. maxima* e *E. tenella* possuem alta patogenicidade e são tidas como onipresentes nos aviários ([Hornink & Kawazoe, 2020](#)).

O início da infecção na ave ocorre quando ela ingere um oocisto esporulado, o qual tem uma parede dupla que é rompida, proporcionando a liberação de quatro esporocistos que, na sequência, liberam os esporozoítos em si contidos - dois esporozoítos em cada esporocisto. Tais esporozoítos invadem e se fixam às células do epitélio intestinal, onde se desenvolvem em trofozoítos e se reproduzem assexuadamente por esquizogonia (em três gerações), produzindo esquizontes, os quais rompem a célula epitelial, lesionando as vilosidades intestinais e direcionando um aumento de leucócitos ao local. Os merozoítos, agora livres, prosseguem parasitando novas células epiteliais e realizando reprodução sexuada por gametogonia, resultando em microgametas (machos) e macrogametas (fêmeas) ([Kawazoe, 2009](#)). Enfim, os microgametas fertilizam os macrogametas, produzindo zigotos diploides que se transformam em oocistos não esporulados, os quais são excretados pela ave para o ambiente, onde realizam uma meiose e duas mitoses (esporogonia) para produzir oocistos esporulados infectantes ([Burrell et al., 2020](#)).

## Epidemiologia

O parasita *Eimeria* spp. é disseminado nos aviários de modo horizontal, seja por contato direto ou indireto por meio de fômites, água, alimentos e equipamentos contaminados ou, até mesmo, de vetores mecânicos, como besouros ([Williams, 2002](#)). A fonte da infecção varia e depende da tecnologia empregada na produção avícola: na avicultura extensiva, a fonte de infecção é uma ave, enquanto na produção intensiva é a população de aves anterior ([Hammond & Long, 1973](#)). A gravidade da infecção depende da espécie de *Eimeria*, da quantidade de oocistos esporulados ingeridos e do status imunológico da ave ([Kawazoe, 2009](#)). A maior incidência de coccidiose ocorre durante a primavera e o outono, especialmente em períodos de alta pluviosidade ([Razmi & Kalideri, 2000](#)).

Dentre os fatores que influenciam na alta prevalência da eimeriose, tem-se destaque para questões de manejo, tais como a densidade de animais confinados, a desuniformidade dos lotes, a qualidade da dieta e o desbalanceamento de temperatura e umidade do galpão ([Swayne et al., 2020](#)). Geralmente, os animais jovens são mais suscetíveis à eimeriose e seguidamente apresentam os sinais clínicos da doença, tendo seu potencial produtivo comprometido e causando grande impacto no desempenho zootécnico avícola. Em contrapartida, as aves mais velhas são relativamente resistentes ao adoecimento ([Gazoni et al., 2015](#)).

No Brasil, os primeiros casos de eimeriose na avicultura ocorreram em 1936 no Estado de São Paulo. Foi relatada a incidência de *E. acervulina*, *E. maxima*, e *E. tenella*, espécies estas que são, até hoje, as mais prevalentes no território brasileiro ([Reis & Nobrega, 1936](#); [Freitas et al., 2006](#)).

### Patogenia e sinais clínicos

O coccídeo possui graus variados de patogenicidade, dos quais são pouco ou não patogênicas *E. mitis* e *E. praecox*, muito patogênicas *E. brunetti*, *E. necatrix* e *E. tenella* e intermédias em patogenicidade *E. acervulina* e *E. maxima*. Ademais, são divergentes entre as espécies de *Eimeria* a porção do intestino afetada, assim como o tamanho dos oocistos produzidos e os sinais clínicos produzidos ([Allen & Fetterer, 2002](#)).

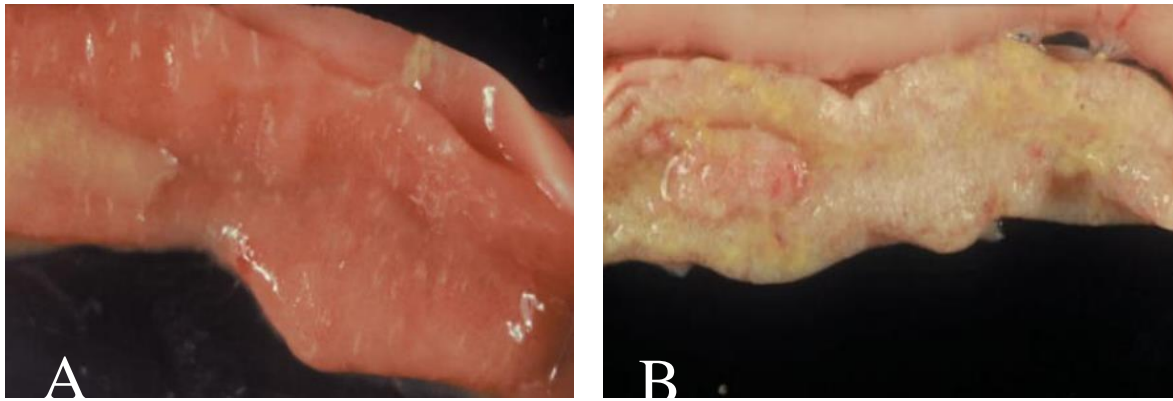
O processo patogênico é iniciado durante a fase esquizogônica do parasita, sendo a segunda geração de esquizontes a mais patogênica ([Lilić et al., 2009](#)). A *Eimeria*, ao infectar as aves, induz ambas as respostas imunes inata (inflamatória) e adquirida (celular e humoral). A resposta inata se dá pela formação de complexo antígeno-anticorpo (com imunoglobulinas do tipo E), ação do sistema complemento e liberação de linfocinas das células T, além de enzimas, aminas e prostaglandinas, culminando em lesão tecidual. A ação das aminas, por exemplo, cria um contexto em que, futuramente à infecção recente, possibilita a infiltração por imunoglobulinas na luz e na mucosa do intestino devido ao aumento da permeabilidade tecidual. Concomitante a tal infiltração, tem-se hiperplasia das células caliciformes, aumentando a viscosidade e alterando a natureza bioquímica do muco por elas produzido. De outro modo, a resposta imune adquirida pode ocorrer pela ativação de linfócitos T e ação das células apresentadoras de antígenos (resposta celular) ou pela ativação de linfócitos B e expressão de imunoglobulinas de superfície (resposta humoral) ([Hornink & Kawazoe, 2020](#)).

Durante os estágios de seu ciclo no intestino do hospedeiro, a *Eimeria* articula-se no lúmen do órgão, nos espaços extracelulares da mucosa e no meio intracelular dos enterócitos e de outras células epiteliais. Com relação a *Eimeria* livre na luz intestinal, o sistema imune age por meio de células apresentadoras de antígenos e fagocitose. Quando na fase extracelular, o parasita é suscetível a fluidos extracelulares, como as imunoglobulinas, citocinas e demais mediadores inflamatórios. Dentro das células, o parasita é afetado somente por mecanismos de defesa intracelulares, como por enzimas lisossomais ou por apoptose ([Hornink & Kawazoe, 2020](#)).

Em um geral, tem-se inflamação das células epiteliais do intestino, descamação do muco, ruptura capilar e hemorragias com perdas de até 80% do volume sanguíneo da ave ([Ruff, 1991](#)). Ademais, quando há destruição das células do epitélio intestinal, a microbiota do trato gastrointestinal entra em desequilíbrio, permitindo o desenvolvimento de outros patógenos - como o *Clostridium perfringens* -, e ocorre aumento da vulnerabilidade da ave infectada a doenças secundárias, como Marek, Newcastle ou reovirose, agravando, assim, seu quadro clínico ([Madlala et al., 2021](#); [Ruff, 1991](#)).

São observados períodos de 3,5 a 5,5 dias para o surgimento dos sinais clínicos da coccidiose em aves ([Hornink & Kawazoe, 2020](#)). Os aspectos zootécnicos mais frequentemente observados em quadros de eimeriose são a baixa conversão alimentar e a redução no ganho de peso, além de alterações comportamentais, como o eriçamento das penas. O agravamento dos sinais clínicos específicos de cada espécie de *Eimeria*, especialmente os relacionados a hemorragias, à ruptura da parede intestinal ou à toxemia, comumente culminam na morte do animal infectado ([Ruff, 1991](#)).

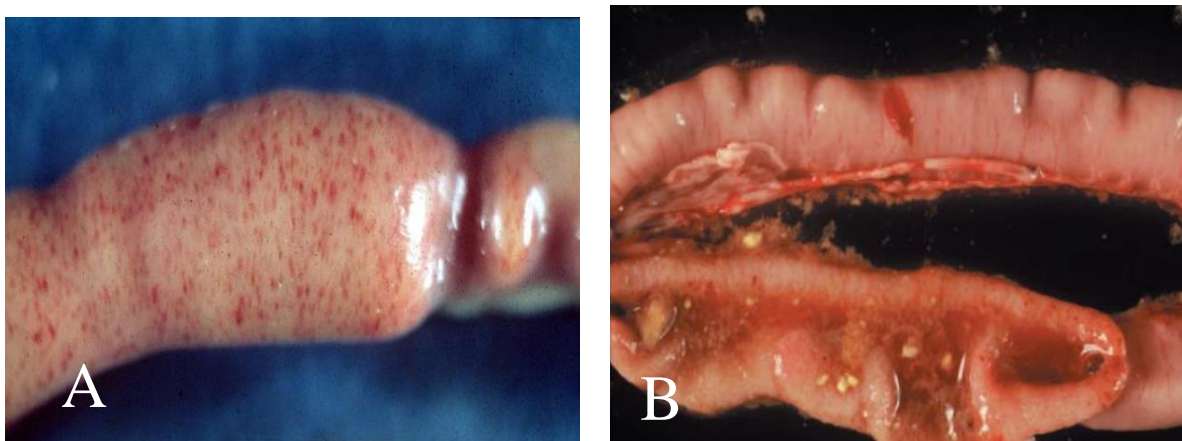
Em relação às espécies causadoras de eimeriose na avicultura, *E. acervulina*, apesar de ser a menos patogênica, ainda é capaz de invadir células do epitélio duodenal, levando ao espessamento da parede intestinal, à formação de exsudato inflamatório e ao aparecimento de pontos esbranquiçados transversais no órgão ([Figura 1](#)) – estes formados por aglomerados das formas sexuadas e oocistos. Pode haver leve perda da pigmentação cutânea com pouco ou nenhum efeito sobre a conversão alimentar e ganho de peso da ave. Nos casos mais graves, as lesões brancas transversais podem coalescer e a parede intestinal pode ficar um pouco espessada, além de haver o acometimento das porções medianas do intestino delgado – com perda de vilosidades e formação de muco. São mais raros os casos de hemorragias e pode haver mortalidade nos casos de infecção severa ([Conway & McKenzie, 2007](#); [Kawazoe, 2009](#)).



**Figura 1. A:** Duodeno infectado por *E. acervulina* em baixo grau, no qual a parede intestinal encontra-se espessada com presença de pontos esbranquiçados transversais. **B:** Duodeno infectado em grau máximo, em que se observa maior espessamento do intestino e coalescimento das lesões esbranquiçadas.

*E. mivatti*, espécie mais recentemente descrita, é constantemente confundida com *E. acervulina* no que diz respeito ao reconhecimento dos oocistos na coprocultura, já que seus ovos são 2  $\mu\text{m}$  menores que os de *E. acervulina*. No que tange às lesões induzidas pela espécie em questão, há discretos traumas arredondados na porção duodenal, podendo, ocasionalmente, haver presença de pequenas petéquias, assim como espessamento do órgão e perda de peso. Além disso, despigmentação cutânea pode estar presente (Conway & McKenzie, 2007).

*E. maxima* é denominada assim devido ao grande tamanho dos oocistos quando na forma sexuada (compreendendo a 21–42  $\mu\text{m}$  de comprimento), possuindo, assim, um formato mais ovoide que as demais espécies. A predileção parasitária é pelo intestino médio, bilateralmente ao divertículo rudimentar deixado pelo saco vitelínico durante a formação embrionária da ave, podendo estender suas lesões até a junção ileocecal. Casos leves de *E. maxima* costumam ser de difícil distinção das lesões causadas pelas demais espécies do coccídio avícola (Conway & McKenzie, 2007). A doença progride da seguinte forma: ocorre acúmulo de conteúdo mucoide entre o jejuno e o íleo, as porções intestinais em questão se distendem e ficam mais espessadas com presença de petéquias na serosa e, após, há abaulamento do intestino delgado com presença de material alaranjado e sangue (Figura 2) (Ito et al., 2004). Após 5 a 8 dias da infecção, observa-se inapetência, aumento da conversão alimentar, redução de peso e despigmentação cutânea (Kawazoe, 2009; Leitão, 1971).



**Figura 2. A:** Intestino infectado por *E. maxima* apresentando acúmulo de exsudato, abaulamento e múltiplas petéquias na serosa. **B:** Intestino infectado em grau máximo, observando-se conteúdo alaranjado em seu interior.

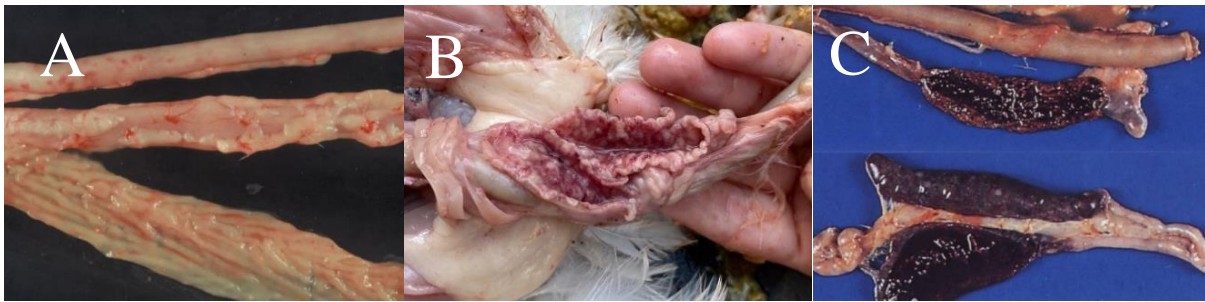*E. necatrix* também parasita o intestino médio, porém o desenvolvimento dos seus oocistos ocorre somente na região cecal. Infecções de grau leve podem ser facilmente depreciadas. A área ao redor do divertículo rudimentar pode estar levemente inchada, podendo haver presença considerável de sangue e muco. A mucosa intestinal não é evidentemente afetada, porém podem ser observadas, na serosa do órgão, placas brancas e petéquias, resultando em um “aspecto de sal e pimenta”. É nítida a baixa



conversão alimentar, a perda de peso e a lentidão da recuperação nos casos em que não há óbito ([Conway & McKenzie, 2007](#)).

*E. brunetti* possui propensão a parasitar o intestino grosso, especialmente em região de bolsa cecal e reto, onde pode apresentar algumas petéquias - estas mais presentes na serosa do que na mucosa, com maior aparecimento no quinto dia após a infecção. Petéquias também podem estar presentes no divertículo rudimentar. A mucosa pode afigurar-se rugosa e áspera, mais facilmente perceptível pelo tato do que pela visão. Estrias hemorrágicas também podem estar presentes na mucosa, assim como pode haver eliminação de coágulos adjuntos ao conteúdo cecal e, em casos mais raros, necrose de coagulativa do tecido, resultando na erosão da membrana mucosa em sua totalidade e do bloqueio completo do intestino, levando a ave a óbito. Há redução da conversão alimentar e do peso das aves infectadas ([Conway & McKenzie, 2007](#)).

A espécie *E. tenella* parasita, por predileção, os dois cecos das aves, podendo atingir, também, porções vicinais do intestino. Nos casos mais leves da doença, tem-se petéquias (vermelhas ou roxas) dispersas na junção cecal sem espessamento de parede. Com o agravamento da doença, as petéquias se tornam mais numerosas e aparentes na serosa do ceco, a parede começa a se espessar, as vilosidades epiteliais se encurtam e ocorre perda de fluidos, bem como lesões profundas na mucosa ([Figura 3](#)) ([Conway & McKenzie, 2007](#); [Ito et al., 2004](#)).



**Figura 3.** A: Intestino infectado por *E. tenella* em grau mínimo apresentando múltiplas petéquias sem espessamento de parede. B: Intestino espessado com numerosas petéquias coalescentes em região cecal. C: Cecos gravemente parasitados por *E. tenella*, onde é observado amplo quadro hemorrágico.

No intestino, há formação de colônias de esquizontes que, quando liberados, causam hemorragia intensa, que é agravada pela alteração da coagulação e demanda por vitamina K em aves infectadas ([Leitão, 1971](#)). No crescente de gravidade da infecção, há aparecimento de coágulos endurecidos à medida que a mucosa do ceco descama, podendo haver gangrena; além disso, as petéquias da serosa podem coalescer e erodir na superfície do órgão. Deste modo, um dos principais sinais clínicos da infecção por *E. tenella* é o aparecimento de fezes com sangue no aviário ([Figura 4](#)); as aves tendem a se amontoar e emitir chamadas estridentes. A morte pode ocorrer repentinamente entre o quinto e o décimo dia, com pico no número de óbitos no sexto dia ([Conway & McKenzie, 2007](#)).



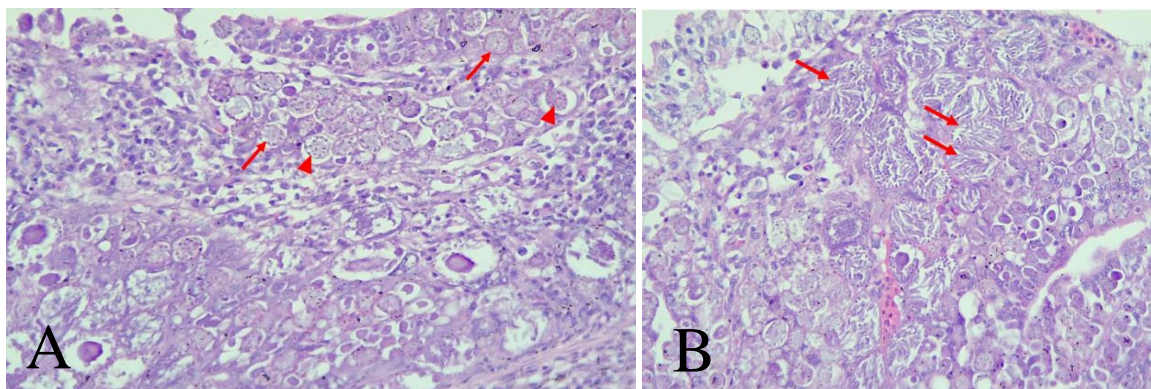
**Figura 4.** Presença de fezes com conteúdo hemorrágico em cama de aviário.

*Eimeria mitis* não produz lesão entérica significativa, porém afeta de modo adverso a pigmentação cutânea e o desempenho da ave. Diferentemente das espécies supracitadas, *Eimeria praecox* não produz lesões consideráveis e não é considerada patogênica (Conway & McKenzie, 2007).

### Diagnóstico

A identificação precisa das espécies de *Eimeria* é essencial para o diagnóstico e manejo da doença (Carvalho et al., 2011). Portanto, o diagnóstico é realizado pela identificação dos sinais clínicos, assim como por coprologia e análises macroscópicas e histopatológicas das lesões mediante necropsia (Figura 5). Em exame *post mortem*, o intestino é liberado do mesentério, permitindo a análise da superfície serosa para observação do tamanho das lesões sob luz forte, podendo haver variações em cor (de vermelho brilhante a marrom ou branco). Placas esbranquiçadas podem ser indicativas de bolsas de oocistos ou esquizontes: quando transversais na metade superior do intestino, são características de *E. acervulina* e, quando presentes na porção média do órgão, são representativas de *E. necatrix* (Conway & McKenzie, 2007).

Além disso, deve ser realizada busca por petéquias e inchaços, como o balonismo tipicamente causado por *E. necatrix* e *E. maxima*. A luz intestinal também deve ser avaliada, examinando-se eventuais espessamentos, embranquecimentos, hemorragias, coagulações e necrose (frequentemente observada com *E. brunetti*), assim como realizando-se, após remoção da ingesta superficial, raspados de mucosa. Tais raspagens são diluídas com uma ou duas gotas de solução fisiológica em lâmina coberta por vidro para posterior análise microscópica (Conway & McKenzie, 2007). De acordo com as análises, define-se o grau de infecção e, a partir de tal ponto, determinam-se as estratégias de controle sanitário (Gupta, 2009).



**Figura 5. A:** Macrogametas (**setas**) e microgametas (**pontas de seta**) em frango de corte, macho, 15 dias. **B:** Presença de esquizontes contendo merozoítos (**setas**) em frango de corte, macho, 15 dias.

Atualmente, tem sido avaliada a possibilidade da implementação da técnica de PCR como um método diagnóstico de rotina na avicultura a fim de se monitorar flutuações nas populações de *Eimeria*. Deste modo, poderiam ser adotadas medidas específicas de controle e prevenção da coccidiose, evitando trabalhos desnecessários, reduzindo, assim, custos de produção (Carvalho et al., 2011).

### Prevenção e controle

A manutenção da sanidade nos aviários é indispensável no que diz respeito à obtenção de alta produtividade na avicultura, seja de postura ou de corte. Como a transmissão da coccidiose ocorre por partículas fecais, direta ou indiretamente, questões de manejo tornam-se importantes na prevenção e no controle da doença, tais como o controle de umidade e temperatura, bem como a densidade avícola. Deste modo, indica-se exímia limpeza dos galpões, troca da cama e utilização de adequado manejo, assim como adoção de programa de controle sanitário rigoroso que envolva um protocolo de medicação compatível à realidade produtiva. Ademais, é de suma importância que as pessoas responsáveis estejam devidamente treinadas para a execução de tal protocolo sanitário, pois os oocistos de *Eimeria* spp., em condições favoráveis, podem permanecer viáveis por volta de um ano (Hornick & Kawazoe, 2020).

Assim, idealmente, deve ser feita a remoção de excretas de dois em dois dias - a fim de que os oocistos ali presentes não esporulem - e a mudança de local da cama com frequência; sabe-se que estas medidas possuem custo elevado para o produtor e, por isso, são de difícil realização. Contudo, existem medidas de mais acessível execução, como o uso de vassoura de fogo e desinfecção química do aviário (com hidróxido de amônio ou produtos de cresol, por exemplo) em períodos de vazio sanitário, como, também, buscar impedir a contaminação de água e alimentos com ovos de *Eimeria*. Ressalta-se, também, a realização de rotação de terrenos sempre que possível ([Peek & Landman, 2011](#)).

Outrossim, há indicação do emprego de anticoccidianos (como o diclazuril e o decoquinato na forma de aditivos alimentares coccidiostáticos) que, majoritariamente, têm como alvos os estágios assexuados de *Eimeria* – sendo menos comuns os anticoccidianos que atuam na forma sexuada ou nas vias metabólicas químicas do parasita ([Kant et al., 2013](#)). Anticoccidianos de amplo espectro, como a nicarbazina, são capazes de destruir o coccídio ainda no estágio inicial de desenvolvimento nas células do epitélio intestinal ao afetar a função mitocondrial e síntese de fatores do parasita ([Chapman et al., 2002](#)). No entanto, devido à constante utilização de anticoccidianos, cada vez mais é observada a resistência de cepas de *Eimeria* spp., resultando na criação de parasitas consistentemente mais vigorosos. Além disso, se o fornecimento de medicação coccidiostática for interrompido antes do período regulamentar mínimo, as aves poderão se tornar vulneráveis à infecção novamente. Assim, tornaram-se necessárias novas alternativas para controle e prevenção da eimeriose, tais como a vacinação ([Peek & Landman, 2011](#); [Attree et al., 2021](#)).

A vacinação é realizada pela reintrodução de cepas sensíveis de *Eimeria* (vivas atenuadas ou não atenuadas) administradas mediante pulverização, ingestão junto à água ou injeção diretamente na membrana corioalantoidea dos ovos embrionados, visando reduzir a replicação do parasita e o aparecimento de sinais clínicos graves em caso de contato com o coccídio ([Attree et al., 2021](#); [Nawarathne et al., 2021](#); [Tensa & Jordânia, 2019](#)). Mais comumente, é feita a vacinação de pintos de um dia no incubatório pela administração de uma solução aquosa de pulverização ([Shirley & Bedrník, 1997](#)). As vacinas vivas não atenuadas, as quais não produzem efeito patogênico, induzem à formação de uma melhor resposta imunológica de proteção quando comparadas às vacinas vivas atenuadas, que geram uma infecção leve e à danos mínimos ao intestino da ave. No entanto, as vacinas vivas não atenuadas podem introduzir estirpes potencialmente patogênicas que configuram potencial perigo à avicultura ([Chapman, 2000](#)). Outro diferencial entre as vacinas é o custo: as vivas não atenuadas custam cerca de duas a seis vezes mais do que as não atenuadas ([Blake et al., 2020](#)). Existem, no mercado da avicultura, vacinas inativadas contra a *Eimeria*, nas quais são usadas porções de oocistos ou de esporozoítos que são aplicadas via nasal. No entanto, a resposta humoral produzida pela vacina não confere proteção satisfatória ([Tizard, 2002](#)).

Outra opção são os ionóforos, que são compostos lipossolúveis produzidos pela fermentação de bactérias, como a do gênero *Streptomyces*, que agem em esporozoítos e merozoítos móveis presentes no lúmen do intestino ([Quiroz-Castañeda & Dantán-González, 2015](#)). Tais substâncias impedem o transporte de cátions metálicos e interrompem o gradiente natural de concentração de sódio e potássio através das membranas celulares, resultando na degradação da integridade da membrana pelo aumento da concentração iônica, da pressão osmótica e do pH intracelular, além de levar à inibição da oxidação do substrato e à citotoxicidade, culminando, enfim, na interdição do desenvolvimento de esporozoítos e na morte celular ([Antoszczak et al., 2019](#)).

Ademais, outra medida alternativa de combate à coccidiose, que foi impulsionada pelo banimento dos anticoccidianos na alimentação animal na União Europeia, é o uso de aditivos naturais, tais como os fitogênicos (extratos vegetais e óleos essenciais), a glutamina e o glutamato ([Dorman & Deans, 2000](#)). A função destes concentra-se na sua importância como substratos energéticos para células que se multiplicam rapidamente, como as células imunitárias e as células da mucosa intestinal, auxiliando em sua proliferação ([Newsholme et al., 2003](#)). Além disso, os aditivos fitogênicos possuem ação antimicrobiana e otimizam a utilização de nutrientes pelas aves ([Williams & Losa, 2001](#)). Segundo estudo conduzido por Muro et al., o acréscimo de aditivos fitogênicos à dieta de frangos de corte



desafiados com *E. acervulina*, em junção ou não a glutamina e ao glutamato, pode substituir os anticoccidianos e demais antimicrobianos melhoradores de desempenho. De modo semelhante, Pelícia et al. relata que a suplementação com nucleotídeos na ração de frangos de corte acelera o turnover da mucosa intestinal no decurso da regeneração do tecido em questão após lesão decorrente da eimeriose.

### Considerações Finais

Em razão do alto risco de infecção, do rápido ciclo de desenvolvimento e da alta mortalidade da coccidiose na criação de aves, gerando queda produtiva e consequentes prejuízos econômicos ao setor avícola, se faz necessária a aplicação de medidas preventivas a esta enfermidade parasitária.

### Referências bibliográficas

- Allen, P. C. & Fetterer, R. H. (2002). Recent Advances in Biology and Immunobiology of *Eimeria* Species and in Diagnosis and Control of Infection with These Coccidian Parasites of Poultry. *Clinical Microbiology Reviews*, 15(1), 58–65. Doi: <https://doi.org/10.1128/cmr.15.1.58-65.2002>.
- Antoszczak, M., Steverding, D. & Huczyński, A. (2019). Anti-parasitic activity of polyether ionophores. *European Journal of Medicinal Chemistry*, 166, 32-47. Doi: <https://doi.org/10.1016/j.ejmech.2019.01.035>.
- Attree, E., Sanchez-Arsuaga, G., Jones, M., Xia, D., Marugan-Hernández, V., Blake, D. & Tomley, F. (2021). Controlling the causative agents of coccidiosis in domestic chickens; an eye on the past and considerations for the future. *CABI Agriculture and Bioscience*, 2(1), 1-16. Doi: <https://doi.org/10.1186/s43170-021-00056-5>.
- Blake, D. P., Knox, J., Dehaeck, B., Huntington, B., Rathinam, T., Ravipati, V., Ayoade, S., Gilbert, W., Adebambo, A. O., Jatau, I. D., Raman, M., Parker, D., Rushton, J. & Tomley, F. M. (2020). Re-calculating the cost of coccidiosis in chickens. *Veterinary Research*, 51(1), 1-14. Doi: <https://doi.org/10.1186/s13567-020-00837-2>.
- Burrell A., Tomley F. M., Vaughan S. & Marugan-Hernandez, V. (2020). Life cycle stages, specific organelles and invasion mechanisms of *Eimeria* species. *Parasitology*. 147(3), 263-278. Doi: <https://doi.org/10.1017/S0031182019001562>.
- Carvalho, F. S., Wenceslau, A. A., Teixeira, M., Carneiro, J. A. M., Melo, A. D. B. & Albuquerque, G. R. (2011). Diagnosis of *Eimeria* species using traditional and molecular methods in field studies, *Veterinary Parasitology*. 176(2-3), 95-100. Doi: <https://doi.org/10.1016/j.vetpar.2010.11.015>.
- Cervantes, H. M., McDougald, L. R. & Jenkins, M. C. (2020). Coccidiosis. In: Swayne, D. E. (ed.) *Diseases of Poultry*. 1193–1217. Wiley Blackwell Press, Hoboken, NJ, USA.
- Chapman, H. D. (2000). Practical use of vaccines for the control of coccidiosis in the chicken. *World's Poultry Science Journal*, 56(1), 18-20. Doi: <https://doi.org/10.1079/wps20000002>.
- Chapman, H. D., Cherry, T.E., Danforth, H. D., Richards, G., Shirley, M. W. & Williams, R. B. (2002). Sustainable coccidiosis control in poultry production: the role of live vaccines. *Int J Parasitol*, 32(5), 617-29. Doi: [https://doi.org/10.1016/s0020-7519\(01\)00362-9](https://doi.org/10.1016/s0020-7519(01)00362-9).
- Conway, D. P., & Mckenzie, M. E. (2007). *Poultry coccidiosis: Diagnostic and testing procedures* (3rd edition). Blackwell Publishing, Ames, IA, USA. Doi: <https://doi.org/10.1002/9780470344620>.
- Dorman, H. J. & Deans, S. G. (2000). Antimicrobial agents from plants: antibacterial activity of plant volatile oils. *Journal of Applied Microbiology*, 88(1), 308-316. Doi: <https://doi.org/10.1046/j.1365-2672.2000.00969.x>.
- Feddern, V., Bacila, D. M. & Caron, L. (2016). Uso racional de anticoccidianos na avicultura e estratégias para minimizar seu uso na produção animal. *Avicultura Industrial*, 107(6), 16-22.
- Ferdji, A. et al. (2022). Anticoccidial resistance in poultry: determination of ionophore sensitivity for *Eimeria acervulina* and *Eimeria maxima* isolated from broiler chicken farms in Tizi Ouzou province (Algeria). *Veterinarska stanica*, 53(3), 261-271. Doi: <https://doi.org/10.46419/vs.53.3.2>.
- Freitas, F. L. C.; Almeida, K. S.; Nascimento, A. A.; Machado, C. R.; Machado, R. Z. (2006). Um surto de coccidiose em perdizes (*Rhynchotus rufescens*), criadas em cativeiro, por *Eimeria rhynchoti* Reis



- e Nóbrega, 1936 (Apicomplexa: Eimeriidae). *Revista Brasileira de Parasitologia Veterinária*, 15(2) 85-87.
- Gazoni, F. L.; Adorno, F.C.; Lovato, M.; Dilkin, P.; Hermes, S.; Junior, P.R.; Pacheco, P.; Dalmagro, M.; Felin, M.; Hernandez-Velasco, X.; Tellez, G. (2015). Coccidiosis Prevalence and Correlation with Intestinal Health of Broilers in Brazilian Agricultural Industries Between the Years 2012 and 2014. *International Journal of Poultry Science*. 14(9), 511-515. Doi: <https://doi.org/10.3923/ijps.2015.511.515>; ealth of broilers
- Gupta, S. K. (2009) Diagnosis and control of poultry coccidiosis: an update review article. *Haryana Veterinarian*, 48(1), 1-10.
- Hammond, D. M. & Long, P. L. (1973). *The Coccidia*. University Park Press, Baltimore, Buterworths, London, UK;
- Hornink, G. G. & Kawazoe, U. (2020). *Coccidiose aviária: um parasito de galinha doméstica*. 1 Ed. UNIFAL, Alfenas, MG, BR.
- Ito, N., Miyaji, I., Lima, E. & Okabayashi, S. (2004). Saúde gastrointestinal, manejo e medidas para controlar as enfermidades gastrointestinal. In: *Produção de frango de corte*. 237-248. Editora Facta, Campinas, SP, BR.
- Kant, V., Singh, P., Verma, P. K., Bais, I., Parmar, M. S., Gopal, A. & Gupta, V. (2013). Anticoccidial drugs used in the poultry: an overview. *Science International*, 1(7), 261-265. Doi: <https://doi.org/10.17311/sciintl.2013.261.265>.
- Kawazoe, U. Coccidiose (2009). In: Berchieri Jr, A., Silva, E.N., Di Fabio, J., Sesti, L., Zuanaze, M. A. F. (eds). *Doenças das Aves*. 2. ed. 837-855. Editora Facta, Campinas, SP, BR.
- Leitão, J. S. (1971). *Parasitologia veterinária – 2ª ed.* Fundação Calouste Gulbenkian, Lisboa, PT.
- Lilić, S., Ilić, T. & Dimitrijević, S. (2009). Coccidiosis in poultry industry. *Tehnologija Mesa*, 50(1-2), 90-98. UDK: 636.5: 616.993.19.003.
- Madlala, T., Okpeku, M. & Adeleke, M. A. (2021). Understanding the interactions between *Eimeria* infection and gut microbiota, towards the control of chicken coccidiosis: a review. *Parasite*, 28, art. 48. Doi: <https://doi.org/10.1051/parasite/2021047>.
- Morrison, D. A. (2009). Evolution of the Apicomplexa: where are we now? *Trends Parasitol*, 25(8), 375-82. Doi: <https://doi.org/10.1016/j.pt.2009.05.010>.
- Muro, E. M., Pelícia, V. C., Vercese, F., de Souza, I. M. G. P., Pimenta, G. E. M., Oliveira, R. S. de S. G. & Sartori, J. R. (2015). Aditivos fitogênicos e glutamina mais ácido glutâmico na dieta de frangos desafiados com coccidiose. *Agrarian*, 8(29), 304–311.
- Murugesan, G. R. et al. (2015). Phytogetic Feed Additives as an Alternative to Antibiotic Growth Promoters in Broiler Chickens. *Frontiers in Veterinary Science*, 2, art. 21. Doi: <https://doi.org/10.3389/fvets.2015.00021>.
- Nawarathne, S. R., Yu, M. & Heo, J. M. (2021). Poultry coccidiosis-a concurrent overview on etiology, diagnostic practices, and preventive measures. *Korean Journal of Poultry Science*, 48(4), 297-318. Doi: <https://doi.org/doi:10.5536/KJPS.2021.48.4.297>.
- Newsholme, P., Procopio, J., Lima, M. M. R., Pithon-Curi, T. C. & Curi, R. (2003). Glutamine and glutamate -their central role in cell metabolism and function. *Cell Biochemistry and Function*, 21, 1-9. Doi: <https://doi.org/10.1002/cbf.1003>.
- Peek, H. W. & Landman, W. J. M. (2011). Coccidiosis in poultry: anticoccidial products, vaccines and other prevention strategies. *Veterinary Quarterly*, 31(3), 143–161. Doi: <https://doi.org/10.1080/01652176.2011.605247>.
- Pelícia, V. C., Zavarize, K. C., Ducatti, C., Stradiotti, A. C., Pezzato, A. C., Araujo, P. C. de., Mituo, M. A. O., Madeira, L. A. & Sartori, J. R. (2011). Nucleotídeos na dieta de frangos de corte e seus efeitos sobre taxa de turnover da mucosa intestinal antes e após lesões causadas por coccidiose. *Ciência Rural*, 41(9), 1652–1659. Doi: <https://doi.org/10.1590/S0103-84782011000900027>.
- Quiroz-Castañeda, R. E. & Dantán-González, E. (2015). Control of avian coccidiosis: Future and present natural alternatives. *BioMed Research International*, 2015, 11p. Doi: <https://doi.org/10.1155/2015/430610>.

- Razmi, G. R., Ali Kalideri, G. (2000). Prevalence of subclinical coccidiosis in broiler-chicken farms in the municipality of Mashhad, Khorasan, Iran. *Preventive Veterinary Medicine*, 44(3-4), 247-253. Doi: [https://doi.org/10.1016/S0167-5877\(00\)00105-7](https://doi.org/10.1016/S0167-5877(00)00105-7).
- Reis, J. & Nobrega, P. (1936). *Doença das aves*. 468p. Instituto Biológico de São Paulo, São Paulo, SP, BR.
- Ruff, M. D. (1991). An overview of control measures for coccidiosis - present and future. *Proceedings of the Seventh International Poultry Breeders' Conference, Auchincruive, UK*, 29-38p.
- Shirley, M. W. & Bedrník, P. (1997). Live attenuated vaccines against Avian coccidiosis: Success with precocious and egg-adapted lines of *Eimeria*. *Parasitology Today*, 13(12), 481-484. Doi: [https://doi.org/10.1016/S0169-4758\(97\)01153-8](https://doi.org/10.1016/S0169-4758(97)01153-8).
- Shirley, M. W., Smith, A. L., Tomley, F. M. (2005). The biology of avian *Eimeria* with an emphasis on their control by vaccination. *Advances in parasitology*, 60, 285-330. Doi: [https://doi.org/10.1016/S0065-308X\(05\)60005-X](https://doi.org/10.1016/S0065-308X(05)60005-X).
- Swayne, D. E.; Boulianne, M.; Logue, C. M.; McDougald, L. R.; Nair, V.; Suarez, D. L.; Wit, S.; Grimes, T.; Johnson, D.; Kromm, M.; Prajitno, T.Y.; Rubinoff, I.; Zavala, G. (2020). *Diseases of Poultry*. 14th ed. John Wiley & Sons, Inc., New York, NY, USA. Doi: <https://doi.org/10.1002/9781119371199>.
- Tensa, L. R. & Jordan, B. J. (2019). Comparison of the application parameters of coccidia vaccines by gel and spray. *Poultry Science*, 98(2), 634-641. Doi: <https://doi.org/10.3382/ps/pey364>.
- Tizard, I. R. (2002). The avian antibody response. *Seminars in Avian and Exotic Pet Medicine*, 11(1), 2-14. Doi: <https://doi.org/10.1053/saep.2002.28216>.
- Williams, P. & Losa, R. (2001). The use of essential oils and their compounds in poultry nutrition. *World's Poultry Science Journal*, 17, 14-15.
- Williams, R. B. (2002). Anticoccidial vaccines for broiler: pathways to success, *Avian Pathology*, 31(4), 317-353. Doi: <https://doi.org/10.1080/03079450220148988>.

**Histórico do artigo:****Recebido:** 22 de agosto de 2024**Aprovado:** 30 de setembro de 2024**Licenciamento:** Este artigo é publicado na modalidade Acesso Aberto sob a licença Creative Commons Atribuição 4.0 (CC-BY 4.0), a qual permite uso irrestrito, distribuição, reprodução em qualquer meio, desde que o autor e a fonte sejam devidamente creditados.