

<https://doi.org/10.31533/pubvet.v18n11e1682>

## Cinesioterapia para recuperação da osteocondrite dissecante em ombro de cadela da raça Bernese: Relato de caso

Danilo de Souza Dias<sup>1</sup> , Viviane Lewicki Bittencourt<sup>2</sup>

<sup>1</sup>Pós-graduado em Fisiatria Veterinária, Instituto Brasileiro de Recursos Avançados, Brasil

<sup>2</sup>Fisiatra Veterinária, Instituto Brasileiro de Recursos Avançados, Msc pela Universidade Federal de Viçosa, Brasil.

\*Autor para correspondência, e-mail: [danielosd\\_vet@yahoo.com.br](mailto:danielosd_vet@yahoo.com.br)

**Resumo.** A osteocondrite dissecante é caracterizada pelo desprendimento de um flap cartilaginoso em decorrência da Osteocondrose, resultando em uma desaceleração na ossificação e no espessamento da cartilagem. Em sua maioria os animais acometidos são cães de raças grandes ou gigantes, demonstrando sinais clínicos em idade aproximada entre 4 à 8 meses de idade, podendo ocorrer manifestações tardias. O principal sintoma é a claudicação, que se intensifica, na maioria dos casos, após exercícios. Este trabalho relata o caso de uma cadela com sete meses de idade, da raça Bernese, apresentando histórico de claudicação de membro torácico esquerdo, principalmente após exercícios.

**Palavras-chave:** OCD, claudicação, osteocondrite, osteocondrose, ombro, cão

### *Osteochondritis dissecans in the shoulder of a Bernese dog: Case report*

**Abstract.** Osteochondritis dissecans is characterized by the detachment of a cartilaginous flap as a result of Osteochondrosis, resulting in a slowdown in ossification and thickening of the cartilage. The majority of affected animals are large or giant breed dogs, demonstrating clinical signs at an approximate age of between 4 and 8 months of age, with late manifestations possible. The main symptom is lameness, which intensifies, in most cases, after exercise. This work reports the case of a 7-month-old Bernese dog, with a history of lameness of the left thoracic limb, mainly after exercise.

**Keywords:** OCD, lameness, osteochondritis, osteochondrosis, shoulder, dog

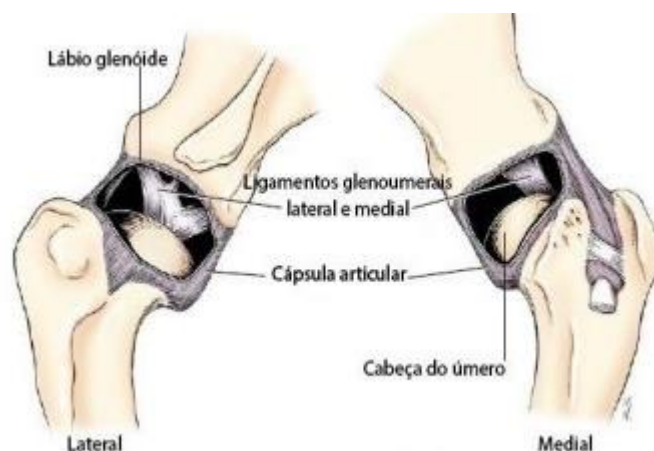### Introdução

A cinesioterapia veterinária é uma modalidade da fisioterapia que utiliza o movimento como forma de tratamento para animais, visando à recuperação funcional e à melhora da qualidade de vida [Formenton \(2011\)](#). Essa prática envolve a realização de exercícios terapêuticos que estimulam a mobilidade, força muscular, flexibilidade e coordenação motora, ajudando na reabilitação de lesões ortopédicas, neurológicas e musculares. Além disso, a cinesioterapia pode ser aplicada de maneira preventiva, contribuindo para o fortalecimento físico e a manutenção da saúde geral dos animais.

A articulação escapulo umeral (AEU) é formada pela cavidade glenoide da escápula, cabeça do úmero, ligamentos glenoumerais lateral e medial, tendão do bíceps e capsula articular ([Figura 1](#)), formando a articulação do ombro ([Dyce et al., 2010](#); [Hermanson et al., 2020](#)).

A osteocondrite dissecante (OCD) é caracterizada pelo desprendimento de um flap cartilaginoso em decorrência da Osteocondrose, resultando em uma desaceleração na ossificação e no espessamento da cartilagem. A OCD assume perfil inflamatório quando há um destacamento de flaps de material cartilaginoso da articulação dos ossos dos animais ([Feliciano et al., 2015](#)).

A predominância de casos se dá em cães de raças grandes ou gigantes, com aparecimento de sintomas em idade aproximada entre quatro a oito meses de vida e, em alguns casos a manifestação pode ser tardia. A OCD pode ser unilateral ou bilateral, sendo a última menos frequente. O principal sinal é a claudicação, que se intensifica, na maioria dos casos, após exercícios físicos ([Barone, 2015](#); [Fragata & Santos, 2008](#); [Johnson et al., 2005](#); [Johnson et al., 2004](#)).



**Figura 1.** Estruturas anatômicas da articulação escapulo umeral esquerda de cão, nas vistas lateral e medial. Fonte: [Denny & Butterworth \(2006\)](#).

O diagnóstico é realizado com base em avaliação clínica, exame físico do paciente e exames de imagem como ultrassonografia articular, tomografia computadorizada, ressonância magnética e artroscopia. Uma vez diagnosticado, o tratamento por basear-se em intervenção cirúrgica ou com realização de exercícios controlados associado ao uso de AINES ([Denny & Butterworth, 2006](#)).

### Relato de caso

Uma cadela da raça Bernese, de sete meses de idade, pesando 34 kg, vacinada, sem histórico de outras enfermidades, veio para avaliação clínica em consultório de reabilitação veterinária apenas apresentando claudicação no membro torácico esquerdo (MTE), com intensificação dos sintomas, após exercícios.

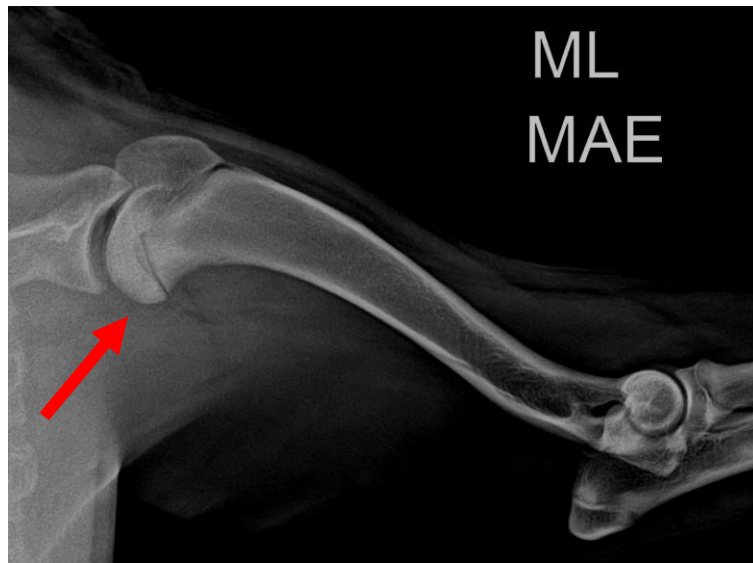Na avaliação física foi possível notar, no deambular, uma claudicação significativa do MTE e “*pisar em pinça*” (apoiando levemente dígitos no solo), tônus e trofismo muscular preservados e desconforto em extensão de ombro esquerdo.

Após a paciente ser consultada por médico veterinário Neuro-ortopedista, foi realizada a radiografia da articulação escapulo umeral esquerda e notou uma leve radioluscência circular em cartilagem na cabeça do úmero, sugerindo o diagnóstico de osteocondrite dissecante (OCD) na articulação escápula umeral esquerda ([Figura 2](#)). Foi indicado realização de tratamento conservativo com uso de AINE e fisioterapia veterinária, deixando claro a necessidade de acompanhamento e observação da evolução do quadro, pois existia o risco do desprendimento de um flap cartilaginoso, o que causaria muita dor e provável procedimento cirúrgico.


O tratamento conservativo foi iniciado com uso de Galliprant® 60 mg a cada 24 horas e duas sessões semanais de fisioterapia veterinária inicialmente. Nas primeiras semanas foi realizado apenas a magnetoterapia na articulação escapulo umeral esquerda na frequência de 25 Hz, por 15 minutos, com objetivo de promover analgesia e 10 Hz, por mais 15 minutos, com o objetivo de reduzir processo inflamatório local. Após um mês de tratamento, os responsáveis relataram que a paciente ainda apresentava claudicação, porém com menor intensidade e então foi iniciada a cinesioterapia.

A cinesioterapia ([Figura 3](#)) foi inserida com objetivo de fortalecer as musculaturas envolvidas na articulação escapulo-umeral (M. Tríceps Braquial, M. Deltóide, M. Supraespinhoso, M. Bíceps Braquial), estimular aumento de amplitude de movimento e corrigir sobrecarga em outros membros apendiculares. Após algumas sessões, foi inserida a esteira proprioceptiva, de forma gradual, com o objetivo de realizar o ajuste de marcha. Com dois meses de tratamento, a claudicação apresentava-se

esporadicamente, a paciente realizava bem os exercícios e a esteira proprioceptiva, sendo mantido a magnetoterapia e AINE.

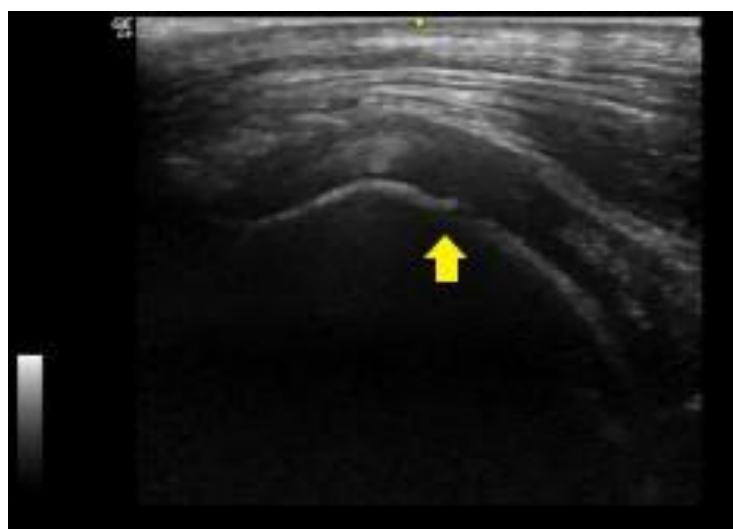

**Figura 2:** Aspecto radioluscente circular na cabeça do úmero esquerdo (ponta da seta).



**Figura 3:** Exercícios de cinesioterapia para fortalecimento de musculatura de ombro.

Após três meses de iniciado o tratamento, uma ultrassonografia articular foi realizada no ombro afetado para acompanhamento da lesão e melhor visualização da articulação escapulo umeral, onde foi notado discreta irregularidade na superfície da cartilagem umeral compatível com osteocondrose ([Figura 4](#)).



**Figura 4.** Ultrassonografia AEU, com discreta irregularidade na superfície cartilaginosa (seta amarela).

Com seis meses de tratamento foi suspensa a medicação, visto que a paciente não apresentava claudicação, de acordo com relato dos responsáveis. Foi mantido tratamento fisioterápico veterinário semanal por mais quatro meses e posteriormente para quinzenal. Ao final do tratamento a paciente apresentava deambular coordenado, bom trofismo e tônus muscular, postura em estação alinhada e não apresentava desconforto ou dor em extensão e flexão de ombro e amplitude de movimento se demonstrava preservada, sendo paciente liberada com alta médica.

## Discussão

A paciente relatada nesse caso, apresentou claudicação de MTE com sete meses de idade, tendo como principal suspeita a OCD de ombro esquerdo. Apesar de ser uma doença mais relatada em machos ([Denny & Butterworthh, 2006](#); [Miyahara et al., 2022](#); [Selmi et al., 1998](#); [Souza, 2022](#)).

Foi escolhido como forma de tratamento o uso de AINE e a fisioterapia veterinária, que compreendem formas de tratamento conservativos ([Denny & Butterworthh, 2006](#)). O tratamento se mostrou eficaz, apresentando o paciente recuperação de amplitude de movimento, deambular coordenado, retorno as atividades cotidianas, maior qualidade de vida sem nenhuma sequela. Foi optado o tratamento conservativo, pois paciente estava no limite da idade de indicação do mesmo, que segundo [Piermattei & Flo \(2009\)](#) é de até sete meses de vida.

## Conclusão

A eficácia do tratamento conservativo é evidenciada ao longo de meses e proporcionando outros benefícios além apenas do terapêutico, melhor socialização, estímulos cognitivos e evitando sobrecarga em outras regiões do corpo e possíveis lesões futuras. O tratamento conservativo mostrou bons resultados, principalmente com relação ao ponto de vista dos responsáveis, visto que não passaram por um período de pós-operatório, que poderia ser dificultoso devido configuração da residência, porte da paciente, rotina diária e maior oneração.

## Referências bibliográficas

- Barone, G. (2015). *Tratado de medicina veterinária*. Guanabara Koogan S.A.
- Denny, H. R., & Butterworthh, S. J. (2006). *Cirurgia ortopédica em cães e gatos: Ombros*. Roca.
- Dyce, K. M., Sack, W. O., & Wensing, C. J. G. (2010). *Tratado de anatomia veterinária*. Elsevier, Rio de Janeiro.
- Feliciano, M. A. R., Canola, J. C., & Vicente, W. R. R. (2015). *Diagnóstico por imagem em cães e gatos*. MED VET Livros.
- Formenton, M. (2011). Physical therapy in dogs: applications and benefits. *Veterinary Focus*. 21 (2): 11-17.
- Fragata, F. S., & Santos, M. M. (2008). *Principais Conceitos em Medicina Veterinária Intensiva* (Vol. 1). Roca.
- Hermanson, J. W., Lahunta, A., & Evans, H. E. (2020). *Miller and Evans' Anatomy of the dog* 5th edition. Elsevier.
- Johnson, A. L., Houlton, J. E. F., & Vannini, R. (2005). *A principles of fracture management in the dog and cat*. Georg Thieme Verlag.
- Johnson, K. A., Watson, A. D. J., Ettinger, S. J., & Feldman, E. C. (2004). *Tratado de Medicina Interna Veterinária: doenças do cão e do gato*. Manole Ltda.
- Miyahara, L. K., Morimoto, L. dos R., Schussel, V. C., Barros, M. P. M. de, & Castro, A. do A. e. (2022). Fraturas do esqueleto apendicular e critérios de manejo cirúrgico: ensaio iconográfico. *Radiologia Brasileira*, 55(2). <https://doi.org/10.1590/0100-3984.2021.0039>
- Piermattei, B. D. L., & Flo, G. L. (2009). *Ortopedia e tratamento das fraturas dos pequenos animais* (3 ed.). Editora Manolo.

Selmi, A. L., Padilha Filho, J. G., Pereira, P. M., & Batista, C. M. (1998). Osteocondrite dissecante da cabeça do úmero em cães: Estudo retrospectivo de 36 casos (1991-1996). *Ciência Rural*, 28(1), 71–75. <https://doi.org/10.1590/s0103-84781998000100012>.

Souza, M. C. M. (2022). *Osteoconrite dissecante em cães*. 1–38. <https://doi.org/10.54265/pkqc5353>.

**Histórico do artigo:**

**Recebido:** 19 de agosto de 2024

**Aprovado:** 19 de setembro de 2024

**Licenciamento:** Este artigo é publicado na modalidade Acesso Aberto sob a licença Creative Commons Atribuição 4.0 (CC-BY 4.0), a qual permite uso irrestrito, distribuição, reprodução em qualquer meio, desde que o autor e a fonte sejam devidamente creditados.