

<https://doi.org/10.31533/pubvet.v18n10e1662>

Determinação de valores referenciais do diâmetro traqueal comparada com a entrada do tórax em cães da raça Shih-tzu clinicamente normais

Lorrana Alcântara Ruas¹, Jackson Farias¹, Mariana Santos Campos¹, Tiago Oliveira Brandão², Naiane Darklei dos Santos Silva³, Rodrigo Lima Carneiro^{3*}

¹Discente da Universidade do Estado da Bahia (UNEB), Departamento de Ciências Humanas, Barreiras, Bahia, Brasil.

²Professor MsC, da Universidade do Estado da Bahia, Campus-IX, Departamento de Ciências Humanas, Barreiras, Bahia, Brasil.

³Professor(a) Doutor(a), da Universidade do Estado da Bahia, Campus-IX, Departamento de Ciências Humanas, Barreiras, Bahia, Brasil.

*Autor para correspondência. e-mail: rlcarneiro@uneb.br

Resumo. A traqueia tem a importante função de conexão do sistema respiratório superior ao inferior, tem estrutura tubular flexível, contendo anéis cartilagosos em toda sua extensão. A tecnologia pelo dos exames de imagens possibilita o estudo desse órgão podendo então diagnosticar disfunções e afinamento natural do seu diâmetro como ocorre com a raça Shih-tzu (braquicefálica). O estudo com as raças braquicefálicas tem como intuito definir características raciais no que se refere ao órgão supracitado, através do exame radiográfico. Foi realizada a análise de imagem com 24 Shih-tzus de ambos os sexos de 1 a 9 anos, no estudo 41,67% dos cães de ambos os sexos obtiveram valores dentro das referências estudadas; 25% dos animais obtiveram valores igual e acima de 0,2, se enquadrando como cão não braquicefálico e 33,33% estiveram abaixo de 0,16, enquadrando-se como cães da raça buldogue. Se faz necessário novos estudos para o entendimento de particularidades da raça para maior entendimento clínico dessas raças.

Palavras-chave: Particularidade, radiografia, traqueia

Determination of tracheal diameter reference values compared to thorax entry in clinically normal Shih-tzu dogs

Abstract. The trachea has the important function of connecting the upper and lower respiratory systems, it has a flexible tubular structure, containing cartilaginous rings along its entire length. Technology, through imaging exams, makes it possible to study this organ, and can then diagnose dysfunctions and natural thinning of its diameter, as occurs with the Shih-tzu breed (brachycephalic). The study with brachycephalic breeds aims to define racial characteristics in relation to the aforementioned organ, through radiographic examination. Image analysis was performed with 24 Shih-tzus of both sexes from 1 to 9 years old, in the study 41.67 of the dogs of both sexes obtained values within the references studied; 25% of the animals obtained values equal to and above 0.2 as non-brachycephalic dogs and 33.33% were below 0.16 as dogs of the bulldog breed. Further studies are needed to understand the particularities of the breed for a better clinical understanding of these breeds.

Keywords: Particularities, radiography, Shih-tzu

Introdução

A traqueia é um órgão que conecta o sistema respiratório superior até o seu sistema inferior. Essa estrutura tubular flexível apresenta em sua extensão anéis cartilagosos desde seu início, sendo este

localizado próximo a cartilagem cricóide e se estendendo até a carina, onde ocorre uma bifurcação para brônquio esquerdo e direito ([Mendes et al., 2022](#)).

O uso da tecnologia em diagnóstico por imagem na medicina veterinária vem sendo empregada constantemente, visto que sua utilização promove amplas possibilidades de técnicas para auxiliar o atendimento de grandes centros e de hospitais-escola ([Canola et al., 2016](#); [Souto et al., 2015](#); [Yang et al., 2013](#)). A radiografia é uma técnica comumente utilizada na rotina veterinária por ser extremamente eficiente e auxiliar no fechamento de diagnóstico ([Pavelski et al., 2016](#)). Seu emprego na clínica é amplo, uma vez que se trata de um método não invasivo e que permite a visualização de uma gama de estruturas nos animais. O emprego dessa modalidade de diagnóstico pode colaborar na contagem fetal de um animal gestante, em suspeitas de fraturas e corpo estranho, assim como, permite observar órgãos, dentre eles a traqueia ([Canola et al., 2016](#); [Cavinatto et al., 2016](#); [Kealy et al., 2016](#)).

Alterações decorrentes da anatomia devem ser conhecidas tanto pelo tutor como pelo médico veterinário. A dispneia, a dificuldade em atividades físicas, tosse e aumento do ruído respiratório podem ser observadas nesses animais quando submetidos ao esforço sendo tudo isso em condições normais de cães braquicefálicos, como no caso da Shih-tzu ([Packer & Tivers, 2015](#)).

Com o aumento da população de Shih-tzus, observamos a necessidade do conhecimento de normalidades diferenciadas de outras raças, para a correta intervenção quando realmente for necessário ([Bezerra & Marinho, 2018](#)).

Objetiva-se com esse trabalho, avaliar radiograficamente a silhueta traqueal de cães braquicefálicos da raça Shih-tzu, bem como entender se o seu padrão se encaixa nos valores de normalidade em outros estudos.

Material e métodos

O trabalho foi conduzido pelo banco de dados de uma clínica veterinária situada na cidade de Barreiras, na Bahia. Distante a mais de 900 km da capital baiana e é caracterizada por longos períodos de clima seco e quente. Essas condições climáticas podem levar a problemas respiratórios em cães, especialmente os braquicefálicos, resultando na necessidade de atendimento veterinário.

Foram capturados 24 exames de Raio-x digital da região torácica em cães da raça Shih-tzu. Os animais foram selecionados com base em critérios como idade um a nove anos, sem distinção de peso e sexo. O delineamento experimental adotado teve como base imagens de Raio-x digital, com os cães posicionados em decúbito lateral. Cada animal foi submetido a várias radiografias, sendo selecionadas aquelas que abrangiam o pescoço e o tórax (traqueia), região essencial para o propósito deste estudo. Para mensuração do diâmetro da traqueia utilizou-se uma régua mensurando o índice em centímetros, que se trata do diâmetro da traqueia no início do tórax e o diâmetro da entrada do tórax que é a distância entre a borda ventral da primeira vértebra torácica e a borda dorsal do manúbrio. Através desses dados, foi possível o cálculo da proporção. Com os valores obtidos pela divisão da razão entre o diâmetro da traqueia na entrada do tórax e a distância entre a borda ventral da primeira vértebra torácica e a borda dorsal do manúbrio, foi feito um comparativo com valores apresentados nas bibliografias apresentadas até hoje, o que gerou em uma estatística descritiva. Essa metodologia é ilustrada na [imagem 1](#).

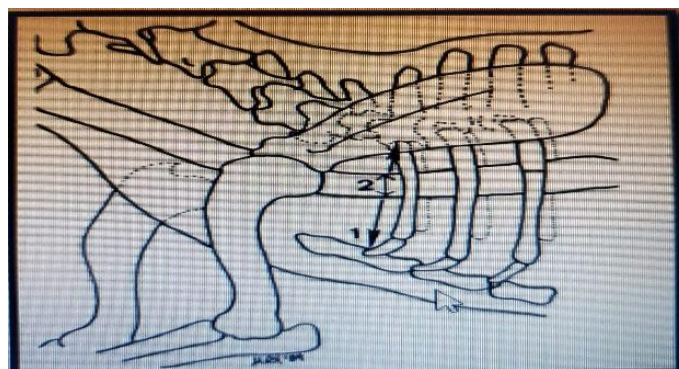


Imagem 1. Diâmetro da traqueia no início do tórax [Coyne & Finland \(1992\)](#).

Resultados e discussão

O aumento da criação e comercialização de cães Shih-tzu e outras raças braquicefálicas tem resultado em um aumento considerável de casos com alterações anatômicas na rotina clínica e cirúrgica. Com o incremento da população desses animais, observa-se a necessidade do conhecimento de aspectos normais, porém diferenciados no universo da cinofilia e como exemplo pode citar-se o menor diâmetro de lúmen traqueal, que nessa população específica não é uma patologia, mas que seria em outras raças não braquicefálicas ([Bezerra & Marinho, 2018](#)).

Os dados foram apresentados em três grupos ([Gráfico 1](#)). No estudo, o grupo 1 (G1), representando 41,67% da amostra de animais, demonstrou que seus resultados de diâmetro traqueal estavam dentro da faixa estabelecida ([Harvey & Fink, 1982](#)) que é de $0,16 \text{ cm} \pm 0,03$. O grupo 2 (G2), compreendendo 25% dos animais, apresentou valores iguais ou acima de 0,2, enquadrando-se como cães não braquicefálicos, de acordo com [Harvey & Fink \(1982\)](#) que é de $0,20 \text{ cm} \pm 0,03$. Por fim, o grupo 3 (G3), representando 33,33% da amostra, registrou valores abaixo de 0,16, classificando-se como cães da raça Buldogue, conforme a definição de [Harvey & Fink \(1982\)](#) que é de $0,13 \text{ cm} \pm 0,03$.




Gráfico 1. Distribuição populacional do diâmetro traqueal de cães Shih-tzu na cidade de Barreiras (Bahia). Resultados a partir de imagens Raio-x digital da região torácica. **Grupo 1:** normal. **Grupo 2:** não braquicefálicos; **Grupo 3:** Buldogue. *Valores de referência: [Harvey & Fink \(1982\)](#)

A síndrome das vias aéreas obstrutivas braquicefálicas (BOAS), se constitui em casuística clínica comum em algumas raças, principalmente em cães braquicefálicos extremos, como os da raça Shih-tzu, devido suas propriedades anatômicas congênicas diferentes das raças mesaticefálicas. Uma de suas particularidades é a silhueta da traqueia, que por vezes pode ser confundida como anormal, por comparações de dados que não incluem braquicefálicos ([Siedenburg & Dupré, 2021](#)).

Um fator importante observado na amostragem desse estudo, foi que no G1, 70% foram representados por cães machos. No G2, 66,67% eram fêmeas e no G3 50% eram fêmeas ([Gráfico 2](#)).

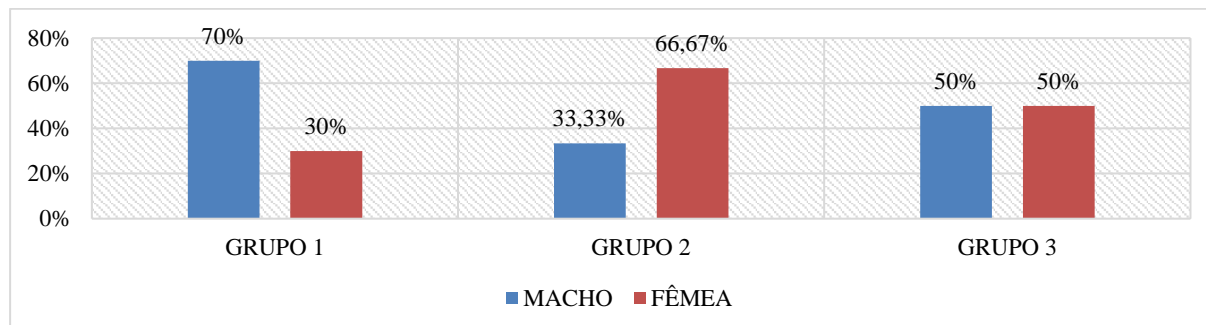


Gráfico 2. Representação da população estudada de acordo com o sexo

No mundo animal, os machos apresentam estruturas diferentes das fêmeas. Costumam ser maiores, apresentam maior quantidade de massa muscular e também de peso. No grupo 1, onde os animais avaliados estariam teoricamente dentro do valor correto de referência, conforme o estudo de [Harvey &](#)

[Fink \(1982\)](#) teve 40% a mais de machos que fêmeas. Todavia, no grupo 2 onde os animais ultrapassaram os valores os quais teoricamente deveriam se encaixar, que seria o G1, são dominados por fêmeas, o que talvez contradiga esse paradigma de que o macho sempre apresenta superioridade estrutural sobre as fêmeas. Por isso, é fundamental que o médico veterinário tenha maior conhecimento sobre suas particularidades raciais, métodos a serem usados, bem como o manejo clínico a ser empregado. Pois seus aspectos anatômicos mesmo que normais, diferem não somente do ponto de vista interracial, mas também entre o mesmo gênero sexual de uma única raça ([Bezerra & Marinho, 2018](#)).

Além disso, outra variável é a genética, pois no Brasil muitos dos animais vendidos são decorrentes de acasalamentos com animais não selecionados, permitindo uma variedade no padrão do cão, interferindo no tamanho do focinho, na sua altura, sua estrutura óssea e outros. Muitas vezes um tutor procura um parceiro ou parceira para o seu animal sem ao mínimo investigar e saber a procedência deste, cruzando por exemplo o Shih-tzu com Lhasa apso, diferentemente de criadores da raça, que possuem canis detentores de registro para pedigree, gerando proles dentro do que é esperado para a caracterização da raça ([Dörner et al., 2021](#)).

Por meio do cálculo de média amostral, obteve-se o valor de 0,17, corroborando com [Harvey & Fink, 1982](#)), no seu estudo semelhante com cães.

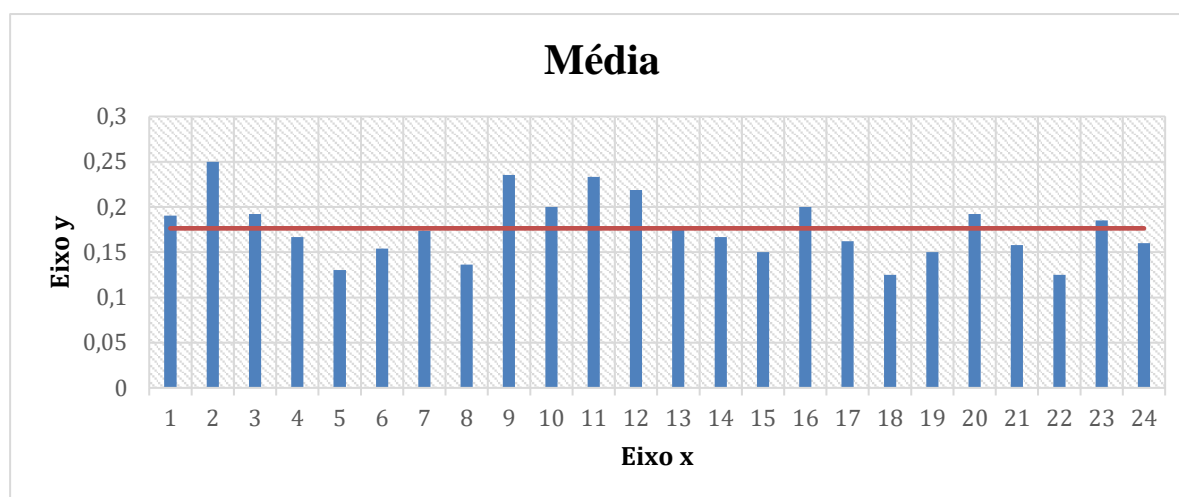


Gráfico 3. Média amostral comparativa com estudo de Harvey e Fink.

O exame radiográfico da região torácica dos 24 animais juntamente com a análise de dados promoveu resultados que em primeiro momento pareciam extremamente divergentes, porém a realização de cálculo de média amostral, obteve-se o valor de 0,17, corroborando com [Harvey & Fink \(1982\)](#), no seu estudo semelhante com cães, não havendo alterações nos valores de silhueta traqueal.

Conclusão

Novos estudos são necessários com cães braquicefálicos a fim de desmistificar, auxiliar e entender suas particularidades anatômicas, fazendo com que a classe veterinária observe mais atentamente suas peculiaridades e proporcione maior efetividade ao atendimento clínico dessas raças. Este presente ensaio experimental mostrou que não houve divergência no que se diz respeito ao parâmetro radiográfico de silhueta traqueal de cães da raça Shih-tzu quando comparado ao mesmo estudo realizado em cães não braquicefálicos.

Referências bibliográficas

- Bezerra, H. P., & Marinho, R. S. L. (2018). *Alterações anatômicas primárias das vias respiratórias em cães braquicefálicos: Revisão de literatura*.
- Canola, J. C., Medeiros, F. P., & Canola, P. A. (2016). Radiografia convencional, ultrassonografia, tomografia e ressonância magnética. In C. R. Daleck, A. B. De Narde, & S. Rodaski (Eds.), *Oncologia em cães e gatos* (pp. 133–135). Roca, Brasil.

- Cavinatto, C. C., Armando, A. P. R. N., Cruz, L. K. S., Lima, E. M. M., & Santana, M. I. S. (2016). Descrição anatômica de esqueletos de papagaios do gênero Amazona através da utilização de radiografias. *Pesquisa Veterinária Brasileira*, 36(2), 123–130.
- Coyne, B. E., & Fingland, R. B. (1992). Hypoplasia of the trachea in dogs: 103 cases (1974-1990). *Journal of the American Veterinary Medical Association*, 201(5), 768–772. <https://doi.org/10.2460/javma.1992.201.05.768>.
- Dörner, N. L., Santos, A. P. L., Silva, L. K. L., & Martins, M. A. S. (2021). Uso da seleção como técnica de melhoramento genético aplicada em cães: Estudo nos canis dos municípios de São Luis e São José de Ribamar - MA. In *Geração e difusão de conhecimento científico na zootecnia 2*. <https://doi.org/10.22533/at.ed.2912123116>.
- Harvey, C. E., & Fink, E. A. (1982). Tracheal diameter: Analysis of radiographic measurements in brachycephalic and nonbrachycephalic dogs. *Journal of the American Animal Hospital Association*, 18(4), 570–576.
- Kealy, J., Graham, J., & McAllister, H. (2016). *Radiografia e ultrassonografia do cão e do gato*. Elsevier.
- Mendes, H. L. C., Costa, G. P., Rocha, D. O. A. C., Silva, D. P. C., & Souza, J. H. B. (2022). *Colapso de traqueia em um canino da raça Spitz Alemão* (I Congresso Nacional de Especialidades Veterinárias, Ed.). <https://doi.org/10.51161/convesp/6502>.
- Packer, R. M. A., & Tivers, M. (2015). Strategies for the management and prevention of conformation-related respiratory disorders in brachycephalic dogs. *Veterinary Medicine: Research and Reports*. <https://doi.org/10.2147/vmrr.s60475>.
- Pavelski, M., Silva, D. M., & Froes, T. R. (2016). Radiografia das cavidades craniana e nasal em afecções neoplásicas em cães: características e limitações. *Veterinária e Zootecnia*, 23(2), 164–173.
- Siedenburg, J. S., & Dupré, G. (2021). Tongue and upper airway dimensions: A comparative study between three popular brachycephalic breeds. *Animals*, 11(3), 1–13. <https://doi.org/10.3390/ani11030662>.
- Souto, C. K., Martín, C. M., Ferrante, B., & Pinto, A. C. B. C. F. (2015). Métodos de diagnóstico por imagem para avaliação traqueal em pequenos animais. *Revista Acadêmica Ciência Animal*, 13, 111–123. <https://doi.org/10.7213/academica.13.fc.ao12>.
- Yang, C., Trad, H. S., Mendonça, S. M., & Trad, C. S. (2013). Anomalias congênitas da veia cava inferior: revisão dos achados na tomografia computadorizada multidetectores e ressonância magnética. *Radiologia Brasileira*, 46(4), 227–233.

Histórico do artigo:**Recebido:** 11 de julho de 2024**Aprovado:** 15 de agosto de 2024**Licenciamento:** Este artigo é publicado na modalidade Acesso Aberto sob a licença Creative Commons Atribuição 4.0 (CC-BY 4.0), a qual permite uso irrestrito, distribuição, reprodução em qualquer meio, desde que o autor e a fonte sejam devidamente creditados.