

<https://doi.org/10.31533/pubvet.v17n9e1450>

Bloqueio retrobulbar para enucleação de bulbo ocular em leão-africano (*Panthera leo*): Relato de caso

Barbara Schreider*¹, Ricardo Guilherme D'Otaviano de Castro Vilani², Fabiano Montiani-Ferreira³, Iara Luiza Matos de Lima⁴, Alessandra Kozelinski Bordignon⁵, Juliano Biolchi⁶, Thiago Francisco Costa Solak⁷, Alaina Maria Correia⁸, Raphael Seligman⁸, Jade Caproni Corrêa⁹, Cecília Capacchi Dall'Agnol¹⁰, Ana Sílvia Miranda Passerino¹¹, Marcelo Bonat¹¹

¹Residente em Anestesiologia Veterinária, Universidade Federal do Paraná, Departamento de Medicina Veterinária, Curitiba, Paraná, Brasil.

²MV. MSc, PhD. Laboratório de Oftalmologia Comparada (LABOCO). Hospital Veterinário (HV). UFPR, Curitiba, Paraná, Brasil.

³Professor Adjunto, Universidade Federal do Paraná (UFPR), Departamento de Medicina Veterinária, Curitiba, Paraná, Brasil.

⁴Médica Veterinária, Pós-graduanda em Ciências Veterinárias, UFPR, Departamento de Medicina Veterinária, Curitiba, Paraná, Brasil.

⁵Médica Veterinária, Especializada em Anestesiologia Veterinária pela UFPR, Departamento de Medicina Veterinária, Curitiba, Paraná, Brasil.

⁶Médico Veterinário, Especializado em Medicina Zoológica, Pós-graduando em fisiologia animal comparativa, UFPR, Departamento de Fisiologia, Curitiba, Paraná, Brasil. ⁷Médico Veterinário, Especializado em Medicina Zoológica, Mestrando em Ciências Veterinárias, UFPR, Departamento de Medicina Veterinária, Curitiba, Paraná, Brasil.

⁸Residente em Clínica Médica e Cirúrgica de Animais Selvagens, UFPR, Departamento de Medicina Veterinária, Curitiba, Paraná, Brasil.

⁹Residente em Oftalmologia Veterinária, UFPR, Departamento de Medicina Veterinária, Curitiba, Paraná, Brasil.

¹⁰Médica Veterinária, Especializada em Oftalmologia Veterinária pela UFPR, Departamento de Medicina Veterinária, Curitiba, Paraná, Brasil.

¹¹Médica Veterinária(a) da Divisão de Zoológico do Departamento de Pesquisa e conservação da Fauna da Prefeitura Municipal de Curitiba, Curitiba, Paraná, Brasil.

*Autor para correspondência: barbaraschreider97@gmail.com

Resumo. Devido ao aumento na rotina de cirurgias oculares, e estas estarem associadas à dor moderada à intensa, têm-se buscado técnicas para controle analgésico, dentre elas se destaca a anestesia locorregional. Esse trabalho teve como objetivo descrever a técnica de bloqueio retrobulbar em leão-africano (*Panthera leo*), de 12 anos, 146 kg, atendido no Hospital Veterinário da Universidade Federal do Paraná para procedimento cirúrgico de enucleação, ilustrando sua aplicabilidade nessa espécie em questão. Foi realizado sedação prévia do animal para transporte com tiletamina-zolazepam na dose de 3 mg/kg. Devido ao estado de consciência do mesmo ao chegar no Hospital foi necessária uma segunda administração de fármacos. Utilizou-se em associação dexmedetomidina (5 mcg/kg), metadona (0,2 mg/kg) e dextrocetamina (2 mg/kg). A indução foi realizada com remifentanil 10mcg/kg/min e propofol 50 mcg/kg/min por cerca de 10 minutos. A manutenção anestésica ocorreu pela técnica de anestesia intravenosa total, a partir da administração de propofol em uma taxa variável, ajustada entre 12,5 – 50 mcg/kg/min, remifentanil na taxa de 5 a 10 ug/kg/h, dexmedetomidina 0,5 a 1,0 ug/kg/h e cetamina 0,6 mg/kg/h. Visando uma analgesia preemptiva, foi realizado o bloqueio retrobulbar por referência anatômica pela abordagem inferotemporal da órbita com bupivacaína 0,5% na dose de 0,05 mL/kg. Durante o procedimento os parâmetros fisiológicos se mantiveram estáveis, dentro dos valores de referência e não foi necessário resgate analgésico no trans-operatório, confirmando a eficácia do bloqueio retrobulbar, porém, por se tratar de um animal selvagem, a avaliação da eficácia analgésica pós-operatória foi inviável.

Palavras chave: Anestesia, bloqueio ocular, felídeo, zoológico, oftalmologia

Retrobulbar block for enucleation of the right eyeball in a lion (Panthera leo): Case report

Abstract. Due to the increase of eye surgeries in the veterinary routine, and they being associated with moderate to severe pain, techniques for analgesic control have been sought,

among which locoregional anesthesia stands out. This study aimed to describe the retrobulbar block technique in a lion (*Panthera leo*), 12 years old, 146 kg, treated at the Veterinary Hospital of the Federal University of Paraná for a surgical enucleation procedure, illustrating its applicability in this species. The animal was previously sedated for transport with tiletamine-zolazepam at a dose of 3 mg/kg. Due to his state of consciousness when arriving at the hospital, a second administration of drugs was necessary. Dexmedetomidine (5mcg/kg), methadone (0,2mg/kg) and dextroketa mine (2mg/kg) were used in combination. Induction was performed with remifentanil (10 mcg/kg/min) and propofol (50 mcg/kg/min) for about 10 minutes. Anesthetic maintenance was performed using the total intravenous anesthesia technique by administering propofol at a variable rate, adjusted between 12,5-50 mcg/kg/min, remifentanil at the rate of 5 to 10 ug/kg/h, dexmedetomidine at 0,5 to 1 ug/kg/h and ketamine at 0,6 mg/kg/h. Aiming at preemptive analgesia, a retrobulbar block was performed by anatomical reference through an inferotemporal approach of the orbit with 0,5% bupivacaine at a dose of 0,05 mL/kg. During the procedure, the physiological parameters remained stable within the reference values, and no analgesic rescue was necessary during the operation, confirming the effectiveness of the retrobulbar block. However, as it is a wild animal, the evaluation of postoperative analgesic efficacy was not feasible.

Keywords: Anesthesia, eye block, feline, zoo, ophthalmology

Introdução

Com o passar dos anos, a expectativa de vida das espécies animais selvagens em cativeiro aumentou significativamente, o que, por consequência, resultou em um aumento de enfermidades relacionadas à senilidade dessas populações ([Adania et al., 2017](#); [Cagnini et al., 2012](#)). Dada a natureza agressiva e imprevisível dos comportamentos, especialmente nos grandes felídeos, faz-se necessário recorrer às contenções químicas e à anestesia para a realização de procedimentos clínico-cirúrgicos, objetivando assegurar a proteção tanto dos animais quanto dos profissionais envolvidos ([Lordon & Stanley, 2001](#); [Maia et al., 2009](#); [Massone, 2017](#)).

Considerado o segundo maior felídeo selvagem, o leão-africano (*Panthera leo*) é atualmente considerado, de acordo com a União Internacional para a Conservação da Natureza – IUCN, como espécie vulnerável à extinção ([Yamaguchi et al., 2004](#)). No Brasil, é uma espécie tida como exótica e encontrada somente em zoológicos ([Adania et al., 2017](#)). Nessas instituições, mesmo em procedimentos rápidos, a contenção química isolada para grandes felídeos não é recomendada, uma vez que a sedação causada não é suficiente para uma completa imobilização dos animais ([Cerejo & Mattos Júnior, 2015](#)).

Os avanços na medicina veterinária têm possibilitado um aumento significativo no número de cirurgias oftálmicas realizadas em animais de estimação, abrangendo desde cães e gatos até outras espécies ([Pereira et al., 2020](#); [Slatter, 2005](#); [Stades et al., 1999](#)). Embora estas cirurgias sejam frequentes nessa categoria animal, em animais selvagens essas cirurgias enfrentam desafios adicionais, tornando-as tarefas arriscadas e de difícil execução, quais podem resultar em níveis significativos de dor tanto no período perioperatório quanto no pós-operatório ([Dubielzig et al., 2010](#); [Naranjo et al., 2008](#)). Isso ocorre devido à rica inervação da órbita e globo ocular ([Campoy & Read, 2013](#)). A complexidade das funções da órbita e do globo ocular decorre da sua rica inervação motora, provida pelos nervos oculomotor, troclear e abducente, os quais desempenham papéis fundamentais na precisão dos movimentos oculares. Adicionalmente, a córnea é inervada por delicadas fibras provenientes do nervo trigêmeo, possibilitando um ajuste refinado da sensibilidade ocular ([Shilo-Benjamini, 2019](#); [Shilo-Benjamini et al., 2019](#)).

Diante das circunstâncias supramencionadas, a associação de bloqueios locorreionais com o emprego de diferentes protocolos anestésicos, oferece benefícios significativos ao paciente. Essa abordagem proporciona analgesia preemptiva ao disseminar anestésicos previamente ao trauma cirúrgico, resultando na redução da reação tissular inflamatória e da sensibilidade dolorosa, uma vez havendo o bloqueio da condução nervosa sensitiva e motora. Ademais, é notável a diminuição do requerimento anestésico, o baixo custo, os baixos índices de efeitos sistêmicos e a alta eficiência do método ([Abreu et al., 2019](#); [Crevecoeur & Barouk, 2010](#)). Além disso, essa técnica também se destaca

pelos efeitos temporários e completamente reversíveis, o que contribui para uma recuperação anestésica mais eficiente (D'Ovidio & Adami, 2019). Embora seja pouco documentada em mamíferos selvagens, a aplicação das técnicas de bloqueio regional ocular pode ser extrapolada com base nas técnicas, localizações anatômicas e anestésicos rotineiramente utilizados em mamíferos domésticos. Esse contexto amplia as possibilidades de beneficiar também os animais selvagens com essa abordagem anestésica, proporcionando cuidados mais abrangentes e adequados a essas espécies.

Com base nisso, é importante destacar que o uso de bloqueios locorregionais tem apresentado um crescimento notável na rotina de procedimentos em animais exóticos. Esse crescimento se deve ao sucesso desses bloqueios na promoção de analgesia e na redução do requerimento anestésico no perioperatório de pequenos animais. Além disso, essas técnicas têm demonstrado melhorar a qualidade de recuperação pós procedimentos invasivos (D'Ovidio & Adami, 2019).

O presente relato tem por objetivo descrever a técnica de bloqueio retrobulbar em leão-africano (*Panthera leo*) para um procedimento cirúrgico de enucleação, demonstrando sua aplicabilidade nessa espécie em particular.

Relato de caso clínico

Um leão-africano (*Panthera leo*), macho, de 12 anos de idade, pesando 146 kg, proveniente de cativeiro, foi encaminhado em dezembro de 2022 ao departamento de medicina zoológica do Hospital Veterinário da Universidade Federal do Paraná (HV – UFPR), localizado no município de Curitiba, estado do Paraná – Brasil, para avaliação geral devido ao histórico clínico de hiporexia. Durante a avaliação oftalmológica, constatou-se buftalmia ocular direita associado a intenso edema corneano, qual impossibilitou a avaliação clínica da câmara anterior e demais estruturas intraoculares. Ademais, notou-se enrijecimento ocular esquerdo quando comparado ao olho contralateral, entretanto, ainda passível da realização de retropulsão bulbar. Em consonância, notou-se elevada pressão ocular direita (79 mmHg) quando confrontada com a esquerda (15 mmHg). A pressão supracitada, foi realizada por meio do auxílio de um tonômetro (Tonovet®) de rebote no modo sem preset (Figura 1).

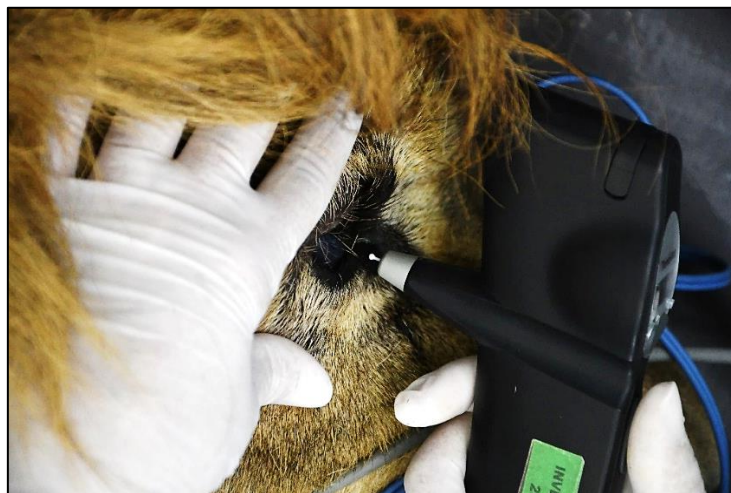


Figura 1. Tonometria executada em olho direito de leão-africano por meio de tonômetro de rebote no modo sem preset

Devido à opacidade dos meios oculares, realizou-se exame ultrassonográfico do globo ocular direito, qual revelou espessamento difuso e irregularidade da íris, subluxação de lente e buftalmia. Em contraste, o olho esquerdo não apresentou nenhuma alteração digna de nota (Figura 2). Com base nos exames complementares supracitados, propôs a execução do procedimento de enucleação ocular do olho comprometido, com a finalidade de proporcionar conforto ao paciente, compreendendo o estímulo doloroso desencadeado pelo glaucoma e pela necessidade de investigação neoplásica devido ao espessamento difuso da íris.

Em janeiro de 2023, o paciente retornou ao HV – UFPR para a realização da enucleação, com base no diagnóstico prévio. A fim de proporcionar segurança e conforto ao animal, bem como para o correto

acondicionamento e transporte do mesmo, uma sedação prévia foi realizada em seu recinto de origem por meio de dardo para captura, a administração de tiletamina-zolazepam (Telazol[®]) na dose de 3 mg/kg por via intramuscular. Como não foi observada possibilidade de manuseio em sua chegada nas dependências do hospital veterinário da UFPR, um segundo dardo contendo 5 mcg/kg de dexmedetomidina (Dexdomitor[®] 500 ug/mL), 0,2 mg/kg de metadona (Mytedom[®] 10 mg/ml) e 2 mg/kg de dextrocetamina (Ketamin[®] 50 mg/ml) foi administrado por via intramuscular em membro pélvico direito. Decorridos quinze minutos, o animal apresentava-se suficientemente sedado, o que permitiu a sua retirada da caixa de transporte e seu encaminhamento para o centro cirúrgico.

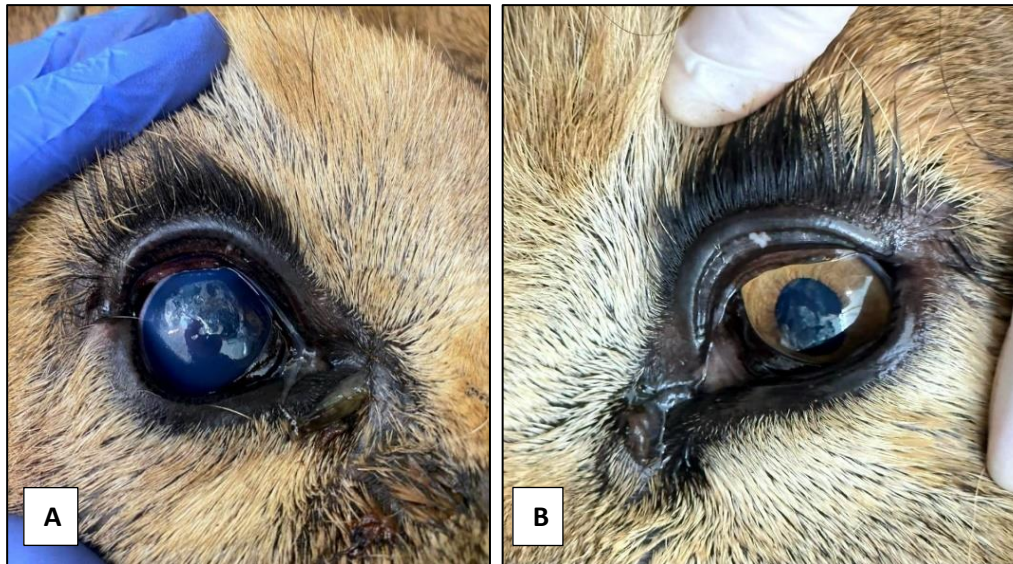

Figura 2. Leão-africano. **A:** Olho direito apresentando buphthalmia e intenso edema corneano. **B:** Olho esquerdo, sem alterações.

A indução anestésica foi realizada por via endovenosa (veia safena lateral) mediante infusão contínua de remifentanil (10 mcg/kg/min) e propofol (50 mcg/kg/min) por aproximadamente dez minutos. Em adequado plano anestésico, prosseguiu com a intubação com sonda endotraqueal com cuff nº 24. A manutenção anestésica foi executada pela técnica de anestesia intravenosa total, a partir da administração de propofol em taxa variável, ajustada entre 12,5 – 50 mcg/kg/min, de acordo com as respostas e necessidades manifestadas pelo paciente por meio dos parâmetros cardiorrespiratórios e reflexos correspondentes, além de infusão de remifentanil na taxa de 5 a 10 ug/kg/h, dexmedetomidina 0,5 a 1 ug/kg/h e cetamina 0,6 mg/kg/h.

Foram avaliados parâmetros como frequência cardíaca (FC) por eletrocardiograma contínuo com eletrodos posicionados em três pontos, pressão arterial sistólica (PAS), média (PAM) e diastólica (PAD) por método não invasivo oscilométrico com manguito posicionado na base da cauda, frequência respiratória (FR) e dióxido de carbono ao final da expiração (EtCO₂) por sensor de capnografia sidestream, saturação periférica de oxigênio na oxihemoglobina (SpO₂) por oxímetro de pulso posicionado na língua, e temperatura retal (TR), por termômetro. A monitoração anestésica transoperatória foi registrada a cada intervalo de dez minutos, perfazendo 14 monitorações. As mesmas foram compiladas e registradas individualmente para obtenção da média e desvio padrão (FC 72 ± 4 bpm, PAS 137 ± 19,0 mmHg, PAM 107 ± 19 mmHg e PAD 92 ± 22 mmHg, FR 10 ± 4 mpm, EtCO₂ 18 ± 2 mmHg, SpO₂ 93 ± 4 % e TR 37,2 ± 0,6 °C).

Com o animal posicionado em decúbito lateral esquerdo, procedeu-se com antissepsia do bulbo ocular, pálpebras e conjuntivas palpebrais utilizando solução composta de 1 mL de iodopolividona tópico a 1% diluído em 100 mL de solução salina a 0,9%. Para execução do bloqueio regional anestésico guiado por referências anatômicas de superfície corporal, foi utilizada uma agulha de Tuohy 20G (Unisis[®]) introduzida na região inferotemporal da órbita, margeando o bulbo ocular, inicialmente com o bisel voltado para o bulbo ocular, seguindo um trajeto paralelo à órbita. Em seguida, direcionou e angulou-se a mesma a 45° graus para o espaço intraconal ([Figura 3](#)). Após constatação da aspiração

negativa para sangue e ausência de resistência no ato da injeção, foi administrado bupivacaína 0,5% na dose de 0,05 mL/kg.

A cirurgia de enucleação foi realizada pela técnica transconjuntival e tanto o olho afetado quanto os anexos oculares foram enviados para análise histopatológica. Por segurança da equipe multidisciplinar, o encerramento das infusões foi realizado ao fim do procedimento, e a extubação, realizada na caixa de transporte com o animal moderadamente sedado. Como indícios de superficialização anestésica, foram avaliados reflexo de contração muscular das orelhas, reflexo palpebral, movimento da língua e levantar da cabeça. Não foram necessários reversores anestésicos, sendo o tempo de recuperação aproximado de 30 minutos.

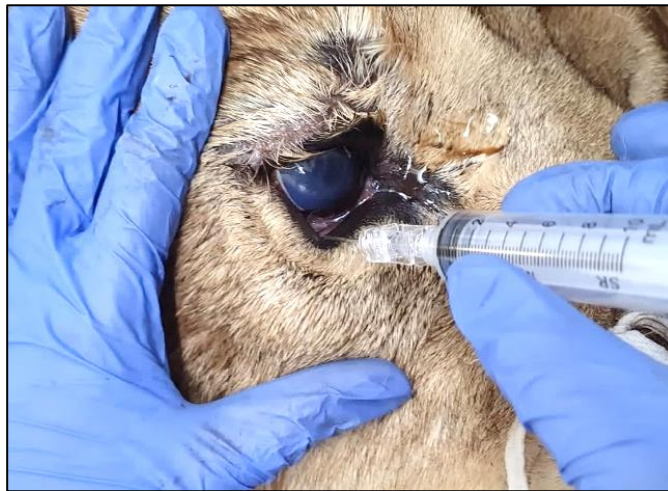

Figura 3. Realização do bloqueio retrobulbar com agulha de Tuohy 20G em paciente da espécie *Panthera leo*, atendido no Hospital Veterinário da Universidade Federal do Paraná para procedimento cirúrgico de enucleação.

Discussão

A utilização sedativa e anestésica durante a avaliação médica para a realização de testes diagnósticos e procedimentos cirúrgicos em animais silvestres é fundamental, haja vista que reduzem o estresse fisiológico associado ao manuseio, garantindo procedimentos mais seguros e eficientes, conforme destacado por [Johnson & Chinnadurai \(2022\)](#).

Devido aos relevantes achados oftalmológicos, como a elevada pressão intraocular no olho direito, que sugeria a presença de glaucoma ou outra patologia ocular grave, foram tomadas medidas urgentes para aliviar o desconforto e a dor do animal, bem como investigar a causa subjacente do problema. Como descrito por [Dubielzig et al. \(2010\)](#), a enucleação é uma intervenção cirúrgica necessária em casos como esse, devido às condições irreversíveis do olho afetado, que não apenas causavam desconforto significativo e redução da acuidade visual, mas também ameaça para a saúde geral do animal, devido à suspeita de neoplasia intraocular.

Para o procedimento cirúrgico de enucleação, foi optado pela realização de bloqueio anestésico retrobulbar, usando a técnica inferotemporal da órbita, descrita por [Accola et al. \(2006\)](#). Nessa técnica, a agulha é posicionada na borda orbital inferior e inserida através da pálpebra inferior na junção dos terços médio e temporal da órbita. Em seguida, a agulha é angulada e progride até se sentir uma leve sensação de estalo, indicando a perfuração da fáscia orbital e o correto posicionamento no espaço retrobulbar. A anestesia retrobulbar é definida pela deposição de anestésico posterior ao bulbo ocular, no espaço intraconal, com o objetivo de atingir os nervos troclear, abducente, oculomotor, óptico e ciliar, proporcionando completa analgesia e acinesia do bulbo ocular, além de prevenir o reflexo oculocardíaco, passível de ocorrer quando há compressão excessiva do bulbo ocular ([Gillart et al., 2002](#); [Shilo-Benjamini et al., 2019](#)). Esse reflexo trigêmeo-vagal pode desencadear intensa bradicardia, bloqueio atrioventricular e até evoluir para assistolia ([Otero & Portela, 2018](#); [Otero & Portela, 2017](#)).

Essa técnica de bloqueio é indicada para diversas cirurgias oftálmicas, como catarata, ceratectomia, reconstrução com flap pediculado, evisceração e enucleação ([Campoy & Read, 2013](#)), mostrando-se

eficaz. Entretanto, é importante reconhecer, como descrito por [Otero & Portela \(2017\)](#), que existem possíveis complicações associadas a essa técnica, como perfuração do globo ocular, hemorragia, lesão iatrogênica ao nervo óptico, reações alérgicas ao anestésico local, intoxicação por sobredose ou punção vascular inadvertida. No caso relatado, nenhuma complicação foi observada.

Os anestésicos locais são a única classe de drogas capazes de bloquear totalmente os impulsos nociceptivos de atingir o córtex cerebral, representando o único meio de impedir completamente a percepção do paciente de um estímulo nociceptivo ([Barletta & Reed, 2019](#)). Os fármacos mais empregados são a lidocaína, bupivacaína, levobupivacaína e ropivacaína, que bloqueiam de forma reversível a condução nervosa quando administrados próximo a um tecido nervoso, insensibilizando fibras sensitivas e motoras quando aplicados em um tronco nervoso ([Fantoni & Cortopassi, 2009](#)). O principal mecanismo de ação dos anestésicos locais envolve o bloqueio dos canais de sódio, impedindo a despolarização da membrana e, conseqüentemente, inibição da excitação e condução nervosa ([Fantoni & Cortopassi, 2009](#)).

Além da técnica de bloqueio utilizada, a escolha do fármaco, dose e concentração são fatores críticos para o sucesso do procedimento. No caso apresentado, optou-se pelo uso da bupivacaína, um agente altamente lipofílico, com tempo de latência de 20 a 30 minutos e um período de duração de até oito horas ([Butterworth, 2009](#)). Não é indicada para anestesia tópica e regional intravenosa, devido ao seu potencial cardiotoxico em altas concentrações sistêmicas, uma vez que pode bloquear os canais de cálcio e potássio no miocárdio. No entanto, é uma opção segura e eficaz quando se deseja obter um bloqueio sensorial acompanhado de disfunção motora mínima, graças às suas propriedades bloqueadoras intrínsecas em baixas concentrações ([Sawyer, 2008](#)). Devido ao seu tempo de latência, o bloqueio anestésico foi realizado previamente à ampla tricotomia para a cirurgia, permitindo tempo hábil para o início do efeito do fármaco.

Em relação ao volume anestésico empregado na infiltração, de acordo com ([Crevecoeur & Barouk, 2010](#)), o bloqueio retrobulbar pode ser obtido com 0,1mL/kg de solução anestésica. Todavia, devido ao aumento da pressão intraocular decorrente do glaucoma, optou-se pelo uso de 0,05mL/kg de solução anestésica para evitar complicações, como o reflexo oculocardíaco já reportado por [Gross & Pablo \(2015\)](#).

Nos últimos anos, tem havido um aumento significativo na adoção da técnica de anestesia regional em conjunto com analgesia sistêmica para o manejo e controle da dor ([Mosing et al., 2010](#)). Essa abordagem tem demonstrado benefícios notáveis, como redução do estresse operatório, diminuição do requerimento anestésico e analgésico, minimizando potenciais efeitos colaterais, além de promover maior estabilidade cardiorrespiratória e melhorar a recuperação do paciente ([Grimm et al., 2015](#)). Nesse caso, onde a técnica de anestesia intravenosa total foi empregada, as infusões de remifentanil, dexmedetomidina e cetamina se mostraram eficientes em diminuir o requerimento de propofol, que não ultrapassou a taxa de 50mcg/kg/min, enfatizando a associação com o bloqueio locorregional empregado, o qual forneceu estabilidade cardiovascular e manutenção de um plano anestésico ideal durante todo o procedimento, sem a necessidade de resgate analgésico em nenhum momento no transoperatório.

Conclusão

A técnica de bloqueio anestésico retrobulbar demonstrou eficácia no controle de dor no transoperatório de enucleação realizado em leão-africano. Entretanto, a avaliação da dor pós-operatória em pacientes selvagens é um desafio, uma vez que a natureza destes animais dificulta a obtenção de respostas diretas sobre seu desconforto e nível de dor.

Referências bibliográficas

- Abreu, A. R. S., Albuquerque, J. J. S., Feitosa Junior, F. S. & Silva, F. L. (2019). Anestesia locorregional do nervo mandibular para mandibulectomia em cão: relato de caso. *PUBVET*, 13(7), 1–6. <https://doi.org/10.31533/pubvet.v13n7a374.1-6>.
- Accola, P. J., Bentley, E., Smith, L. J., Forrest, L. J., Baumel, C. A. & Murphy, C. J. (2006). Development of a retrobulbar injection technique for ocular surgery and analgesia in dogs. *Journal of the American Veterinary Medical Association*, 229(2), 220–225. <https://doi.org/10.2460/javma.229.2.220>.

- Adania, C. H., Silva, J. C. R. & Felipe, P. A. N. (2017). Carnívora-Felidae (Onça, Suçuarana, Jaguaritica e Gato-do-mato). In Z. S. Cubas, J. C. R., Silva, & J. L. Catão-Dias (Eds.), *Tratado de Animais Selvagens* (pp. 779–818). Roca São Paulo.
- Barletta, M. & Reed, R. (2019). Local anesthetics: pharmacology and special preparations. *Veterinary Clinics: Small Animal Practice*, 49(6), 1109–1125. <https://doi.org/10.1016/j.cvsm.2019.07.004>.
- Butterworth, J. F. (2009). Clinical pharmacology of local anesthetics. In M. J. Cousins, D. B. Car, & T. T. Horlocker (Eds.), *Neural Blockade in Clinical Anaesthesia and Pain Management* (pp. 96–113). Lippincott Williams & Wilkins.
- Cagnini, D. Q., Salgado, B. S., Linardi, J. L., Grandi, F., Rocha, R. M., Rocha, N. S., Teixeira, C. R., Del Piero, F. & Sequeira, J. L. (2012). Ocular melanoma and mammary mucinous carcinoma in an African lion. *BMC Veterinary Research*, 8(1), 1–5. <https://doi.org/10.1186/1746-6148-8-176>.
- Campoy, L. & Read, M. R. (2013). *Small animal regional anesthesia and analgesia*. John Wiley & Sons. <https://doi.org/10.1002/9781118783382>.
- Cerejo, S. A. & Mattos Júnior, E. (2015). Contenção farmacológica em felinos silvestres. *Investigação*, 14(1), 39–65.
- Crevecoeur, A. & Barouk, D. (2010). Anestesia locoregional. *EMC-Tratado de Medicina*, 14(2), 1–8. [https://doi.org/10.1016/s1636-5410\(10\)70506-7](https://doi.org/10.1016/s1636-5410(10)70506-7)
- D’Ovidio, D. & Adami, C. (2019). Locoregional anesthesia in exotic pets. *Veterinary Clinics: Exotic Animal Practice*, 22(2), 301–314. <https://doi.org/10.1016/j.cvex.2019.01.007>.
- Dubielzig, R. R., Ketring, K. L., McLellan, G. J. & Albert, D. M. (2010). Veterinary ocular pathology E-book: a comparative review. In *Veterinary Ocular Pathology: a comparative review*. Elsevier Health Sciences. <https://doi.org/10.1016/b978-0-7020-2797-0.00001-1>
- Fantoni, D. T. & Cortopassi, S. R. G. (2009). *Anestesia em cães e gatos*. Roca.
- Gillart, T., Dualé, C. & Curt, I. (2002). Ophthalmic regional anaesthesia. *Current Opinion in Anesthesiology*, 15, 503–509. <https://doi.org/10.1097/00001503-200210000-00006>
- Grimm, K. A., Lamont, L. A., Tranquilli, W. J., Greene, S. A. & Robertson, S. A. (2015). *Veterinary anesthesia and analgesia*. John Wiley & Sons.
- Gross, M. E. & Pablo, L. S. (2015). Ophthalmic patients. In K. A. Grimm, L. A. Lamont, W. J. Tranquilli, & S. A. Greene (Eds.), *Veterinary Anesthesia and Analgesia* (pp. 961–982). Wiley Online Library. <https://doi.org/10.1002/9781119421375>.
- Johnson, J. G. & Chinnadurai, S. K. (2022). Drug delivery and safety considerations. *Veterinary Clinics: Exotic Animal Practice*, 25(1), 1–11. <https://doi.org/10.1016/j.cvex.2021.08.014>.
- Lordon, S. P. & Stanley, T. H. (2001). O futuro da anestesiologia venosa. In P. F. Whiite (Ed.), *Tratado de anestesia Venosa* (pp. 578–584). Artmed Editora.
- Maia, J. Z., Rodrigues, P. R. C., Pulz, R. S. & Pinto, V. M. (2009). *Anestesia em animais silvestres*. Ulbra.
- Massone, F. (2017). Anestesiologia veterinária. In *Farmacologia e técnicas*. Guanabara Koogan.
- Mosing, M., Reich, H. & Moens, Y. (2010). Clinical evaluation of the anaesthetic sparing effect of brachial plexus block in cats. *Veterinary Anaesthesia and Analgesia*, 37(2), 154–161. <https://doi.org/10.1111/j.1467-2995.2009.00509.x>.
- Naranjo, C., Schobert, C. & Dubielzig, R. (2008). Canine ocular gliomas: a retrospective study. *Veterinary Ophthalmology*, 11(6), 356–362. <https://doi.org/10.1111/j.1463-5224.2008.00658.x>.
- Otero, P. E. & Portela, D. A. (2018). *Manual de anestesia regional em animais de estimação*. MED VET Livros.
- Otero, P. & Portela, D. (2017). *Anestesia regional en animales de compañía*. Argentina: Inter-Médica.
- Pereira, A. G., Costa, G. B., Carvalho, L. L., Costa, M. L., Paulino Junior, D., Magalhães, L. F., Paulino Júnior, D. P. & Magalhães, L. F. (2020). Uso de modelos não mamíferos em pesquisa na área de oftalmologia. *PUBVET*, 14(8), 1–6. <https://doi.org/10.31533/pubvet.v14n8a627.1-6>.

- Sawyer, D. (2008). *The practice of veterinary anesthesia: small animals, birds, fish and reptiles*. CRC Press. <https://doi.org/10.1201/b16183>
- Shilo-Benjamini, Y. (2019). A review of ophthalmic local and regional anesthesia in dogs and cats. *Veterinary Anaesthesia and Analgesia*, 46(1), 14–27. <https://doi.org/10.1016/j.vaa.2018.10.004>.
- Shilo-Benjamini, Y., Pascoe, P. J., Maggs, D. J., Hollingsworth, S. R., Strom, A. R., Good, K. L., Thomasy, S. M., Kass, P. H. & Wisner, E. R. (2019). Retrobulbar vs peribulbar regional anesthesia techniques using bupivacaine in dogs. *Veterinary Ophthalmology*, 22(2), 183–191. <https://doi.org/10.1111/vop.12579>.
- Slatter, D. (2005). *Fundamentos de oftalmologia veterinária*. Editora Roca.
- Stades, F. C., Boevé, M. H., Neumann, W. & Wyman, M. (1999). *Fundamentos de oftalmologia veterinária*. Manole.
- Yamaguchi, N., Cooper, A., Werdelin, L. & Macdonald, D. W. (2004). Evolution of the mane and group-living in the lion (*Panthera leo*): a review. *Journal of Zoology*, 263(4), 329–342. <https://doi.org/10.1017/S0952836904005242>.

Histórico do artigo:**Recebido:** 4 de agosto de 2023**Aprovado:** 17 de agosto de 2023**Licenciamento:** Este artigo é publicado na modalidade Acesso Aberto sob a licença Creative Commons Atribuição 4.0 (CC-BY 4.0), a qual permite uso irrestrito, distribuição, reprodução em qualquer meio, desde que o autor e a fonte sejam devidamente creditados.