

<https://doi.org/10.31533/pubvet.v17n5e1390>

Piometra em cadela de 10 meses: Relato de caso

Anna Julia Rodrigues Peixoto¹ , Isadora Fontoura Cunha² , Maria Eduarda dos Santos Lopes Fernandes^{*3} , Ana Carolina de Souza Campos¹ , Lucinéia Costa Oliveira⁴ , Virgínia Conceição Tavares Lima⁴ , Cássia Maria Molinaro Coelho⁵ 

¹Doutoranda do Programa de Pós-graduação em Medicina Veterinária, Universidade Federal Rural do Rio de Janeiro. Seropédica – RJ, Brasil.

²Discente da Faculdade de Ciências Médicas de Maricá, Departamento de Medicina Veterinária. Maricá – RJ, Brasil.

³Docente da Faculdade de Ciências Médicas de Maricá, Departamento de Medicina Veterinária. Maricá – RJ, Brasil.

⁴M.V. MSc. Autônoma, Rio de Janeiro – RJ, Brasil

⁵Docente da Universidade Federal Rural do Rio de Janeiro, Departamento de Medicina e Cirurgia Veterinária. Seropédica – RJ, Brasil.

*Autor para correspondência, dudalopesfer@hotmail.com

Resumo. Piometra é uma patologia infecciosa, potencialmente fatal, que acomete o endométrio de cadelas, caracterizada pelo acúmulo de pus no lúmen uterino. Em geral, esta patologia ocorre no período do diestro, devido à infecção bacteriana ascendente que encontra ambiente propício para sua multiplicação no endométrio que sofreu hiperplasia cística em decorrência do estímulo cumulativo e prolongado dos hormônios femininos. Normalmente, não possui predisposição racial e acomete mais animais de meia-idade e idosos, a partir do 4º ciclo estral. Animais jovens raramente apresentam esta patologia e, quando ocorre, geralmente está associada ao uso de progestágenos exógenos. O objetivo deste trabalho é relatar o caso de uma cadela, da raça Bulldog inglês, de 10 meses, que não fazia uso de progestágenos exógenos diagnosticada com piometra. A paciente foi atendida pelo Hospital Veterinário da Universidade Federal Rural do Rio de Janeiro com secreção vulvar muco-hemorrágica há 24 horas. De acordo com o tutor, a cadela havia apresentado o primeiro cio 13 dias antes do atendimento. No exame físico geral a paciente apresentou parâmetros clínicos dentro da normalidade, com exceção da temperatura (febre), frequência respiratória (taquipneia), frequência cardíaca (taquicardia), e do lactato sanguíneo (aumentado). Devido a presença de síndrome da resposta inflamatória sistêmica (taquipneia, taquicardia e febre) associado a possível foco infeccioso, solicitou-se hemograma e bioquímica sérica renal e hepática. No hemograma foi avaliado leucocitose neutrofílica, indicando processo inflamatório/infeccioso, na bioquímica sérica observou-se disfunção hepática. Realizou-se também ultrassonografia abdominal que avaliou presença de conteúdo anecóico dentro dos cornos uterinos, sugestivo de piometra. A paciente foi então encaminhada para o serviço de cirurgia para realização da ovariectomia onde retirou-se o foco infeccioso. Na sequência, foi coletado material uterino, de forma estéril, para realização de cultura e antibiograma obtendo-se resultado positivo para dois tipos de bactéria, *Streptococcus* sp e Bastonete Gram negativo não fermentador. Foi prescrito no pós-operatório antibiótico, anti-inflamatório não esteroide e analgésico, além de curativo diário, roupa cirúrgica e colar protetor. Não houve qualquer intercorrência no trans ou no pós-operatório da paciente, que não teve recidiva dos sinais clínicos, recebendo alta cirúrgica 10 dias após a cirurgia.

Palavras-chave: Cadela, diestro, hiperplasia endometrial cística, ovariectomia

Pyometra in a 10-month-old female dog: Case report

Abstract. Pyometra is a potentially fatal infectious pathology that affects the endometrium of female dogs, characterized by the accumulation of pus in the uterine lumen. In general, this pathology occurs in the period of diestrus, due to the ascending bacterial infection that

finds a favorable environment for its multiplication in the endometrium that has suffered cystic hyperplasia as a result of the cumulative and prolonged stimulus of female hormones. Normally, it does not have a racial predisposition and affects more middle-aged and elderly animals, from the 4th estrous cycle onwards. Young animals rarely present this pathology and, when it occurs, it is usually associated with the use of exogenous progestogens. The objective of this work is to report the case of a female English Bulldog, 10 months old, who did not use exogenous progestogens, diagnosed with pyometra. The patient was attended to by the Veterinary Hospital of the Federal Rural University of Rio de Janeiro with a mucohemorrhagic vulvar discharge for 24 hours. According to the tutor, the bitch had presented her first heat 13 days before the appointment. In the general physical examination, the patient presented clinical parameters within normal limits, with the exception of temperature (fever), respiratory rate (tachypnea), heart rate (tachycardia), and blood lactate (increased). Due to the presence of systemic inflammatory response syndrome (tachypnea, tachycardia and fever) associated with a possible infectious focus, a complete blood count and renal and hepatic serum biochemistry were requested. In the hemogram, neutrophilic leukocytosis was evaluated, indicating an inflammatory/infectious process and, in the serum biochemistry, hepatic dysfunction was observed. Abdominal ultrasonography was also performed to assess the presence of anechoic content within the uterine horns, suggestive of pyometra. The patient was then referred to surgery for an ovariohysterectomy where the infectious focus was removed. Then, sterile uterine material was collected for culture and antibiogram, obtaining a positive result for two types of bacteria, *Streptococcus* sp and non-fermenting Gram-negative Rod. Antibiotics, non-steroidal anti-inflammatory drugs and analgesics were prescribed postoperatively, in addition to daily bandage, surgical clothing and protective collar. There were no interurrences in the trans or postoperative period of the patient, who had no recurrence of clinical signs, and was discharged 10 days after surgery.

Keywords: Dog, diestrus, cystic endometrial hyperplasia, ovariohysterectomy

Introdução

A piometra é uma doença do trato genital de fêmeas caninas caracterizada pelo acúmulo de líquido purulento no lúmen uterino ([Feliciano et al., 2021](#); [Sales et al., 2017](#); [Weiss et al., 2004](#)). A ocorrência da piometra tem correlação com a idade da paciente, quantidade de ciclos estrais e alterações ovarianas presentes. É mais comum em animais de meia-idade do que idosos, e/ou animais que já apresentaram pelo menos dois ciclos estrais, sendo rara em animais jovens ([Feliciano et al., 2021](#); [Oliveira, 2007](#); [Vines, 2011](#)).

A ocorrência da piometra dá-se durante a fase do diestro do ciclo estral, quando a produção do hormônio progesterona pelo corpo lúteo está em alta, o que estimula, de forma cumulativa, o aumento e a atividade secretora das glândulas endometriais, resultando em acúmulo de muco no interior do útero, e em uma hiperplasia endometrial cística a longo prazo ([Nelson & Couto, 2015](#)). Além disso, a progesterona também promove diminuição da atividade do miométrio, fechamento da cérvix e diminuição da resposta leucocitária ([Aiello & Mays, 2001](#)). Estas alterações sequenciais e cumulativas geradas pela progesterona ao longo dos ciclos estrais, associadas às infecções bacterianas ascendentes predis põe o desenvolvimento da piometra ([Fossum, 2015](#); [Nelson & Couto, 2015](#)).

O diagnóstico de piometra é feito através da associação do histórico, sinais clínicos e exame físico apresentados. Além disso, exames de imagens, como ultrassonografia, e os exames laboratoriais são fundamentais para fechar o diagnóstico em casos de piometra ([Oliveira, 2007](#)).

A cirurgia de eleição para tratamento da piometra é a ovariohisterectomia (OH), podendo este procedimento resultar em uma rápida recuperação do animal ([Fransson & Ragle, 2003](#)). O prognóstico é favorável, nos casos em que não há contaminação transoperatória, sendo possível que haja a eliminação dos antígenos bacterianos ([Hedlund, 2008](#)).

O objetivo desse trabalho é relatar o acompanhamento clínico cirúrgico de uma paciente canina, da raça Bulldog Inglês, de 10 meses de idade com piometra.

Relato de caso

A paciente foi atendida no serviço de clínica do Hospital Veterinário da Universidade Federal Rural do Rio de Janeiro (UFRRJ) com queixa clínica de secreção vulvar muco/hemorrágica há 24 horas e prostração. Animal havia apresentado cio (de acordo com o tutor era o primeiro cio), regularmente, 13 dias antes do atendimento. A cadela estava vacinada, vermifugada, fazia preventivo para pulga e carrapato, sem histórico de doenças anteriores.

Na avaliação clínica a paciente apresentava-se alerta, com escore corporal 4/5, mucosas normocoradas, tempo de preenchimento capilar dois segundos, FC 132 batimentos por minuto (taquicardia), FR 84 movimentos por minuto (taquipnéia), pulso forte e regular, ausculta cardíorrespiratória sem alteração e temperatura 39,1°C. A pressão arterial estava em 140 mm/Hg (hipertensão), glicemia 86 mg/dL e lactato 4,6 mmol/L (hiperlactatemia).

Na avaliação específica observou-se sensibilidade à palpação abdominal, edema de vulva e secreção vulvar muco/hemorrágica ([Figura 1](#)).

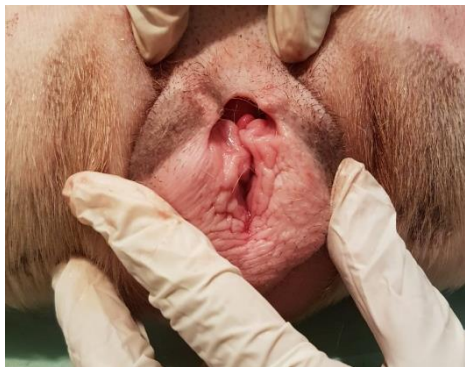

Figura 1. Exame físico específico do sistema genital feminino de cadela da raça Bulldog Inglês de 10 meses de idade com piometra, atendida no Hospital Veterinário da UFRRJ sendo possível visualizar edema de vulva. Fonte: Hospital Veterinário da UFRRJ, 2021.

Realizado FAST abdominal de emergência que identificou dilatação dos cornos e corpo uterino com presença de conteúdo anecóico de alta celularidade, sugerindo hemo/piometra.

Realizado também hemograma e bioquímica sérica renal e hepática. No hemograma foi possível observar leucocitose (21.200/ μ L leucócitos – ref. 6.000 a 17.000/ μ L), neutrofilia (18.020/ μ L neutrófilos – ref. 3.000 a 11.400/ μ L) e eosinopenia (0/ μ L – ref. 100 a 750/ μ L). Na bioquímica sérica observou-se aumento da bilirrubina total (0,6 mg/dL – ref. 0,1 a 0,5 mg/dL).

Em virtude da queixa clínica, histórico, anamnese e após análise dos exames a suspeita passou a ser considerada de piometra.

A paciente foi então encaminhada para o serviço de cirurgia do Hospital Veterinário da UFRRJ para realização de cirurgia de ovariohisterectomia ([Figura 2](#)).

A cirurgia foi realizada conforme descrito por [Fossum \(2015\)](#). Com a paciente anestesiada e em decúbito dorsal, realizou-se tricotomia e antissepsia de toda a região abdominal ventral. Foi então realizado acesso cirúrgico por celiotomia longitudinal mediana retro-umbilical, não havendo líquido livre na cavidade abdominal. O útero foi então cuidadosamente exteriorizado, avaliado e isolado com compressas estéreis úmidas. Procedeu-se uma fenestra no ligamento largo caudal ao ovário direito e posicionou-se uma pinça Crile distal ao ovário. Após a realização de ligadura e transfixação utilizando fio absorvível monofilamentar 2-0 (Polidioxanona), realizou-se a secção do coto ovariano entre o ovário direito e a transfixação. Na sequência, realizou-se nova fenestra no ligamento largo próximo ao corpo uterino para realização de ligadura com fio absorvível monofilamentar 2-0 (Polidioxanona) e secção dele. Procedeu-se o mesmo procedimento anteriormente citado no coto ovariano esquerdo, exteriorizando-se ambos os cornos uterinos ([Figura 2A](#)). Foi então realizado ligaduras em ambas as artérias uterinas, separadamente, cranial à cérvix, utilizando fio absorvível monofilamentar 2-0

(Polidioxanona). Posicionou-se duas pinças Crile craniais as ligaduras das artérias uterinas, no corpo do útero, e seccionou-se entre as pinças para remoção completa do útero e ovários (Figura 2B). Posteriormente realizou-se sutura de Parker-kerr no coto uterino utilizando fio absorvível monofilamentar 2-0 (Polidioxanona), e omentalização do mesmo. Prosseguiu-se com a celiorrafia utilizando fio inabsorvível monofilamentar 2-0 (Nylon), sutura do subcutâneo com fio absorvível multifilamentar 2-0 (Poliglactina 910) padrão colchoeiro e dermorafia em padrão “X” com fio inabsorvível monofilamentar 3-0 (Nylon).

Imediatamente após a cirurgia, com os instrumentais ainda estéreis, o útero foi aberto (Figura 2C e 2D) para coleta do material uterino com swab estéril para realização de cultura e antibiograma.

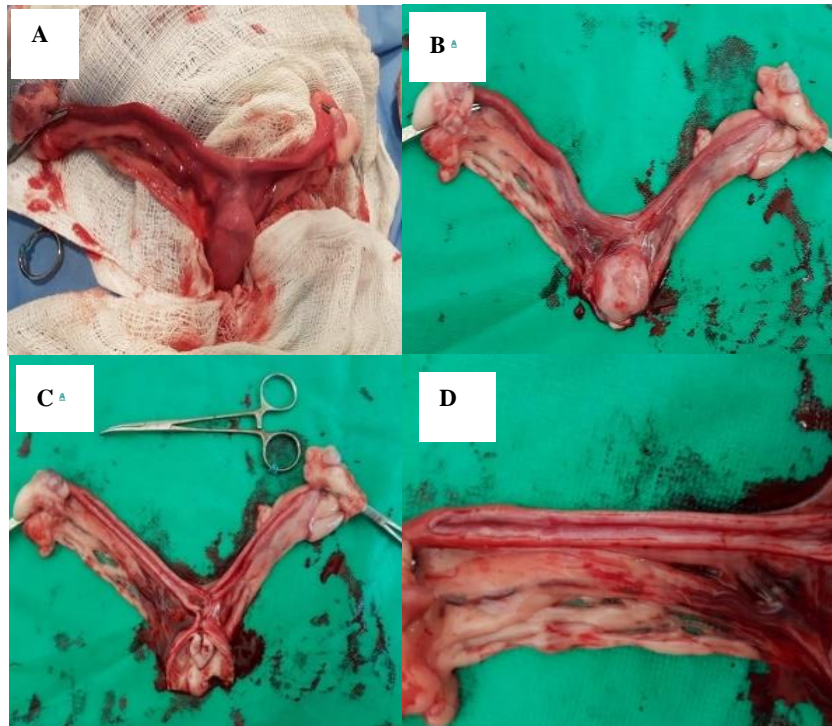


Figura 2. Cirurgia de Ovariectomia realizada em cadela da raça Bulldog Inglês de 10 meses de idade com piometra, atendida no Hospital Veterinário da UFRRJ. (A) Útero exposto e isolado com compressas estéreis úmidas após secção de ambos os cotos ovarianos. (B) Útero e óvarios removidos após cirurgia de ovariectomia. (C) Útero aberto, sendo possível observar secreção mucohemorrágica em seu lúmen. (D) Corno uterino direito após abertura, com secreção mucohemorrágica. Fonte: Hospital Veterinário da UFRRJ (2021).

A cirurgia e a anestesia transcorreram sem intercorrências. Como pós-operatório foi prescrito: antibiótico (amoxicilina com clavulanato de potássio 25 mg/kg, a cada 12 horas, durante 10 dias), anti-inflamatório não esteroidal (meloxicam 0,1 mg/kg, via oral, a cada 24 horas, durante dois dias), analgésicos (dipirona 25 mg/kg, via oral, a cada 24 horas, durante sete dias e cloridrato de tramadol 3 mg/kg, via oral, a cada 12 horas, durante cinco dias) e curativos diários com clorexidina 1% spray, além de roupa cirúrgica e colar protetor.

O resultado da cultura indicou crescimento de dois tipos de bactérias, *Streptococcus* sp. e Bastonete Gram negativo não fermentador, na secreção uterina, ambas sensíveis ao antibiótico que havia sido prescrito. A paciente não voltou a apresentar secreção vulvar ou quaisquer outras alterações clínicas após o procedimento cirúrgico. Mediante evolução clínica e pós-cirúrgica favorável a paciente recebeu alta 10 dias após o procedimento, depois da retirada dos pontos.

Discussão

Geralmente, a piometra acomete cadelas não castradas, sendo que as nulíparas têm mais chances de desenvolver a doença do que cadelas primíparas e pluríparas. Além disso, as cadelas mais velhas têm

maior incidência, acometendo, em geral, animais com mais de nove anos ([Feliciano et al., 2021](#); [Sales et al., 2017](#)). Este achado está de acordo com o observado no caso relatado, já que a paciente era nulípara, contudo ela tinha somente 10 meses de idade, sendo incomum a ocorrência de quadros de piometra em cadelas tão jovens. [Nascimento et al. \(2021\)](#) também relataram um caso de piometra em cadela jovem, de sete meses de idade, após a ocorrência do primeiro cio e sem nunca ter sido administrado estrógenos ou progestágenos exógenos, bem como a paciente deste trabalho. De acordo com [Nascimento et al. \(2021\)](#), apesar de casos como estes serem incomuns, podem ocorrer e devem ser um possível diagnóstico em qualquer cadela não castrada, independentemente da idade, uma vez que a infecção ascendente do útero, por bactérias comensais do canal vaginal e região perineal pode acontecer nestes animais durante o estro, quando a cérvix encontra-se aberta, encontrando ambiente uterino propício para proliferação durante a fase do diestro.

A infecção uterina bacteriana é caracterizada pela presença de exsudato mucopurulento no lúmen uterino, sendo uma patologia que afeta o endométrio que sofreu hiperplasia cística devido a uma estimulação hormonal cumulativa e prolongada, sobretudo do hormônio progesterona ([Fossum, 2015](#); [Nelson & Couto, 2015](#)). Esse quadro ocorre durante o período diestral, quando há uma combinação dos hormônios femininos estrógeno e progesterona, juntamente com a presença de bactérias comensais do canal vaginal e períneo. A ação da progesterona, que é sintetizada e liberada pelo corpo lúteo, é amplificada pela ação do estrógeno e, com as alterações no útero, as bactérias se tornam coadjuvantes no processo ([Fossum, 2015](#); [Nelson & Couto, 2015](#)). Como as alterações uterinas que predispõe a piometra ocorrem de forma progressiva, quadros de piometra costumam ocorrer mais comumente em animais de meia idade a idosos ([Alvarenga et al., 1995](#); [Costa et al., 2007](#); [Feliciano et al., 2021](#); [Sales et al., 2017](#); [Trautwein et al., 2017](#)). Conforme já descrito, o que foi diferente do observado neste trabalho foi a idade, sugerindo que esta infecção uterina possa ocorrer eventualmente em cadelas de qualquer idade devido às infecções ascendentes no período do estro. Sugere-se que a piometra pode ocorrer em animais de forma mais precoce quando há administração de estrógenos e progestágenos exógenos ([Fossum, 2015](#)). No entanto, esse não foi o caso na cadela deste relato.

Os pacientes diagnosticados com piometra podem apresentar diversos sinais clínicos, incluindo letargia, anorexia, depressão e presença de corrimento vulvar, conforme observado na paciente relatada, além de aumento da sede (polidipsia) e da produção de urina (poliúria), vômito, diarreia, perda de peso, aumento do volume abdominal e desidratação. Além disso, as mucosas podem apresentar palidez e, como observado na cadela deste trabalho, a vulva pode estar edemaciada e hipertrofiada. Quanto à temperatura, pode estar elevada ou dentro da faixa normal ([Feliciano et al., 2021](#); [Rolim et al., 2010](#); [Sales et al., 2017](#); [Santos et al., 2018](#)). De acordo com [Fossum \(2015\)](#), a presença desta enfermidade está associada à síndrome de resposta inflamatória sistêmica, que é desencadeada pela produção e liberação de mediadores inflamatórios com intenções sistêmicas, o que pode levar a sinais como taquipneia, taquicardia, alterações na temperatura (hipo ou hipertermia) e alterações na leucometria (leucocitose ou leucopenia), sinais que puderam ser observados no caso relatado.

A realização do diagnóstico de piometra geralmente é fácil, principalmente quando a cérvix está aberta, com presença de secreção, como na cadela deste trabalho. Com a associação entre o histórico, sinais clínicos e exame físico quase sempre é possível fechar o diagnóstico. Outros recursos como os exames de imagens e exames laboratoriais também são fundamentais para definir o diagnóstico, sobretudo em casos de piometra de cérvix fechada ([Oliveira, 2007](#)). Por ser tratar de uma emergência cirúrgica, no relato, o diagnóstico foi feito principalmente pelo histórico, anamnese e os sinais clínicos, junto ao hemograma e o bioquímico, além do FAST abdominal. Foi coletado amostras para exame de cultura e antibiograma; porém, esse só ficou pronto após a realização da cirurgia.

As alterações mais comuns no hemograma de animais com piometra são leucocitose com neutrofilia e desvio à esquerda, monocitose e anemia não regenerativa. Já no exame bioquímico é possível observar alterações como hiperproteinemia, hipoalbuminemia, aumento da enzima aspartato amino transferase (AST) e fosfatase alcalina (FA) e até bilirrubinemia nos casos em que a infecção sistêmica se encontra mais grave. Ainda, ureia aumentada, assim como azotemia devido a lesão pré-renal e renal, causada muitas vezes pela deposição de imunocomplexos e alterações no equilíbrio ácido básico ([Bigliardi et al., 2004](#); [Silveira et al., 2013](#)). No relatado, a paciente apresentava leucocitose com neutrofilia mostrando a ocorrência de possível inflamação e/ou infecção em curso acontecendo no organismo. A

bilirrubinemia foi a única alteração observada no exame bioquímico, o que demonstra possível lesão hepática. Foi também realizado na paciente avaliação do lactato sanguíneo, que se demonstrou aumentado indicando que a cadela apresentava redução da perfusão tecidual, o que também pode ser explicado pelo quadro infeccioso e síndrome da resposta inflamatória sistêmica.

No exame ultrassonográfico é possível localizar o útero e seus aspectos como tamanho, forma, textura dos tecidos e conformações do órgão, bem como conteúdo ([Oliveira et al., 2019](#)). A técnica de A-FAST (ultrassonografia abdominal focada para trauma) é uma modalidade ultrassonográfica e consiste em utilizar quatro pontos de avaliação para a pesquisa de líquido abdominal ([Culp & Silverstein, 2009](#)). No caso relatado, a equipe de intensivismo e emergência optou por realizar somente a técnica de FAST, no primeiro momento, com o intuito de realizar o diagnóstico de forma mais rápida e sem precisar de grandes deslocamentos e movimentação da paciente, associando as imagens avaliadas às demais informações obtidas no histórico, anamnese e exame clínico. Entretanto, cabe ressaltar que a técnica FAST exige extenso treinamento da equipe e que não é superior a técnica de ultrassonografia abdominal tradicional no diagnóstico desta patologia.

A cirurgia de eleição para tratamento da piometra é a ovariectomia (OH), pode este procedimento resultar em uma rápida recuperação do animal, é recomendado que seja feita o mais rápido possível, sendo considerada uma emergência clínica-cirúrgica, pois quando não tratada a piometra pode causar sepse e levar o animal a óbito ([Fransson & Ragle, 2003](#); [Rabelo, 2012](#)). Neste relato realizou-se a cirurgia de OH, imediatamente após estabilização e antibioticoterapia adequada, não havendo nenhum tipo de intercorrência cirúrgica ou anestésica. Cabe ressaltar que em casos de piometra, o útero pode se encontrar mais friável além de possuir conteúdo em seu interior, devendo-se manipular de forma extremamente cuidadosa ([Fossum, 2015](#)), conforme realizado pela equipe deste relato. Ainda, não se deve em hipótese nenhuma realizar transfixação do útero em casos de piometra, para não haver contaminação da cavidade, sendo necessário proceder a ligadura das artérias uterinas separadamente e posteriormente realizar sutura de Parker-kerr ([Fossum, 2015](#)), como descrito no presente trabalho.

[Fossum \(2015\)](#) relata que a cultura e o antibiograma são essenciais tanto para fechar o diagnóstico de piometra, quanto para realizar escolha adequada dos antibióticos. De acordo com [Rocha et al. \(2021\)](#), *Escherichia coli* é o agente etiológico mais comumente encontrado em amostras uterinas de cadelas com piometra, sendo, em muitos casos, o único agente identificado. Essa bactéria libera endotoxinas que são responsáveis pelos sinais clínicos sistêmicos. Outras bactérias, como *Klebsiella*, *Pseudomonas*, *Staphylococcus* e *Streptococcus*, também podem ser encontradas nos casos de piometra ([Lara et al., 2008](#); [Oliveira et al., 2016](#); [Rocha et al., 2019](#)). No caso relatado foram encontrados a presença de *Streptococcus* sp. e Bastonete Gram negativo não fermentador, ambos com sensibilidade à amoxicilina com clavulanato de potássio, antibiótico que foi utilizado durante o tratamento, sendo a evolução clínica pós-cirúrgica da paciente favorável.

O prognóstico é favorável, quando o diagnóstico e tratamento são realizados de forma precoce e quando não se tem a ocorrência de contaminação transoperatória, sendo possível assim a eliminação dos antígenos bacterianos ([Hedlund, 2008](#)). Esta informação está de acordo com o resultado obtido através do tratamento clínico cirúrgico realizado no caso relatado, onde o diagnóstico e tratamento foram estabelecidos precocemente, mesmo em se tratando de uma cadela jovem, sendo possível recuperação de sua qualidade de vida e bem-estar.

Conclusão

A piometra é uma patologia clínico cirúrgica emergencial potencialmente fatal quando não diagnosticada e tratada de forma precoce. Animais diagnosticados precocemente tem maiores chances de sobrevivência, sendo a anamnese, histórico e exame físico detalhado fundamentais para o diagnóstico presuntivo. Apesar de ser uma doença mais comum em animais de meia idade a idosos, este trabalho destaca a importância em se considerar a piometra como diagnóstico diferencial em cadelas inteiras, com sinais clínicos compatíveis, de qualquer faixa etária, ressaltando-se a importância de não negligenciar este diagnóstico inclusive em cadelas jovens, como relatado no caso descrito. O tratamento cirúrgico, utilizando a ovariectomia, demonstrou bom resultado visto que conferiu bem-estar e qualidade de vida à paciente, que não apresentou complicações.

Referências bibliográficas

- Aiello, S. E. & Mays, A. (2001). Doenças Reprodutivas de Pequenos Animais Fêmeas. In *Manual Merck de Veterinária*. Roca São Paulo.
- Alvarenga, F. C. L., Bicudo, S. D., Prestes, N. C., Ferreira, J. C. P., Lima, M. C. C., Fuck, E. J., Tavares, C. V. N., Lopes, M. D. & Oba, E. (1995). Diagnóstico ultra-sonográfico de piometra em cadelas. *Brazilian Journal of Veterinary Research and Animal Science*, 32(2), 105–108. <https://doi.org/10.11606/issn.1678-4456.bjvras.1994.52096>
- Bigliardi, E., Parmigiani, E., Cavirani, S., Luppi, A., Bonati, L. & Corradi, A. (2004). Ultrasonography and cystic hyperplasia–pyometra complex in the bitch. *Reproduction in Domestic Animals*, 39(3), 136–140. <https://doi.org/10.1111/j.1439-0531.2004.00489.x>.
- Costa, R. G., Alves, N. D., Nobrega, R. M., Carvalho, C. G., Queiroz, I. V., Costa, T. H. M., Pereira, R. H. M., Soares, H. S. & Feijo, F. M. C. (2007). Identificação dos principais microrganismos anaeróbios envolvidos em piometras de cadelas. *Acta Scientiae Veterinariae*, 35(2), 650–651.
- Culp, W. T. N. & Silverstein, D. C. (2009). Abdominal trauma. In D. Silverstein & K. Hopper (Eds.), *Small animal critical care medicine* (pp. 667–670). Saunders: Elsevier. <https://doi.org/10.1016/b978-1-4160-2591-7.10154-7>
- Feliciano, N., Mathias, M. D. & Luz, P. E. (2021). Complexo hiperplasia endometrial cística-piometra em cadela nulípara de 10 meses: Relato de caso. *PUBVET*, 16(2), 1–5. <https://doi.org/10.31533/pubvet.v16n02a1045.1-5>.
- Fossum, T. W. (2015). *Cirurgia de pequenos animais* (3ed.). Elsevier Editora.
- Fransson, B. A. & Ragle, C. A. (2003). Canine pyometra: an update on pathogenesis and treatment. *Compendium on Continuing Education for the Practicing Veterinarian*, 25(8), 602–612.
- Hedlund, C. S. (2008). Cirurgia dos sistemas reprodutivo e genital. In T. W. Fossum (Ed.), *Cirurgia de pequenos animais* (pp. 619–672). Elsevier.
- Lara, V. M., Donadeli, M. P., Cruz, F. S. F. & Carregaro, A. B. (2008). Multirresistência antimicrobiana em cepas de *Escherichia coli* isoladas de cadelas com piometra. *Arquivo Brasileiro de Medicina Veterinária e Zootecnia*, 60(4), 1032–1034. <https://doi.org/10.1590/s0102-09352008000400040>.
- Nascimento, G. Z., Gonzales, T. C., Luchese, A. M. M., Beck, C. & Müller, R. A. (2021). Piometra aberta em cadela de 07 meses. *Salão do Conhecimento*, 7(7).
- Nelson, R. & Couto, C. G. (2015). *Medicina interna de pequenos animais* (3.ed.). Elsevier Brasil.
- Oliveira, F. S., Paz, L. N., Mota, T. M., Oriá, A. P., Silva, M. C. A. & Pinna, M. H. (2016). Perfil de resistência de isolados de *Escherichia coli* a partir de piometra canina. *Ciência Animal Brasileira*, 17, 615–621. <https://doi.org/10.1590/1089-6891v17i438817>.
- Oliveira, K. S. (2007). Complexo hiperplasia endometrial cística. *Acta Scientiae Veterinariae*, 35(Supl 2), s270–s272.
- Oliveira, R. G., Teixeira, A. W. P. A. S., Oliveira, B. T. N. & Bezerra, S. T. C. S. (2019). Piometra em cadela com complicação renal. *Ciência Animal*, 29, 135–145.
- Rabelo, R. (2012). *Emergências em pequenos animais: Condutas clínicas e cirúrgicas no paciente grave*. Elsevier Brasil.
- Rocha, M. N. A., Rocha, M. C. S., Kawasaki, M. L., Rodrigues, J. Y., Souza, W. F. & Mendonça, A. J. (2019). Trombocitose: um estudo retrospectivo em 573 cães (2016-2017). *Ciência Animal Brasileira*, 20, 1–10. <https://doi.org/10.1590/1089-6891v20e-51837>.
- Rocha, R. A., Ribeiro, W. M., Almeida, J. A. de, Santos, A. L., Fernandes, M. R., Barbosa, M. S., Moraes Filho, A. V. de, Carneiro, L. C. & Silva, C. A. da. (2021). Detection of resistance genes in pyometra isolated bacteria in bitches. *Brazilian Journal of Veterinary Research and Animal Science*, 58, e173908. <https://doi.org/10.11606/issn.1678-4456.bjvras.2021.173908>
- Rolim, V. M., Pinto, T. M., Lopes, L. M. A., Sonne, L., Oliveira, E. C., Almeida, P. R., Beck, C. A. C. & Driemeier, D. (2010). Disgerminoma bilateral e hiperplasia endometrial cística com piometra em cadela. *Acta Scientiae Veterinariae*, 38, 337–340. <https://doi.org/10.22456/1679-9216.17519>.

- Sales, K. K. S., Rodrigues, N. M., Rufino, A. K. B. & Luz, P. M. S. (2017). Piometra e hiperplasia vaginal em cadela: Relato de caso. *PUBVET*, 11(1), 78–81. <https://doi.org/10.22256/pubvet.v11n1.78-81>
- Santos, L. C. J., Vargas, J. I., Evaristo, T. A., Kutscher, L. P., Ziemermann, E., Gonçalves, V. H., Pires, M. Z. B. S., Braga, F. V. A. & Vives, P. S. (2018). Hiperplasia endometrial e hematometra associadas ao adenocarcinoma ovariano em cadela submetida a OSH terapêutica: Relato de caso. *PUBVET*, 12(12), 1–5. <https://doi.org/10.31533/pubvet.v12n12a224.1-5>.
- Silveira, C. P., Machado, E. A. A., Silva, W. M., Marinho, T. C. M. S., Ferreira, A. R. A., Bürger, C. P. & Costa Neto, J. M. (2013). Estudo retrospectivo de ovariossalpingo-histerectomia em cadelas e gatas atendidas em Hospital Veterinário Escola no período de um ano. *Arquivo Brasileiro de Medicina Veterinária e Zootecnia*, 65(335–340). <https://doi.org/10.1590/s0102-09352013000200005>.
- Trautwein, L. G. C., Sant'Anna, M. C., Justino, R. C., Giordano, L. G. P., Flaiban, K. K. M. C. & Martins, M. I. M. (2017). Piometras em cadelas: relação entre o prognóstico clínico e o diagnóstico laboratorial. *Ciência Animal Brasileira*, 18, 1–4. <https://doi.org/10.1590/1089-6891v18e-44302>
- Vines, G. M. G. (2011). Estudo do complexo hiperplasia quística do endométrio-piometra na gata doméstica. In *Faculdade de Medicina Veterinária: Vol. Master of Science*.
- Weiss, R. R., Calomeno, M. A., Sousa, R. S., Briersdorf, S. M., Calomeno, R. A. & Muradás, P. (2004). Avaliação histopatológica, hormonal e bacteriológica da piometra na cadela. *Archives of Veterinary Science*, 9(2), 81–87. <https://doi.org/10.5380/avs.v9i2.4069>.

Histórico do artigo:**Recebido:** 19 de abril de 2023**Aprovado:** 27 de abril de 2023**Licenciamento:** Este artigo é publicado na modalidade Acesso Aberto sob a licença Creative Commons Atribuição 4.0 (CC-BY 4.0), a qual permite uso irrestrito, distribuição, reprodução em qualquer meio, desde que o autor e a fonte sejam devidamente creditados.