pubvet
MEDICINA VETERINÁRIA E ZOOTECNIA
ISSN 1982-1263
https://doi.org/10.31533/pubvet.v13n3a292.1-6

Carcinoma de células escamosas em equino: Relato de caso

Karliogenio dos Santos Sousa[1], Mariana Picoli Martins de Oliveira[2], Talia Fabrício Gonçalves[2], Isael de Sousa Sá[3], Karolynne de Freitas Martins e Silva[4], Antonio Francisco de Lisboa Neto[5], José Carlos Ferreira-Silva[6], Wagner Costa Lima[7], Antônio Augusto Nascimento Machado Junior[8], Manoel Lopes da Silva Filho[7*]

[1]Medico Veterinário, Universidade Federal do Piauí, Departamento Medicina Veterinária, Bom Jesus–PI, Brasil
[2]Graduando em Medicina Veterinária, Universidade Federal do Piauí, Bom Jesus –PI, Brasil
[3]Residente em Medicina Veterinária, Universidade Federal do Piauí, Teresina –PI, Brasil
[4]Mestra em Zootecnia, Universidade Federal do Piauí, Bom Jesus–PI, Brasil
[5]Doutorando em Anatomia dos Animais Domésticos e Silvestres, Faculdade de Medicina Veterinária e Zootecnia FMVZ/USP, São Paulo-SP, Brasil
[6]Doutorando em Ciências Veterinária, Universidade Federal Rural de Pernambuco, Recife-PE, Brasil
[7]Professor Adjunto da Universidade Federal do Piauí, Departamento de Medicina Veterinária, Bom Jesus–PI Brasil
[8]Professor Associado da Universidade Federal do Piauí, Departamento de Medicina Veterinária, Bom Jesus–PI Brasil
Autor para Correspondência: E-mail: manoellopes@ufpi.edu.br

Resumo. Este trabalho objetivou relatar o caso clínico de um equino, macho, sem raça definida, castrado, atendido no Hospital Veterinário do Regimento de Policiamento Montada do Distrito Federal, com uma lesão na genitália externa, diagnosticada como carcinoma de células escamosas (CCE), através de exames histopatológicos e citológicos. O CCE é um tumor maligno cutâneo e invasivo, pode se apresentar em várias áreas tendo predisposição por áreas com pouco pelo e menor pigmentação da pele. Essa neoplasia acomete com frequência a glande peniana dos machos orquiectomizados da raça equina por conta da menor exposição do pênis e acúmulo de esmegma produzido pelas glândulas prepuciais podendo se agravar com a radiação solar. Em virtude do diagnóstico precoce o animal foi submetido ao tratamento cirúrgico, penectomia parcial. No pós-operatório, a limpeza da ferida cirúrgica foi feita com solução de clorexidina a 2%, aplicação manual diária de unguento e administração de hemofarm® (20 mL/dia/ via oral). Aplicação de anti-inflamatório (flunixin meglumine 1,1 mL/Kg/3dias) e analgésico (fenilbutazona 2,2 mL/Kg/5dias consecutivos), ambos por via intravenosa. Os pontos cirúrgicos retirados no 11º dia após a cirurgia, obtendo a recuperação total do animal.

Palavras chave: equídeo, neoplasia, penectomia parcial

Squamous cell carcinoma in equine: Case report

Abstract. This work aimed to report the clinical case of a male, undefined, castrated male, attended at the Veterinary Hospital of the Federal District, with an injury to the external genitalia, diagnosed as squamous cell carcinoma (SCC), through of histopathological and cytological exams. CEC is a malignant cutaneous and invasive tumor. It can present in several areas and is predisposed to areas with little or no pigmentation. This neoplasia frequently affects the penile glans of the orchiectomized males of the equine race due to the lower exposure of the penis and the accumulation of smegma produced by the preputial glands, which can be aggravated by solar radiation. Due to the early diagnosis, the animal was submitted to surgical treatment, partial penectomy. In the postoperative period, surgical wound cleaning was done with a 2% chlorhexidine solution, daily manual application of ointment and administration of hemofarm® (20 mL / day / oral). Application of anti-inflammatory (flunixin meglumine 1.1 mL / kg / 3 days) and analgesic

(phenylbutazone 2.2 mL / kg / 5 days consecutively), both intravenously. Surgical stitches were removed on the 11th day after surgery, resulting in complete recovery of the animal.

Key words: equine, neoplasia, partial penectomy

Carcinoma de células escamosas en equino: Reporte de un caso

Resumen. Este trabajo objetivó relatar el caso clínico de un equino, macho, sin raza definida, castrado, atendido en el Hospital Veterinario del Regimiento de Policía Montada del Distrito Federal, con una lesión en los genitales externos, diagnosticada como carcinoma de células escamosas (CCE), a través de exámenes histopatológicos y citológicos. El CCE es un tumor maligno cutáneo e invasivo, puede presentarse en varias áreas teniendo predisposición por áreas con poco pelo y menor pigmentación de la piel. Esta neoplasia acomete con frecuencia la glande peniana de los machos orquiectomizados de la raza equina por la menor exposición del pene y la acumulación de esmegma producido por las glándulas prepuciales pudiendo agravarse con la radiación solar. En virtud del diagnóstico precoz el animal fue sometido al tratamiento quirúrgico, penectomía parcial. En el postoperatorio, la limpieza de la herida quirúrgica fue hecha con solución de clorexidina al 2%, aplicación manual diaria de ungüento y administración de hemofarm (20 mL / día / vía oral). La aplicación de anti-inflamatorio (flunixin meglumina 1,1 mL / Kg / 3dias) y analgésico (fenilbutazona 2,2 mL / Kg / 5dias consecutivos), ambos por vía intravenosa. Los puntos quirúrgicos retirados en el día 11 después de la cirugía, obteniendo la recuperación total del animal.

Palabras clave: equino, neoplasia, penectomía parcial

Introdução

O carcinoma de células escamosas (CCE) é um tumor maligno cutâneo e invasivo, pode se apresentar em várias áreas tendo predisposição por áreas com pouco pelo e menor pigmentação da pele (Rabbers et al., 2014). Essa neoplasia acomete com frequência a glande peniana dos machos orquiectomizados dos equinos devido a menor exposição do pênis e acúmulo de esmegma produzido pelas glândulas prepuciais e então pode se agravar com a radiação solar (Xavier, 2010). O crescimento do CCE é lento e de invasão local, apresentando baixa frequência de metástase (Barbosa et al.; Túlio et al., 2009). O aparecimento de contaminação bacteriana secundária pode acontecer por ser um tumor cutâneo, em sua superfície é possível à presença de conteúdo purulento (Ramos et al., 2007). Inicialmente, a neoplasia pode se notar como uma dermatose celular solar, e ao decorrer da evolução, com presença de eritema, edema e descamação e, consequentemente, formação de crostas alterando a epiderme, ocorrendo ulceração e resultando em um aspecto de couve-flor. O diagnóstico se dá através de histórico, anamnese, avaliação clínica do paciente e principalmente da lesão, mas a confirmação com resultados satisfatórios só pode ser feita através de exames citológicos, histopatológicos ou até mesmo uma biopsia (Van den Top et al., 2008a; Van den Top et al., 2010). O tratamento pode ser feito com exérese, criocirurgia, radiação ionizante, quimioterapia e terapia fotodinâmica (Straw, 1998). Quando diagnosticado precocemente, o tratamento mais indicado para os equinos é o cirúrgico (Fernandes, 2007).

Objetivou-se neste trabalho relatar o caso clínico de equino macho sem raça definida, castrado, atendido Hospital Veterinário do Regimento de Policiamento Montada do Distrito Federal, com uma lesão na genitália externa, diagnosticada como CCE pelos exames histopatológicos e citológicos.

Relato de caso

No Hospital Veterinário do Regimento de Policiamento Montada do Distrito Federal, um cavalo sem raça definida, castrado, 28 anos e de pelagem tordilha apresentava perda de peso, despigmentação do tecido fibroso do pênis, com feridas, caroços e larvas de mosca localizadas na genitália externa (Figura 4), com evolução de aproximadamente 4 anos. O animal de alimentava e bebia água normalmente, e a urina e fezes estavam sem alterações.

Ao exame físico, o animal apresentava parâmetros normais para a espécie, com temperatura corporal de 38 °C, frequência do pulso de 36 batimentos por minuto (bpm) e frequência respiratória de 18 respirações por minuto (rpm). A lesão foi descrita da seguinte forma: lesão crônica, disforme, avermelhada, ulcerada, medindo aproximadamente 5 cm, apresentando pequenos nódulos nas margens da ferida.

Foi realizado como exames complementares hemograma, função renal e hepática e biópsia da lesão. No hemograma (Figura 1) a hemoglobina estava levemente baixa e o leucograma apresentava aumento de leucócitos circulantes. O exame de função renal (Figura 2) mostrou um aumento nas proteínas totais e nos níveis de proteínas circulantes. E na biopsia (Figura 3) detectou-se fragmento de tecido cutâneo ulcerado com intensa proliferação de células da epiderme, apresentando anisocariose, nucléolo evidente e figuras de mitose frequentes algumas atípicas, dispostas em "ilhas" em permeio a infiltrado inflamatório e focos de necrose, concluindo assim o diagnóstico para carcinoma de células escamosas.

A aceitação deste resultado está condicionada à verificação de sua autenticidade com o laudo original

HEMOGRAMA COMPLETO

Material: Sangue total Coletado em: 28/03/2017 17:21 Método: Automatizado / pocH-100iV

		Valores de Referência	Regua Referenci
ERITROGRAMA			
Hemácias.....:	7,86 u³	07,00 a 12,00	
Hemoglobina.....:	11,80 g/dL	12,00 a 19,00	
Hematócrito.....:	34,40 %	36,00 a 48,00	
Vol. Cor. Médio (VCM):	43,77 fL	38,00 a 50,00	
Hem. Cor. Média (HCM):	15,01 pg	12,00 a 16,00	
Conc. Hemogl. (CHCM).:	34,30 g/dL	30,00 a 38,00	
Observação.....:	Anemia Normocitica Normocromica Anisocitose		

LEUCOGRAMA					
Leucócitos.....:	14.200 /mm³		5.500 a 11.000		
Pró-Mielócitos.....:	0 /mm³	0 %	0 a 0	0 a 0	
Mieloblastos.....:	0 /mm³	0 %	0 a 0	0 a 0	
Mielócitos.....:	0 /mm³	0 %	0 a 0	0 a 0	
Metamielócitos.....:	0 /mm³	0 %	0 a 110	0 a 1	
Bastonetes.....:	0 /mm³	0 %	0 a 220	0 a 2	
Segmentados.....:	10.508 /mm³	74 %	1.210 a 7.150	22 a 65	
Eosinófilos.....:	142 /mm³	1 %	27 a 1.210	0 a 11	
Basófilos.....:	0 /mm³	0 %	0 a 330	0 a 3	
Linfócitos.....:	3.550 /mm³	25 %	1.375 a 7.700	25 a 70	
Linfócitos Atípicos..:	0 /mm³	0 %	0 a 220	0 a 2	
Monócitos.....:	0 /mm³	0 %	27 a 770	0 a 7	
Linfoblastos.....:	0 /mm³	0 %	0 a 0	0 a 0	
Monoblastos.....:	0 /mm³	0 %	0 a 0	0 a 0	
Blastos.....:	0 /mm³	0 %	0 a 0	0 a 0	
Observação.....:	Leucocitose Neutrofilia Relativa e Absoluta Leucócitos sem alterações Morfológicas				

Figura 1. Resultados do hemograma completo e leucograma realizado no laboratório Santê (laboratório veterinário).

Prop.....: PMDF
Convênio..: 413-POLÍCIA MILITAR DO DISTRITO FEDERAL / RPM
Méd.Vet...: AUGUSTO RICARDO COELHO MOSCARDINI-CRMV-1294-DF
Cadastro..: 28/03/2017
Destino...: POLÍCIA MILITAR DO DISTRITO FEDERAL

Espécie...: Equídeo
Raça.....: SRD
Sexo.....: Macho
Idade.....:
Emissão...: 07/04/2017 13:08

Pág.: 2 /3

A aceitação deste resultado está condicionada à verificação de sua autenticidade com o laudo original

BILIRRUBINAS TOTAL E FRAÇÕES

Material: Soro Coletado em: 28/03/2017 17:21 Método: Ensaio colorimétrico

		Valores de Referência	Regua Referencia
Total.....:	1,65 mg/dL	0,0 a 2,0	
Direta.....:	0,49 mg/dL	0 a 0,4	
Indireta.....:	1,16 mg/dL	0,2 a 2,0	

CREATININA

Material: Soro Coletado em: 28/03/2017 17:21 Método: Ensaio colorimétrico

		Valores de Referência	Regua Referencia
RESULTADO.....:	1,51 mg/dL	1,2 a 1,9	

PROTEÍNAS TOTAIS E FRAÇÕES

Material: Soro Coletado em: 28/03/2017 17:21 Método: Ensaio colorimétrico

		Valores de Referência	Regua Referencia
Proteínas Totais.....:	9,46 g/dL	5,2 a 7,9	
Albumina.....:	2,62 g/dL	2,6 a 3,7	
Globulina.....:	6,84 g/dL	2,6 a 4,0	
RELAÇÃO ALBUMINA/GLOBULINA:	0,38 mg/dL		

TRANSAMINASE OXALACETICA

Material: Soro Coletado em: 28/03/2017 17:21 Método: Ensaio Cinético

		Valores de Referência	Regua Referencia
RESULTADO.....:	324,79 U/L	226 a 366	

Figura 2. Resultados da função renal e hepática realizado pelo laboratório Santê (laboratório veterinário).

BIOPSIA

Material: peça com formol (10%) Coletado em: 30/03/2017 18:04 Método: Histopatologia

Valores de Referência

MATERIAL.....: Material retirado da glande do pênis.

HISTÓRICO FORNECIDO PELO REQUISITANTE: Ferida recidivante na glande do pênis com aparecimento eventual de miíase, prurido e secreção sanguinolenta, edema de prepúcio.
Descrição da lesão: lesão crônica (4 anos), disforme, avermelhada, ulcerada, medindo aproximadamente 5cm, apresentando pequenos nódulos nas margens da ferida.
Suspeita: carcinoma de células escamosas.

MACROSCOPIA.....: Duas amostras de tecido em formatos irregulares, uma medindo 4cm de diâmetro x 0,5cm e outra medindo 3 x 1cm.

MICROSCOPIA.....: Fragmento de tecido cutâneo ulcerado apresentando intensa proliferação de células da epiderme (estrato espinhoso e camada basal), apresentando anisocariose, nucléolo evidente e figuras de mitose frequentes, algumas atípicas, dispostas em "ilhas" em permeio a infiltrado inflamatório e focos de necrose. A amostra não permite avaliar as margens.

CONCLUSÃO.....: Carcinoma de células escamosas.

Figura 3. Resultados de biópsia realizado pelo laboratório Santê (laboratório veterinário).

O animal foi encaminhado para o centro cirúrgico, após a avaliação clínica. Com a gravidade da lesão, optou-se pela realização de penectomia parcial. Realizou-se antissepsia e, mesmo com a estenose do óstio uretral, introduziu-se uma sonda uretral para orientação do cirurgião, resultando em menor contaminação por urina e evitando outras lesões.

Para evitar hemorragia colocou-se um torniquete na base do pênis, logo após fez-se a circuncisão na parte interna do prepúcio e realizou-se uma incisão na face ventral do pênis, envolvendo o tecido fibroso do pênis e o corpo esponjoso, de formato triangular, para que o ápice do triângulo fosse projetado para a porção caudal do pênis, evitando estenose uretral, podendo assim realizar por meio de uma incisão por toda a extensão uma abertura longitudinal. Após a amputação da extremidade do pênis com a neoplasia (Figura 5), o corpo cavernoso foi suturado ao corpo cavernoso do pênis e as bordas da uretra foram suturadas ao tecido fibroso do pênis por sutura padrão separado simples. Nesta última, as suturas simples foram intercaladas com captonadas para diminuição da isquemia local, finalizando com a remoção do torniquete.

Figura 4. Genitália do paciente antes da cirurgia.

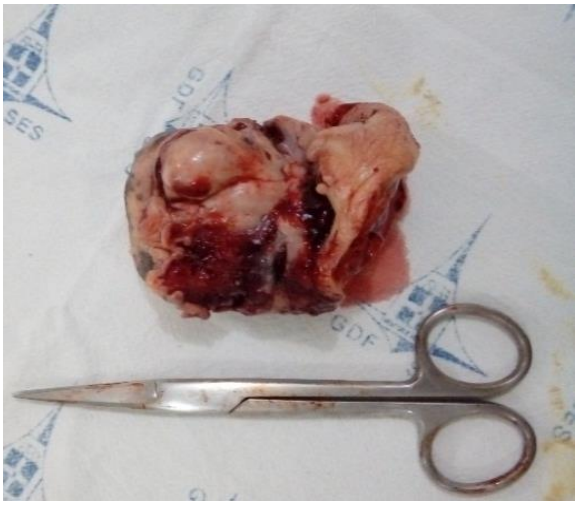

Figura 5. Parte peniana retirada.

Durante o pós-operatório, a ferida foi limpa com solução de clorexidina a 2%, gaze e então feito a aplicação manual de unguento, administração de hemofarm® (20 mL/dia via oral), aplicação de anti-inflamatório (flunixin meglumine 1,1 mL/kg/3dias) e analgésico (fenilbutazona 2,2 mL/kg/5dias

consecutivos), ambos por via intravenosa. Os pontos cirúrgicos retirados no 11º dia após a cirurgia (Figura 6).

Figura 6. Prepúcio após o procedimento cirúrgico.

Discussão

O CCE pode acometer qualquer espécie e qualquer região do corpo do animal, porém sua predisposição por equinos castrados é bem maior e o local afetado normalmente na genitália externa da espécie (Van den Top et al., 2008b; Van den Top et al., 2010) é o caso do histórico do animal apresentado.

O exame clínico, histórico e anamnese são essenciais para o diagnóstico, porém, a conclusão pode ser feita através de exames histológicos e citológicos nos quais irão diferenciar e identificar as células da lesão, com o auxílio da biopsia (Zachary et al., 2012). O caso foi diagnosticado por CCE após a suspeita com a confirmação através de todos os exames realizados (clínico, físico e a biopsia).

O tratamento de eleição quando diagnosticado precocemente é o cirúrgico (Fernandes, 2007). Corroborando com este estudo, onde procedeu-se penectomia parcial, ao qual influenciou diretamente na eliminação da neoplasia e consequentemente na recuperação do animal (Figura 6).

Conclusão

Nesse caso de carcinoma de células escamosas, pelo histórico e pelo diagnóstico precoce o método de melhor tratamento escolhido foi o cirúrgico mostrando-se eficiente, obtendo a recuperação total do animal.

Referências bibliográficas

Barbosa, J. D., Duarte, M. D., Oliveira, C. M. C., Reis, A. B., Peixoto, T. C., Peixoto, P. V. & Brito, M. F. (2009). Carcinoma de células escamosas perineal em cabras no Pará. *Pesquisa Veterinária Brasileira*, Rio de Janeiro, 29(5): 421-427.

Fernandes, C. G. (2007). Neoplasias em ruminantes e equinos. In F. Riet-Correa, S. A. L.; L. R. A. A. & B. J. R. J. (Eds.), *Doenças de Ruminantes e Equídeos* (pp. 650-656). Santa Maria, Rio Grande do Sul: Gráfica e Editora Pallotti.

Rabbers, A. S., Rabelo, R. E., Vulcani, V. A. S., Sant'ana, F. J. F. d., Lima, C. R. d. O. & Silva, L. A. F. d. (2014). Diagnóstico clínico, laboratorial e tratamento cirúrgico do carcinoma de células escamosas no genital de equinos machos: relatos de dois casos. *Revista Brasileira de Ciência Veterinária*, 21(1):12-18.

Ramos, A. T.; Norte, D. M.; Elias, F. & Fernandes, C. G. (2007). Carcinoma de células escamosas em bovinos, ovinos e eqüinos: estudo de 50 casos no sul do Rio Grande do Sul. *Brazilian Journal of Veterinary Research and Animal Science*, 445-13.

Straw R. C. (1998). Resection of the nasal planum. *In:* Bojrab M. J. Current Techniques in Small Animal Surgery. 4.ed. Baltimore: Williams & Wilkins, cap. 20, p. 343-346.

Túlio, L. M., Shimada, M. T., Martins, L. G. A., Meirelles, A. C. F., Zimpel, R. & Rial, A. Furjan. (2009). Paraparesia espástica e hiperreflexia em um bovino associada a carcinoma de células escamosas: relato de caso. *Ciência Animal Brasileira*, 1, suplemento, 76-82.

Van den Top, J. G. B.; De Heer, N.; Klein, W. R. & Ensink, J. M. (2008a). Penile and preputial squamous cell carcinoma in the horse: a retrospective study of treatment of 77 affected horses. *Equine Veterinary Journal*, 40(6):533-537.

Van den Top, J. G. B.; De Heer, N.; Klein, W. R. & Ensink, J. M. (2008b). Penile and preputial tumours in the horse: a retrospective study of 114 affected horses. *Equine Veterinary Journal*, 40(6):528-532.

Van den Top, J. G. B.; Ensink, J. M.; Gröne, A.; Klein, W. R.; Barneveld, A. & Van Weeren, P. R. (2010). Penile and preputial tumours in the horse: literature review and proposal of a standardised approach. *Equine Veterinary Journal*, 42(8):746-757.

Xavier, F. S. (2010). *Lesões proliferativas de pênis e prepúcio eqüinos.* Universidade Federal de Pelotas, Pelotas, Rio Grande do Sul.

Zachary, J. F.; McGavin, D. & McGavin, M. D. (2012). *Bases da patologia em veterinária*. Rio de Janeiro: Elsevier Brasil.

Recebido: 12 de fevereiro, 2019.
Aprovado: 2 de março, 2019.
Publicado: 23 de março, 2019.

Licenciamento: Este artigo é publicado na modalidade Acesso Aberto sob a licença Creative Commons Atribuição 4.0 (CC-BY 4.0), a qual permite uso irrestrito, distribuição, reprodução em qualquer meio, desde que o autor e a fonte sejam devidamente creditados