

<https://doi.org/10.31533/pubvet.v19n03e1739>

Complicações tardias decorrentes do uso de lacre plástico em cirurgia de ovariohisterectomia em cadela: Relato de caso

Bianca Camacho¹, Katia Finardi², Mayara Franzoni², Luciana Zanfelicio³, Miriã Lambertucci⁴

¹Faculdade de Medicina Veterinária Anclivepa, Pós-graduada em Nutrição de Pequenos Animais, Anclivepa, São Paulo, Avenida 10, 1331 – Centro, Rio Claro, CEP: 13500-450, fone: (11) 94481-1580.

²Faculdade de Medicina Veterinária e Zootecnia, Pós-graduada Odontologia Veterinária – Anclivepa, Unesp, Botucatu, São Paulo, Avenida 20, n° 2097, Jardim São Paulo, Rio Claro, fone: (19) 99729-8180,.

³Faculdade de Medicina Veterinária e Zootecnia, Pós-graduada em Cirurgia de Tecidos Moles e Oncologia – Unesp Jaboticabal, São Paulo, Rua 26, 2227 apto. 42, Jardim São Paulo, Rio Claro, fone: (19) 99271-4080.

⁴Unimar, Universidade de Marília, Medicina Veterinária, Especializada em Ultrassonografia, Instituto Veterinário de Imagem, Rua 15, número 3115, Jardim Bela Vista.

*Autor para correspondência, e-mail: vetbiancac@gmail.com

Resumo. A ovariohisterectomia é considerado o procedimento eletivo e/ou terapêutico mais realizado do sistema reprodutor de cadelas e gatas, buscando o controle de natalidade e super populações, ou como medida de tratamento para pacientes portadoras de piometra, tumores ou outras afecções. A técnica de castração é classificada como simples, porém, podem ocorrer complicações que promovem sequelas importantes ou até mesmo levar o animal a óbito. Como alternativa a técnica tradicional, na qual utilizam-se fios de sutura para realizar a ligadura dos pedículos ovarianos e uterino, alguns médicos veterinários optam pela utilização de lacres plásticos, visando reduzir o tempo cirúrgico, bem como os custos da cirurgia. Porém, este material pode causar complicações como o desenvolvimento de granulomas e aderências intra-abdominais. O presente trabalho tem como objetivo relatar o caso de uma cadela, sem raça definida, com 6 anos de idade, diagnosticada com granuloma em topografia de pedículos ovarianos, aderidos em rins, com obstrução total de ureter direito e obstrução parcial de ureter esquerdo. A paciente foi submetida a laparotomia exploratória, onde foi necessário realizar nefrectomia de rim direito, que em sua avaliação, retirou-se um lacre plástico do granuloma. Devido a extensão de aderências, não foi possível a remoção do granuloma do rim esquerdo, optando assim pelo tratamento paliativo da paciente.

Palavras-chave: Complicações pós-operatórias, granulomas, ovariohisterectomia

Late complications resulting from the use of plastic seals in ovariohysterectomy surgery in dog female dog: Case report

Abstract. Ovariohysterectomy is considered the most commonly performed elective and/or therapeutic procedure on the reproductive system of female dogs and cats, seeking to control birth rates and overpopulation, or as a treatment measure for patients with pyometra, tumors or other conditions. The castration technique is classified as simple; however, complications can occur that cause significant sequelae or even lead to the death of the animal. As an alternative to the traditional technique, in which sutures are used to ligate the ovarian and uterine pedicles, some veterinarians opt to use plastic seals, aiming to reduce surgical time, as well as surgical costs. However, this material can cause complications such as the development of granulomas and intra-abdominal adhesions. This study aims to report the case of a 6-year-old female dog, of mixed breed, diagnosed with granuloma in the topography of ovarian pedicles, adhered to the kidneys, with total obstruction of the right ureter and partial obstruction of the left ureter. The patient

underwent exploratory laparotomy, where it was necessary to perform nephrectomy of the right kidney, which in its evaluation, removed a plastic seal from the granuloma. Due to the extension of adhesions, it was not possible to remove the granuloma from the left kidney, thus opting for palliative treatment of the patient.

Keywords: Postoperative complications, granulomas, ovariohysterectomy

Introdução

O controle populacional de cães e gatos é considerado um tema importante na medicina veterinária de pequenos animais, uma vez que, seu aumento crescente se torna uma questão de saúde pública (Garcia, 2014; Paula, 2010; Trautwein et al., 2021; Vieira, 2008). A técnica de controle populacional mais indicada é a castração, também chamada de ovariohisterectomia em fêmeas ou orquiectomia em machos (Andrade & Bittencourt, 2013; Gevehr & Ribeiro, 2018; Silva et al., 2021). A técnica de ovariohisterectomia consiste na remoção de útero e ovários, onde podem ser empregadas diversas técnicas e materiais, como três pinças, duas pinças, laparoscópica, lacres ou abraçadeiras de nylon, fios de sutura, dentre outros (Lustosa & Medeiros, 2014).

Diante do super crescimento populacional de animais de rua, medidas municipais foram empregadas, autorizando a organização de campanhas e mutirões de castração em universidades e hospitais veterinários municipais ou clínicas veterinárias credenciadas com o município, tornando o procedimento acessível a famílias de baixa renda (Budziak et al., 2017; Fossum, 2021; Garcia, 2014; Moraes et al., 2017; Paula, 2010).

Dentre as complicações pós-operatórias mais comuns da ovariohisterectomia incluem hemorragias, infecções em incisão cirúrgica, síndrome do ovário remanescente, piometra de coto uterino, granulomas, ligaduras de ureter, incontinência urinária, formação fístulas e obstruções intestinais (Degregori et al., 2017; Magalhães & Lot, 2016; Natividade & Menezes, 2021; Pereira et al., 2022). O uso de materiais hospitalares indicados para esta finalidade, minimiza a incidência de complicações, assim como, o procedimento deverá ser realizado por um profissional especializado e capacitado (Lustosa & Medeiros, 2014; Trajano et al., 2017).

Segundo a Resolução do Conselho Federal de Medicina Veterinária N° 1596/2024 (CFMV, 2017), compete ao médico-veterinário responsável técnico assegurar que os materiais e equipamentos sejam utilizados exclusivamente para os fins a que se destinam, não havendo a reutilização de materiais, nem adaptações que possam colocar em risco a saúde e bem-estar dos animais.

O uso de lacres plásticos, também chamados de abraçadeiras de nylon ou “enforca-gatos” é um material adaptado para castrações; porém, seu uso é contra-indicado devido a possibilidade de formação de granulomas e aderências intra-abdominais, colocando assim o paciente em risco, mesmo após anos do procedimento, devido a reação do organismo ao corpo estranho (Silva et al., 2022; Trajano et al., 2017).

Relato de caso

Foi atendida em uma clínica veterinária, na cidade de Rio Claro, São Paulo, uma cadela, sem raça definida, castrada, de seis anos de idade, pesando 12 kg, onde tutores referem hiporexia e episódios eméticos esporádicos.

Em exame físico, paciente alerta, ativa, responsiva, parâmetros vitais dentro da normalidade, sem dor a palpação abdominal. Tutores relatam que a cadela foi castrada em um mutirão de castração do município, quando a mesma tinha cerca de 11 meses de vida. Negam diarreias, negam ingestão de produtos ou medicamentos tóxicos. Paciente se alimentando apenas de ração super premium.

Foram solicitados exames complementares, como hemograma, bioquímicos e ultrassonografia abdominal. Em exames de sangue, paciente apresentando hemograma e enzimas hepáticas dentro da normalidade, enquanto enzimas renais apresentavam aumento significativo (creatinina 3,4 mg/dL – valor de referência 0,5 a 1,5 mg/dL e ureia 115 mg/dL – valor de referência 15 a 59 mg/dL). Em ultrassonografia abdominal, foi possível observar granuloma de pedículo ovariano bilateral, com diferencial para neoformação e em avaliação renal. A paciente apresentava hidronefrose e hidroureter esquerdo, hidronefrose grave em rim direito, causando perda total da arquitetura renal e hidroureter

direito, secundário a obstrução mecânica causada pela alteração em topografia de pedículos ovarianos ([Figura 1](#)).

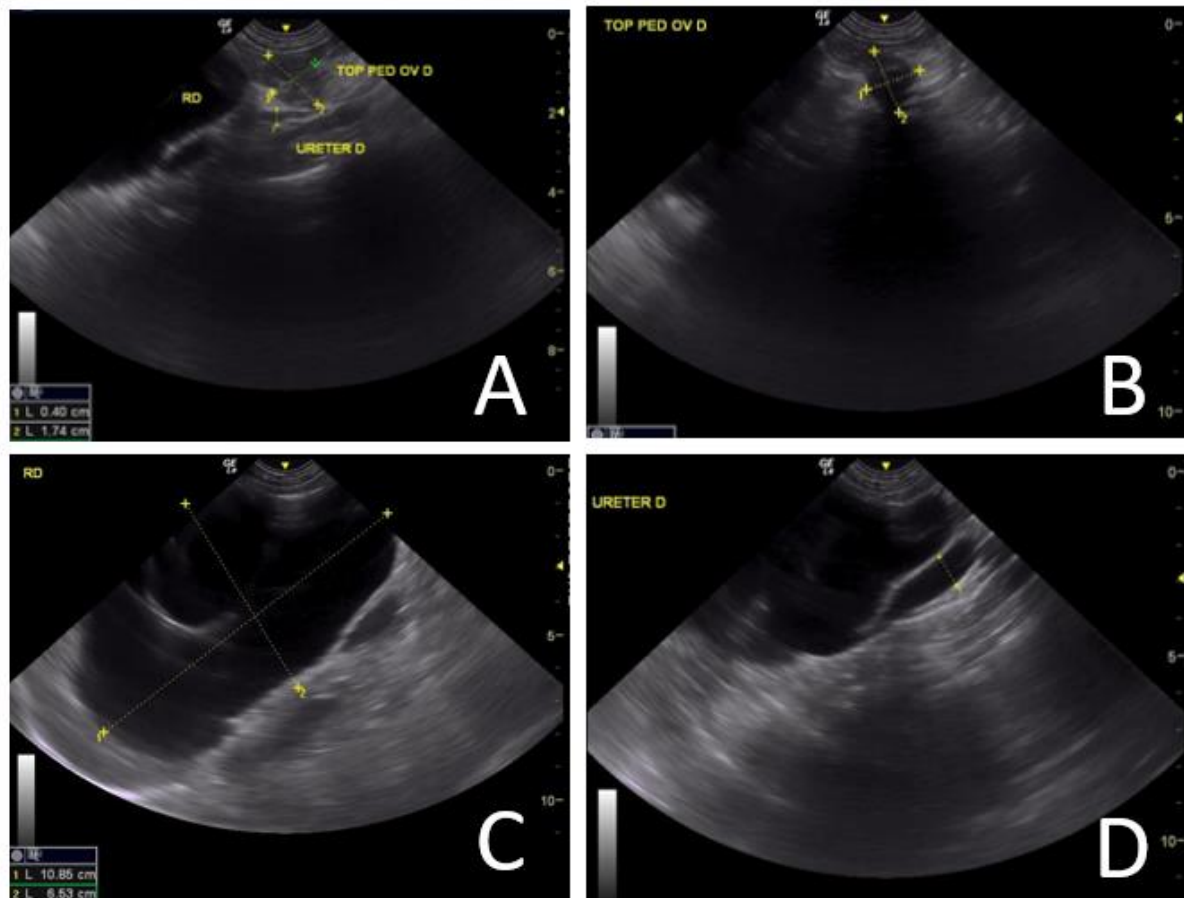


Figura 1 - Ultrassonografia abdominal. **A** – Granuloma em topografia de pedículo ovariano direito, medindo cerca de 0,4x1,74 cm em contato com ureter direito. **B** – Granuloma com diferencial para neof ormation em pedículo ovariano direito medindo cerca de 1,47x1,71 cm. **C** – Hidronefrose grave em rim direito com perda total da arquitetura renal. **D** – Hidroureter direito.

Diante da azotemia e da alteração renal, foram solicitados exames complementares para estadiamento renal, como urinálise por cistocentese, relação proteína-creatinina urinária, dosagem de eletrólitos, hemogasometria e mensuração de pressão arterial.

A urinálise da paciente apresentou baixa densidade, traços de proteínas, pH normal e raras células descamativas. A relação proteína-creatinina urinária resultou em 0,43 mg/dL (valor de referência 0,2 a 0,5 – proteinúrico leve). Hemogasometria dentro da normalidade. Dentre os eletrólitos, houve alteração apenas em fósforo, resultando em 11,2 mg/dL (valor de referência 2,5 a 6,8 mg/dL). Mensuração de pressão arterial também dentro da normalidade, em 120 mmHg. A paciente foi então classificada com estágio 3 de doença renal crônica.

Considerando a presença de hidronefrose e obstrução de ureteres, indicou-se laparotomia exploratória, para elucidação diagnóstica e possível nefrectomia de rim direito. Durante o trans-operatório, foi possível observar granuloma bilateral, com origem de pedículos ovarianos, aderidos em ureter bilateral, em porção caudal dos rins e em musculatura paracostal. Diante da extensão das aderências, optou-se por realizar nefrectomia de rim direito ([Figura 2](#)), o qual estava totalmente comprometido e manter rim esquerdo.

Após a remoção do rim direito, a equipe cirúrgica avaliou o granuloma, e em sua abertura, localizou-se um lacre plástico, possivelmente utilizado na castração da paciente ([Figura 3](#)).

O procedimento cirúrgico decorreu-se sem intercorrências. A paciente foi mantida em observação por 24 horas em internação, para controle algico pós-operatório. Como protocolo pós-operatório utilizou-se: metadona 0,2 mg/kg QID SC, dipirona 25 mg/kg TID SC, dexametasona 0,3 mg/kg SID IV

e amoxicilina 15 mg/kg SID SC. A paciente se manteve estável durante o período de observação, com controle algico adequado, se alimentando espontaneamente e com débito urinário dentro da normalidade, sendo liberada para acompanhamento em casa.

Para casa, foi prescrito como protocolo pós-operatório, dipirona sódica 25 mg/kg BID VO por cinco dias, cloridrato de tramadol 4 mg/kg BID VO por cinco dias, prednisolona 0,5 mg/kg SID VO por 10 dias, amoxicilina com clavulanato de potássio 15 mg/kg BID VO por 10 dias e hidróxido de alumínio 30 mg/kg TID VO até novas orientações. Como manejo para pacientes renais, indicou-se a troca de ração para alimentação natural, com menor teor proteico e menores concentrações de fósforo e potássio, tornando o alimento mais palatável e com maior digestibilidade, reduzindo os níveis de compostos nitrogenados que poderiam agravar a injúria renal.

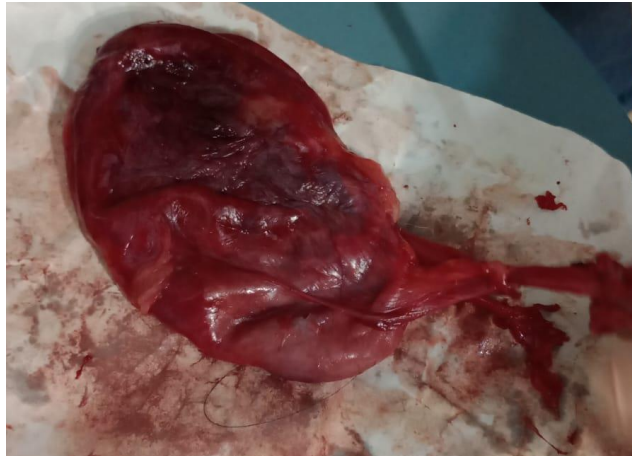

Figura 2. Rim direito nefrectomizado.

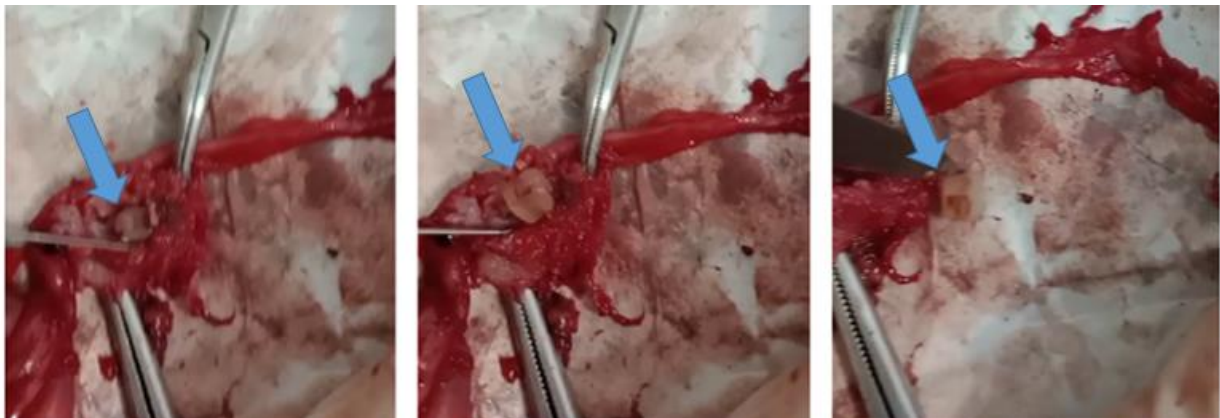

Figura 3. Processo de remoção do laço plástico de dentro do granuloma.

Como acompanhamento pós-operatório, em 48 horas solicitou-se hemograma e dosagem de enzimas renais, onde a paciente apresentou anemia normocítica normocrômica, trombocitose, redução da azotemia (creatinina de 3,4 mg/dL para 2,08 mg/dL e ureia de 115 mg/dL para 53 mg/dL). Assim, a equipe optou por iniciar a administração de eritropoetina 150 UI SC em dias alternados. A paciente foi mantida em acompanhamento semanal, onde observou-se redução gradativa das enzimas renais, bem como melhora do hematócrito.

A paciente seguiu clinicamente estável, sem manifestações clínicas evidentes. Com 30 dias de pós-operatório, os exames foram repetidos, e a paciente apresentou melhora da anemia, com hemograma dentro da normalidade, enzimas renais apresentaram melhora significativa (creatinina 1,91 mg/dL e ureia 58 mg/dL), bem como a dosagem de fósforo que reduziu de 11,2 mg/dL para 4,7 mg/dL. Apesar da estabilização do quadro, a paciente foi mantida sob acompanhamento mensal, devido a presença do granuloma residual de rim esquerdo, uma vez que, o mesmo ainda apresentava obstrução parcial de ureter esquerdo. A paciente foi acompanhada por um ano, onde não apresentou sinais clínicos, com qualidade de vida e bem-estar. Após um ano do procedimento cirúrgico, a paciente apresentou piora do

quadro renal, com manifestação de sinais clínicos, como anorexia, hematoquesia, êmese, sialorreia e halitose urêmica. Diante da impossibilidade de remoção da causa base (granuloma do rim esquerdo), optou-se por manter a mesma com cuidados paliativos. Cerca de 30 dias após o início dos sinais clínicos, e com aumento gradativo da azotemia, optou-se pela eutanásia da cadela.

Discussão

O presente estudo relata o caso de uma cadela, diagnosticada com hidronefrose bilateral secundário a granuloma originário de pedículos ovarianos. A partir da laparotomia exploratória, observou-se a presença de um lacre plástico, provavelmente utilizado para ligadura dos pedículos ovarianos durante a ovariectomia, realizada quando a paciente tinha apenas um ano de vida.

A presença de corpos estranhos, como o lacre plástico, dentro do organismo, pode induzir a formação de granulomas, oriundos de uma reação inflamatória crônica a materiais não absorvidos pelo organismo, como uma tentativa do sistema imune de isolar um agente etiológico, que não pode ser eliminado por fagocitose, sendo assim, considerada uma “reação de corpo estranho” ([Assunção, 2017](#); [Silva et al., 2016](#); [Sousa, 2018](#)). Este processo se inicia com uma resposta inflamatória granulomatosa, onde os leucócitos polimorfonucleares, não conseguem combater o corpo estranho, em virtude da incapacidade de neutralizar o material causador da reação. Assim, os macrófagos passam a ser chamados de macrófagos epitelioides, e estas células se unem formando as células gigantes multinucleadas, que se aderem à superfície do corpo estranho, em camadas, dando origem ao granuloma ([Silva et al., 2022](#)).

[Magalhães & Lot \(2016\)](#) descrevem que para garantir qualidade cirúrgica, deve-se utilizar fios que apresentem resistência à tração e torção, calibre regular, flexibilidade e pouca elasticidade, ausência de reação tecidual e bom custo-benefício. O fio de escolha também deverá não propiciar reações alérgicas, não carcinogênico, não corrosivo ou tóxico, e não favorecer o crescimento bacteriano ([Costa Neto et al., 2014](#); [Longo Filho et al., 2022](#); [Ribeiro et al., 2005](#)).

Na literatura vigente, há diversos relatos sobre o uso de lacres plásticos, para obter hemostasia no procedimento de ovariectomia, um dispositivo amplamente utilizado para prender cabos e fios elétricos de equipamentos eletrônicos ([Costa Neto et al., 2014](#)). Estes lacres, são constituídos por nylon, um polímero de cadeia longa que se encontra disponível na forma monofilamentar ou multifilamentar, caracterizando-se pela elasticidade e resistência mecânica. Possuem também um sistema de autotrava, que favorece seu manuseio, reduzindo também, os custos do procedimento de castração. No entanto, este material é empregado de maneira controversa, uma vez que, não foram desenvolvidos para esta aplicação, tendo uma série de complicações pós-operatórias.

Segundo a Resolução N° 1596/2024 do Conselho Federal de Medicina Veterinária ([CFMV, 2017](#)), que dispõe sobre as diretrizes gerais de responsabilidade técnica em programas, campanhas e mutirões de esterilização cirúrgica de caninos e felinos domésticos, artigo 4° - XVI, compete ao médico veterinário responsável técnico assegurar que os materiais e equipamentos sejam utilizados exclusivamente para os fins a que se destinam, não devendo haver reutilização de materiais, nem adaptações que possam colocar em risco à saúde e bem-estar dos animais, tais como fios de sutura inapropriados, lacres plásticos ou outros materiais, que não são desenvolvidos para uso médico-hospitalar.

Apesar da contraindicação pelo Conselho, as diretrizes não proibem ou consideram o ato como negligência. Foi criado em 2023, O Projeto de Lei 1893, que proíbe o uso de lacres plásticos na castração de animais domésticos, onde, caso a regra seja desrespeitada, a proposta estabelece ao médico veterinário responsável uma multa de R\$ 2.500,00, além de outras sanções previstas no Código de Ética e nas resoluções expedidas pelos Conselhos Federal e Estaduais de Medicina Veterinária. O texto refere ainda que o valor da multa deverá ser dobrado em caso de reincidência, entendendo-se como reincidência o cometimento da mesma infração em período inferior a cinco anos. A última atualização em janeiro de 2024, refere que o projeto tramita em caráter conclusivo, e será analisado pela Comissão de Constituição e Justiça e de Cidadania, porém, até a data deste relato, não foram apresentadas novas atualizações.

Quanto ao desenvolvimento de injúria renal, devido a aderência do granuloma em ureteres, principalmente em rim direito, causou encarceramento do lúmen, levando a um quadro de hidronefrose

e hidroureter por obstrução extramural. O rim direito foi completamente comprometido, sendo assim, optado por nefrectomia unilateral. Enquanto em rim esquerdo, o granuloma já e aderida tanto ao ureter quanto ao rim, de forma que não havia possibilidade de liberação do lúmen.

Diante da obstrução, gerou-se uma lesão renal, que foi acompanhada de maneira paliativa, uma vez que, a causa base não poderia ser removida. A paciente apresentou sobrevida de 1 ano pós-operatória, com qualidade de vida, trazendo o mínimo de conforto ao animal e a família.

Conclusão

Diante do relato apresentado, bem como a quantidade de casos de complicações pós-operatórias devido ao uso inapropriado de materiais não desenvolvidos para fins médico-hospitalares, observa-se a necessidade de revisão nas diretrizes de responsabilidade técnica e cirúrgica do Conselho, visando a proibição do uso de lacres plásticos em cirurgias de esterilização de cães e gatos, considerando os riscos para o paciente, sejam estes imediatos ou a longo prazo. Além disso, ressalta-se a responsabilidade do médico veterinário em visar o bem-estar dos pacientes, empregando assim a melhor técnica, e os materiais utilizados em quaisquer procedimentos, visando a redução dos riscos pós-operatórios.

Referências bibliográficas

- Andrade, A. C. S., & Bittencourt, L. H. F. B. (2013). Castração convencional e precoce: Revisão de literatura. *Anais do 11º Encontro Científico Cultural Interinstitucional*, 268–272.
- Assunção, G. A. (2017). *Corpos estranhos esofágicos em cães e gatos: Revisão de literatura*. Universidade Federal do Rio Grande do Sul.
- Budziak, C., Pimpão, C. T., Montoya, I. K., Júnior, J. A. V., & Moraes, P. F. (2017). A importância do projeto Campanha de Castração na formação do profissional médico veterinário. *Revista Acadêmica: Ciência Animal*, 8(3), 361–370.
- CFMV. (2017). *Código de ética do médico veterinário*. Diário Oficial da União.
- Costa Neto, J., Lima, A., Oriá, A., Martins Filho, E., & Teixeira, D. (2014). Análise histopatológica das reações teciduais produzidas pelo implante de fio e de braçadeira de náilon. *Enciclopédia Biosfera*, 10(18), 291–298.
- Degregori, E. B., Serafini, G. M. C., & Roman, M. (2017). Hérnia incisional após ovariohisterectomia em fêmea canina. *PUBVET*, 11(7), 689–693. <https://doi.org/10.22256/pubvet.v11n7.689-693>.
- Fossum, T. W. (2021). *Cirurgia de pequenos animais* (3ed.). Elsevier Editora.
- Garcia, R. de C. M. (2014). Normas e políticas públicas para controle populacional de cães e gatos. *Sciência e Bem-Estar Animal Expandindo Horizontes*, 149.
- Gevehr, A. C. L. S., & Ribeiro, R. N. (2018). Anestesia dissociativa e anestesia balanceada em gatas (*Felis catus*) submetidas a ovariohisterectomia. *PUBVET*, 12(10), 1–9. <https://doi.org/10.31533/pubvet.v12n10a190.1-9>.
- Longo Filho, A., Severiano, M. N., Soares, T. J., Shiguihara, D., Inácio, L. B., & Sarti, A. S. (2022). Reação inflamatória ao fio de náilon pós ovariohisterectomia em coelha obesa: Relato de caso. *PUBVET*, 16(2), 1–5. <https://doi.org/10.31533/pubvet.v16n02a1046.1-5>.
- Lustosa, L., & Medeiros, M. (2014). Abraçadeira de náilon em ovariosalpingohisterectomia em cadelas. *Revista Científica de Medicina Veterinária*, 1(1).
- Magalhães, T., & Lot, R. (2016). Fistula secundária: A ovariohisterectomia em cadela - Relato de caso. *Unimar Ciências*, 25(1–2), 32–37.
- Moraes, J., Morais, J., Fregni, W., & Pelisão, M. (2017). A castração como um dos recursos disponíveis para o manejo populacional de cães e gatos com resultados positivos em Jaguariúna, Estado de São Paulo, Brasil. *Revista de Educação Continuada em Medicina Veterinária e Zootecnia do CRMV-SP* 13 (3), 15(3), 56–56.
- Natividade, T. V. S., & Meneses, A. M. C. (2021). Pionefrose em cadela pós ovariohisterectomia: Relato de caso. *PUBVET*, 15(10), 1–5. <https://doi.org/10.31533/pubvet.v15n10a937.1-5>.
- Paula, P. M. C. (2010). Estratégias adicionais no controle populacional de cães de rua. *Chemistry*.

- Pereira, L. N. C., Castro, G. Z. S., Gutjahr, C. A., Bombem, B. D. R., Cruz, M. F. R., Calderon, C., & Santos, A. P. M. E. (2022). Achados macroscópicos no sistema reprodutor de cadelas e gatas submetidas a ovariectomia: Relato de experiência. *PUBVET*, 16(5), 1–5. <https://doi.org/10.31533/pubvet.v16n05a1102.1-5>.
- Ribeiro, C. M. B., Silva Júnior, V. A., Silva Neto, J. C., & Vasconcelos, B. C. E. (2005). Estudo clínico e histopatológico da reação tecidual às suturas interna e externa dos fios monofilamentares de nylon e poliglecaprone 25 em ratos. *Acta Cirúrgica Brasileira*, 20, 284–291. <https://doi.org/10.1590/S0102-86502005000400005>.
- Silva, F. F. S., Ré, B. G., Pinto, A. C. B. C. F., Lorigados, C. A. B., Unruh, S. M., & Kanayama, L. M. (2016). Diagnóstico por imagem de corpo estranho gastrointestinal em cães e gatos: estudo retrospectivo de 157 casos. *Revista de Educação Continuada em Medicina Veterinária e Zootecnia do CRMV-SP*, 14(3), 54–55.
- Silva, R. R., Matias, A., Alexandrino, C., Bernardino, M., & Olivindo, R. F. G. (2021). Perfil e perspectiva dos tutores de cães do Hovet Público sobre os benefícios da castração. *PUBVET*, 15(11), 1–9. <https://doi.org/10.31533/pubvet.v15n11a955.1-9>.
- Silva, T. S., Coelho, M. C. O. C., Emery, J. R., Souza, K. S., & Aleixo, G. A. S. (2022). Complicações associadas à formação de granulomas após o uso de fio de algodão para realização de ovariectomia em cadela: relato de caso. *Medicina Veterinária (UFRPE)*, 16(3). <https://doi.org/10.26605/medvet-v16n3-5138>.
- Sousa, J. S. (2018). Corpo estranho em região cervical de um cão: Relato de caso. *PUBVET*, 12(10), 1–3. <https://doi.org/10.31533/pubvet.v12n10a186.1-3>.
- Trajano, S. C., Aleixo, G. A. S., Siqueira Filho, R. S., Penaforte Júnior, M. A., Andrade, L. S. S., Souza, A. C. F., Melo, T. M. V., & Melo, V. S. (2017). Complicações tardias do uso de abraçadeiras de náilon para ligadura de pedículos ovarianos em cadela: Relato de caso. *Medicina Veterinária (Brazil)*, 11(1). <https://doi.org/10.26605/medvet-n1-1597>.
- Trautwein, L. G. C., Dias, M. P. M. G., Santos, B. C., Haddad Neta, J., Hilst, C. L. S., Cardoso, G. S., Souza, M. S. B., Silva, L. A. S., & Martins, M. I. M. (2021). Projeto de controle populacional de cães e gatos: Benefícios ao treinamento dos alunos de Medicina Veterinária. *Revista Brasileira de Reprodução Animal*, 45(2). <https://doi.org/10.21451/1809-3000.rbra2021.011>.
- Vieira, A. M. L. (2008). Controle populacional de cães e gatos - Aspectos técnicos e operacionais. *Ciência Veterinária nos Trópicos*, 11(0), 102–105.

Histórico do artigo:**Recebido:** 30 de dezembro de 2024**Aprovado:** 14 de janeiro de 2025**Licenciamento:** Este artigo é publicado na modalidade Acesso Aberto sob a licença Creative Commons Atribuição 4.0 (CC-BY 4.0), a qual permite uso irrestrito, distribuição, reprodução em qualquer meio, desde que o autor e a fonte sejam devidamente creditados.