

<https://doi.org/10.31533/pubvet.v19n02e1728>

Pancreatite aguda induzida por vincristina em cão com linfoma multicêntrico

Rebeka Ferro Tosta Kalil*

*Dermatologista e Alergologista Veterinária, Vila velha, Espírito Santos, Brasil. E-mail para correspondência, bekyvet21@gmail.com

Resumo. Tratamento quimioterápico em cães exige muito cuidado e atenção com o paciente, pois as medicações utilizadas causam efeitos colaterais. Os efeitos colaterais mais comuns são vômito, náusea, diarreia, perda de apetite, emagrecimento, e que podem ser sinais clínicos de algumas patologias como a pancreatite. O objetivo deste relato é alertar médicos veterinários oncologistas sobre as reações que os quimioterápicos podem causar nos pacientes, orientando corretamente os tutores sobre possíveis complicações.

Palavras-chave: Agentes quimioterápicos, canino, linfoma, pancreatite

Vincristine-induced acute pancreatitis in a dog with multicentric lymphoma

Abstract. Chemotherapy treatment in dogs requires great care and attention to the patient, since the medications utilized have side effects. The most common side effects are vomiting, nausea, diarrhea, loss of appetite and weight loss, which can be clinical signs of some pathologies such as pancreatitis. The objective of this report is to alert veterinary oncologists about the reactions that chemotherapy drugs can cause in patients, correctly guiding guardians about possible complications.

Keywords: Chemotherapeutic agents, canine, lymphoma, pancreatitis

Introdução

O linfoma é caracterizado por uma neoplasia maligna do sistema hematopoiético cuja etiologia envolve uma proliferação desordenada de células linfóides de etiologia multifatorial, que possui elevada incidência em cães (Horta, 2020; Pereira et al., 2019). Essa doença acomete cães de meia idade a idosos, sendo as raças Boxer, Rottweiler, Poodle, Chow Chow, Beagle, Basset Hound, Pastor Alemão, São Bernardo, Scottish Terrier, Airedale Terrier e Bulldog as que apresentam maior ocorrência (Lima et al., 2021; Thamm, 2019).

De acordo com sua localização clínico-anatômica o linfoma é classificado como mediastinal, gastrointestinal, extranodal, cutâneo e multicêntrico, onde esta última representa cerca de 80% dos casos em cães, que é caracterizado pelo aumento generalizado dos linfonodos, inicialmente submandibulares, pré-escapulares e axilares, progredindo para linfadenomegalia generalizada, acompanhados de desconforto, apatia, febre, hiporexia e anorexia (Lima et al., 2021). Entre os protocolos de tratamento quimioterápico, o protocolo de *Madison-Wisconsin*, também conhecido como UW-19, é um protocolo desenvolvido pela Universidade de Wisconsin Madison, e é reconhecido como uma das poliquimioterapias mais utilizadas no tratamento de linfomas multicêntrico em cães, sendo constituído por um tratamento de 19 semanas a base de ciclofosfamida, doxorrubicina, vincristina e prednisona (Lima et al., 2021; Marconato, 2011; Thamm, 2019).

A vincristina é popularmente conhecida como vinca rósea, comumente cultivada em jardins, sendo utilizada como medicamento alternativo no controle de hemorragias, limpeza e cicatrização de feridas

crônicas ([Faro et al., 2009](#); [Ramadinha et al., 2016](#)). É usada como antineoplásico sendo amplamente difundido na quimioterapia veterinária e clinicamente empregada no tratamento de diversos tumores linforreticulares, como: os linfomas canino, felino e do ferret, nefroblastoma renal, leucemias e sarcomas, no tratamento de trombocitopenia idiopática verdadeira, adenocarcinomas mamários e em especial no tratamento de tumor venéreo transmissível (TVT), que comumente acomete a espécie canina ([Andrião, 2009](#); [Ramadinha et al., 2016](#)). Quanto maior a taxa de replicação celular mais susceptível torna-se o tecido, portanto os epitélios seminífero e intestinal apresentam maior sensibilidade aos efeitos adversos da quimioterapia com o Sulfato de vincristina, devido a característica da não seletividade celular, além da via de aplicação intraperitoneal não ser a via recomendada para cães, devido ao risco maior de danos ao epitélio intestinal ([Faro et al., 2009](#); [Ramadinha et al., 2016](#)).

A farmacogenética estuda a correlação entre variações genéticas e a resposta aos fármacos ([Reis, 2006](#)). Essa abordagem tem apelo especial para a oncologia visto que a quimioterapia do câncer é certamente a modalidade terapêutica em que mais se convive com uma elevada incidência de toxicidade, que com indesejável frequência leva a severa morbidade ou mesmo óbito ([Reis, 2006](#)). O gene MDR1 em cães está localizado no cromossomo 14 composto por 28 exons. A mutação MDR1 nt 230 (del4) é uma deleção de 4 pb no quarto exon provocando a formação de múltiplos stop codons prematuros que resultam em uma glicoproteína P trincada não funcional ([Reis, 2006](#)). A principal correlação clínica a essa mutação é o fenótipo de sensibilidade a ivermectina relatada desde 1983 em cães da raça Collie ([Monobe, 2011](#)).

Pacientes com alteração no gene MDR1 são mais sensíveis a quimioterápicos, entre eles a vincristina; porém, alguns pacientes que não possuem alteração neste gene também podem ter sensibilidade maior a este fármaco, induzindo a pancreatite aguda, gerando complicações graves que se não forem identificadas e revertidas a tempo podem levar a óbito o paciente.

O objetivo deste relato é alertar médicos veterinários oncologistas sobre reações que quimioterápicos podem causar nos pacientes, orientando corretamente os tutores sobre possíveis complicações.

Relato de caso

Paciente canino, 11 anos, da raça Shih-tzu, pesando 7,2 kg, foi diagnosticado com Linfoma Multicêntrico em fevereiro de 2024. Após dois dias do diagnóstico, iniciou a quimioterapia usando o protocolo CHOP (vincristina, doxorubicina, ciclofosfamida e prednisolona). A primeira aplicação foi com vincristina, na dose de 0,7 mg/m² pela via intraperitoneal.

Três dias após o início do tratamento, o paciente apresentou hematoquezia, um sintoma novo para ele. Apesar de comunicado ao profissional e do uso de probióticos, o quadro se agravou. Mesmo diante dessa situação, o protocolo quimioterápico foi mantido, devido ao risco de o linfoma desenvolver resistência.

Desta forma, foi aplicado o segundo fármaco (doxorubicina 1 mg/kg via intravenosa e prometazina 1 mg/kg via subcutânea). O paciente que já estava se alimentando pouco, havia emagrecido 800 gramas em sete dias, parou de comer e teve uma piora intensa da diarreia, A diarreia piorou significativamente e estava acompanhada de signos de intensa dor abdominal. Diante da gravidade do quadro, o paciente foi internado. Foi colocado sonda esofágica para manter a nutrição adequada do paciente e realizado exame de ultrassonografia abdominal, onde mostrou o pâncreas extremamente reativo e peritonite ([Figura 2](#)). No mesmo momento foi instituído tratamento para controle da dor (tramadol 2 mg/kg a cada 12 horas, subcutâneo), antibioticoterapia (enrofloxacina 10 mg/kg a cada 24 horas, intravenoso), redução da motilidade (buscopan composto), carvão ativado com o objetivo de dar formato as fezes e absorver possíveis toxinas na região.

Após três dias de internação o paciente obteve alta médica para continuar o tratamento em casa, sendo então interrompido o tratamento oncológico por 15 dias e mantida apenas a prednisolona na dose 2 mg/kg a cada 24 horas. Após esse prazo o paciente recuperado retornou ao tratamento oncológico ([Figura 3](#)) com outro profissional oncologista, obtendo êxito no tratamento e não apresentando mais intercorrências.

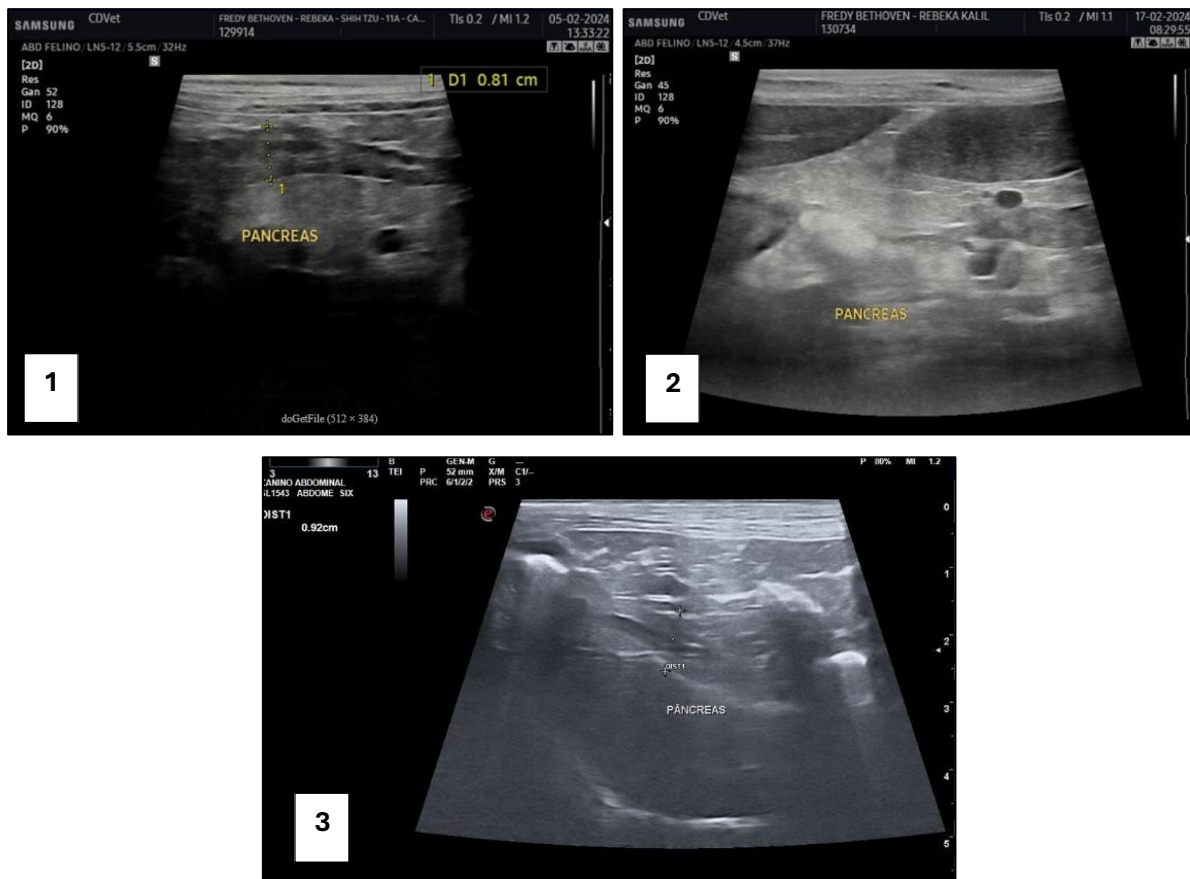


Figura 1. Antes da aplicação da Vincristina pela via intraperitoneal: Pâncreas com dimensões normais (0,81 cm), homogêneo e ecogenicidade preservada. **Figura 2.** Após a internação de emergência do paciente. Pâncreas com dimensões aumentadas (Lobo direito: 1,35 cm, Corpo: 1,09 cm, Lobo esquerdo: 0,62 cm), não homogêneo e de ecogenicidade preservada. Nota-se em corpo e lobo esquerdo áreas tendendo a ovaladas, hiperecogênicas, com o maior mensurando aproximadamente em 1,12 cm x 0,43 cm, características de pancreatopatia aguda. **Figura 3.** Após 1 mês de tratamento: Pâncreas exibindo aspectos ultrassonográficos sugestivos de pancreatopatia crônica.

Discussão

A literatura veterinária descreve a pancreatite como uma possível complicação do tratamento quimioterápico e imunossupressor em cães, embora não seja um evento previsível. A L-asparaginase é frequentemente citada como um dos agentes causadores dessa condição. No entanto, a vincristina, apesar de mencionada em alguns estudos, não possui evidências científicas sólidas que a associem à pancreatite. Essa discrepância na literatura levanta a necessidade de mais pesquisas sobre os efeitos colaterais da vincristina em cães tratados com quimioterapia (Steffenon, 2014).

A administração de medicamentos por via intraperitoneal é um procedimento descrito para gatos, mas sua eficácia e segurança em cães ainda não foram completamente estabelecidas (Horta et al., 2021; Lima et al., 2021; Oliveira et al., 2020). A utilização dessa via no paciente em questão merece uma avaliação mais detalhada, considerando a ausência de evidências científicas em cães.

Foi realizado o teste de identificação de sensibilidade ao gene MDR1 e não teve expressão significativa, evidenciando que em pacientes com o aumento da expressão deste gene está associado à resistência de quimioterápicos como vincristina, cisplatina e antraciclinas (Monobe, 2011; Reis, 2006). Clinicamente, observa-se que a super-expressão da MDR1 se correlaciona também com redução da taxa de remissão e sobrevida (Reis, 2006).

Na medicina humana, a quimioterapia em pacientes debilitados ou em estado crítico é contraindicada devido ao risco elevado de efeitos colaterais. Essa recomendação, embora não seja tão evidente na literatura veterinária, deveria ser considerada em casos semelhantes, a fim de evitar complicações graves, como o quase óbito do paciente em questão (Camargo, 2018).

Conclusão

Os quimioterápicos podem induzir diversos efeitos colaterais, alguns dos quais podem ser graves e, se não diagnosticados e tratados prontamente, levar ao óbito do paciente. Embora não houvesse relatos prévios da vincristina como causadora de pancreatite, o caso apresentado demonstra a possibilidade dessa associação. Essa experiência clínica ressalta a importância de uma monitorização individualizada de cada paciente, uma vez que a resposta aos tratamentos quimioterápicos pode variar significativamente entre os indivíduos.

Referência bibliográficas

- Andrião, N. A. (2009). Quimioterapia com sulfato de vincristina no tratamento do Tumor Venéreo Transmissível (TVT) de cadela: Relato de caso. *PUBVET*, 3, 16.
- Faro, A. M., Daleck, C. R., Santana, Á. E., Nardi, A. B., Motta, F. R., & Eurides, D. (2009). Avaliação hematológica em cães submetidos ao tratamento quimioterápico com sulfato de vincristina, prednisona e ciclofosfamida. Estudo experimental. *ARS Veterinaria*, 24(1), 1–8.
- Horta, G. F. (2020). Linfoma canino: Revisão. *PUBVET*, 14(8), 1–4. <https://doi.org/10.31533/pubvet.v14n8a632.1-4>
- Horta, R. S., Souza, L. M., Sena, B. V., Almeida, I. O., Jaretta, T. A., Pimenta, M. M., & Reche Júnior, A. (2021). LOPH: A novel chemotherapeutic protocol for feline high-grade multicentric or mediastinal lymphoma, developed in an area endemic for feline leukemia virus. *Journal of Feline Medicine and Surgery*, 23(2), 86–97. <https://doi.org/10.1177%2F1098612X20926893>.
- Lima, G. R. F., Silva, A. T. S., Araújo, V. M. J., Teixeira, G. G., Mendes, A. B. S., Anastácio, F. D. L., Silva, R. B., & Pinheiro, B. Q. (2021). Remissão total de linfoma multicêntrico em cão com o protocolo Madison-Wisconsin: Relato de caso. *Research, Society and Development*, 10(9), e4110917591. <https://doi.org/10.33448/rsd-v10i9.17591>.
- Marconato, L. (2011). The staging and treatment of multicentric high-grade lymphoma in dogs: A review of recent developments and future prospects. In *Veterinary Journal* (Vol. 188, Issue 1, pp. 34–38). <https://doi.org/10.1016/j.tvjl.2010.04.027>.
- Monobe, M. M. S. (2011). *Diagnóstico molecular da alteração mutagênica MDR1 nt 230 (del4) no gene MDR1 em cães*. Universidade de São Paulo.
- Oliveira, L. A., Cardoso, B., Salzedas, B., Ribeiro, V., & Albuquerque, K. D. (2020). Linfoma multicêntrico em felino doméstico: Relato de caso. *PUBVET*, 14(9), 1–6. <https://doi.org/10.31533/pubvet.v14n9a652.1-6>
- Camargo, A. C. (2018). *Pacientes em estado crítico, na UTI, devem receber quimioterapia?*
- Pereira, L. B. S. B., Pessoa, H. F., Fonseca Filho, L. B., Pontes, M. B., D'Alcantara, N. A. L. G., Wanderley, G. M. M., & Nascimento, J. C. S. (2019). Achados anatomopatológico post mortem do linfoma de células grandes em canino: Relato de caso. *PUBVET*, 13(6), 1–6. <https://doi.org/10.31533/pubvet.v13n6a345.1-6>
- Ramadinha, R. R., Teixeira, R. S., Bomfim, P. C., Mascarenhas, M. B., França, T. N., Peixoto, T. C., Costa, S. Z. R., & Peixoto, P. V. (2016). Resposta do tumor venéreo transmissível canino à quimioterapia com sulfato de vincristina e vimblastina. *Brazilian Journal of Veterinary Medicine*, 38(Supl. 1), 65–69.
- Reis, M. (2006). Farmacogenética aplicada ao câncer. Quimioterapia individualizada e especificidade molecular. *Medicina, Ribeirão Preto*, 39(4), 577–586. <https://doi.org/10.11606/issn.2176-7262.v39i4p577-586>.
- Steffenon, S. M. (2014). *Efeitos adversos do tratamento quimioterápico em cães e gatos com câncer*. Universidade Federal do Rio Grande do Sul.
- Thamm, D. H. (2019). Novel treatments for lymphoma. In *Veterinary Clinics of North America - Small Animal Practice* (Vol. 49, Issue 5, pp. 903–915). <https://doi.org/10.1016/j.cvsm.2019.04.004>.

Histórico do artigo:

Recebido: 6 de dezembro de 2024

Aprovado: 20 de dezembro de 2024

Licenciamento: Este artigo é publicado na modalidade Acesso Aberto sob a licença Creative Commons Atribuição 4.0 (CC-BY 4.0), a qual permite uso irrestrito, distribuição, reprodução em qualquer meio, desde que o autor e a fonte sejam devidamente creditados.