



<https://doi.org/10.31533/pubvet.v19n01e1712>

Lobectomia hepática parcial em cadela da raça Border Collie diagnosticada com carcinoma hepatocelular: Relato de caso

Francisco de Assis de Oliveira Souza¹, Safira Helene Ferreira Miranda², Rychel Teixeira Pereira³, Roberto Carlos Bulamarque Sousa⁴, Gabriel Albuquerque Serrão³ , Luna Almeida da Silva Reginato Rodrigues³, Rebeca Belém Paredes³, Bruno de Cássio Veloso de Barros⁴ 

¹Faculdade Quallittas- Curso de Pós-graduação em Cirurgia veterinária, Belém, Pará, Brasil.

²Médicos Veterinários Autônomos, Belém, Pará, Brasil.

³Universidade da Amazônia (UNAMA), Belém, Pará, Brasil.

⁴Médico Veterinário, Professor Orientador- Faculdade Vale dos Carajás-FVC- Parauapebas, Pará, Brasil.

Autor para correspondência, e-mail: brunocvb@yahoo.com.br

Resumo. O carcinoma hepatocelular é a neoplasia hepática de maior incidência em cães, e a forma maciça que consiste em acometer apenas um lobo, representa 50% dos acometimentos entre a forma nodular e difusa do CHC. É uma doença silenciosa e de sinais clínicos sem especificações, na maioria das vezes tem seu diagnóstico tardio, sendo de fundamental importância exames de imagens como ultrassonografia para identificação de neoformações e exames de tomografia computadorizadas onde se tem uma melhor imagem para identificações de possíveis neoformações de menor tamanho, e infiltração da neoplasia para um bom planejamento cirúrgico, além de exames laboratoriais que são imprescindíveis para tomada de qualquer conduta clínica. Objetivou-se nesse estudo, relatar o caso de um cão da raça Border Collie, fêmea, que foi submetido por um procedimento cirúrgico terapêutico de lobectomia hepática parcial do lobo médio direito, com o diagnóstico de carcinoma hepatocelular em padrão maciço, bem como descrever as técnicas cirúrgicas empregadas, e a biopsia transcirúrgica utilizada para tomada de decisão no plano cirúrgico. O caso aconteceu em uma clínica veterinária particular em Belém-PA durante um atendimento de rotina.

Palavras-chave: Biopsia trans cirúrgica, carcinoma hepatocelular, lobectomia hepática

Partial hepatic lobectomy in a female Border Collie diagnosed with hepatocellular carcinoma: Case report

Abstract. Hepatocellular carcinoma is the most common liver neoplasm in dogs, and its massive form that involves only one lobe represents 50% of the cases of nodular and diffuse HCC. It is a silent disease with unspecified clinical signs and, in most cases, it is diagnosed late, making the use of imaging tests essential, such as ultrasound in identifying neoformations, and computed tomography scans in providing better imaging to identify possible smaller neoformations and infiltration of the neoplasm for good surgical planning, in addition to laboratory tests that are essential for taking any clinical approach. The objective of this study was to report the case of a female Border Collie dog who underwent a therapeutic surgical procedure of partial hepatic lobectomy of the right middle lobe, with a diagnosis of massive hepatocellular carcinoma, as well as to describe the surgical techniques used and the trans surgical biopsy used for decision-making in the surgical plan. The case occurred in a private veterinary clinic in Belém, Pará (Brazil), during a routine appointment.

Keywords: Trans surgical biopsy, hepatocellular carcinoma, hepatic lobectomy

Introdução

O fígado é um órgão de múltiplas funções no organismo e tem funções endócrinas e exócrinas, sendo a maior glândula do corpo (Gomez et al., 2016). Uma das suas principais funções do fígado é a metabolização de lipídios, carboidratos e proteínas (Köning & Liebich, 2016). O fígado desempenha o papel de emulsificar completamente os lipídios pelos ácidos biliares e fosfolipídio (Klein, 2014). O carboidrato é composto por galactose que é metabolizada pelo fígado transformando em glicose que é convertida em energia e polissacarídeo glicogênio (Machado et al., 2006). As proteínas são metabolizadas em aminoácidos extraídos pelo fígado correndo a síntese de diversas proteínas como a albumina e as globulinas, além de fatores de coagulação (Reece, 2008), além de contribuir na metabolização da hemoglobina e de vários fármacos (Köning & Liebich, 2016). Sua localização anatômica é na parte superior torácica do abdome, posterior ao diafragma e à direita do plano mediano na maioria dos animais domésticos, ele é dividido em quatro lobos, contém o hilo que é por onde diversas vascularizações e ducto biliar passam, uma parte de grande importância anatômica é a vesícula biliar que se localiza na parte visceral em uma fossa, próximo a porta do fígado (Figura 1). É um órgão bastante irrigado e isso se dá através da artéria hepática e da veia porta (Köning & Liebich, 2016), é através da mesma veia porta que o sangue que contém carboidratos e proteínas que passaram pelo processo de digestão são transportados até o fígado para serem metabolizados (Reece, 2008).

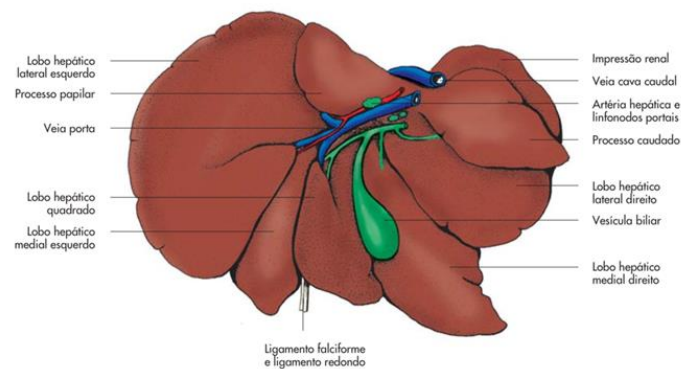


Figura 1. Imagem representando fígado do cão, representação esquemática da fase visceral. Fonte: Köning & Liebich (2016).

A neoplasias hepáticas acometem mais cães com idade a partir de 10 anos e gatos a partir de 12 anos de idade, são classificadas como neoplasias primárias raras e acometem mais cães de forma maligna, e se dividem em neoplasias hepatocelulares, ductos biliares, tumores neuroendócrinos e sarcomas. O carcinoma hepatocelular canino tem maior incidência entre as neoplasias hepáticas primárias, e em gatos é a segunda de maior incidência, e é classificado em maciço, nodulares e difusos (Daleck et al., 2016). A forma maciça é de melhor prognóstico, é quando se tem uma massa sólida solitária que atinge todo o lobo hepático e representam cerca de 50% das manifestações, a forma nodular é caracterizada por nódulos que acometem mais de um lobo hepático e a difusa é quando se tem nódulos difusos em todos os lobos hepáticos, as formadas nodulares e difusas são de prognóstico reservado devido à alta taxa de metástase. Segundo Daleck et al. (2016), o diagnóstico é feito através de anamnese do paciente, que geralmente se apresenta de forma assintomática no estágio inicial e muitas vezes seu diagnóstico é tardio, podendo apresentar sinais clínico como perda de peso, polidipsia, poliúria, letargia e ascite.

Para melhor avaliação da evolução da doença e conduta terapêutica é necessário exames laboratoriais e de imagem. No exame bioquímico, o aumento de alanina aminotransferase (ALT) e fosfatase alcalina (FA) são sugestivos de neoplasia hepática primária (Baptistella, 2010). O aumento do nível de aspartato aminotransferase (AST) e bilirrubina são sugestivos de metástase porque o fígado é um dos maiores produtores da proteína do plasma como a albumina. É comum se ter um quadro de hipoalbuminemia em estados de doença hepática avançada (Daleck et al., 2016; Fossum, 2021). Exames de imagem como ultrassom abdominal, tomografia e ressonância são de grande importância para verificar a localização anatômica e evolução do tumor, sendo o exame de eleição para verificação das estruturas a tomografia e a ressonância magnética contrastada, tendo um resultado mais detalhado para avaliação de lesões pequenas e estruturas adjacentes, sendo que com o exame de ultrassonografia abdominal total pode ser

ter a localização de possíveis neofomações e dimensão e com o *doppler* para avaliação da vascularização (Daleck et al., 2016).

Em relação ao tratamento de eleição para o carcinoma hepatocelular maciço e nodular que se localizam em uma única porção do lobo hepático, torna-se indicado procedimento cirúrgico de lobectomia hepática parcial que consiste na excisão do tumor hepático, o tratamento é escolhido de acordo com o tipo de neoplasia, sua localização e sua extensão, em casos de CHC maciço que se localizam em um único lobo é possível fazer a lobectomia hepática parcial sem prévio resultado citológico (Daleck et al., 2016). Por se tratar de um órgão friável torna-se necessário desempenhar uma boa técnica para a realização do procedimento cirúrgico, por conta da dispersão das proteínas fibrosas o que se torna difícil muitas vezes a dissecação, uma má realização da técnica cirúrgica pode levar a isquemia e necrose (Fossum, 2021).

Neste contexto, a lobectomia hepática parcial consiste na retirada de um lobo afetado pela massa neoplásica com margem de segurança, sendo necessário a retirada de uma amostra do tecido hepático que não esteja visivelmente comprometido ou próximo as margens da neoplasia para diagnóstico histopatológico, a citologia aspirativa com agulha fina (CAAF) é o método de biópsia minimamente invasivo que auxiliar no diagnóstico da presente neoplasia (Daleck et al., 2016). Em casos que a doença atinge mais de um lobo é necessário fazer uma lobectomia total, dissecando os lobos afetados quando possível (Fossum, 2021).

Descrição do caso clínico

Foi atendido em uma clínica particular em Belém, Pará, uma cadela da raça Border Collie, nove anos de idade, castrada, pesando 17,5 kg. Durante o atendimento, o tutor relatou que a paciente apresentava hematúria, tinha um histórico de cistite. No exame físico se constataram mucosas normocorada, TPC de 2 segundos, temperatura corporal de 38,3° C, frequência cardíaca e frequência respiratória normal.

Para melhor elucidação do caso foi solicitado exame de hemograma e perfil bioquímico (albumina, fosfatase alcalina, aspartato aminotransferase, alanina aminotransferase, creatina, ureia) nos quais foi identificada uma alteração de hipoalbuminemia que adverte alteração hepática. A paciente foi atendida com a intuito de investigar um possível quadro de cistite; porém, o exame ultrassonográfico da região abdominal mostrou algumas alterações significativas como hepatomegalia associada à hepatopatia aguda, colangiohepatite, hepatopatia toxêmica, fígado com dimensões aumentadas, ultrapassando o limite do gradil costal, bordas arredondadas e ecogenicidade reduzida, esplenomegalia moderada associada à hematopoiese extramedular, enterite moderada e cistite.

Com a suspeita de possível doença hepática, após o resultado dos exames, foi requerido uma tomografia computadorizada da região abdominal no qual foi constatado presença de grande formação de caráter heterogêneo, com áreas hipo e hiper-atenuantes, com sua maior parte isoatenuante em fase pré-contraste e com importante realce ao meio de contraste em fase arterial se tornando hiper atenuante em sua maioria, com áreas hipo-atenuantes de atenuação fluida. Tal formação mede aproximadamente em seus maiores eixos 5,98 cm x 6,67 cm x 6,3 cm em topografia de lobo médio direito, deslocando caudalmente a vesícula biliar. Os achados são sugestivos de neofomação hepática. Diante dos achados clínicos e laboratoriais, foi sugerido pelo médico veterinário uma lobectomia hepática parcial do médio direito com biópsia transoperatória para ter um resultado preciso no diagnóstico.

A cadela foi encaminhada à clínica veterinária em jejum pré-operatório. Com orientação do médico veterinário, iniciou-se o procedimento cirúrgico de lobectomia parcial do lobo médio direito (Figura 2), dando início ao protocolo anestésico administrado pelo médico veterinário especialista com o uso de medicações pré-anestésicas (MPA) com maropitant (2 mg/kg), cetamina (1 mg/kg) e lidocaína (1 mg/kg), para indução, propofol (2 mg/kg) e fentanil (2 mg/kg); para manutenção, fez-se uso de sevoflurano e para bloqueio do plano transversal abdominal, utilizou-se bupivacaína (2 mg/kg) bilateral. O animal foi posicionado em decúbito dorsal e assepsia de toda região abdominal com clorexidina a 2% e álcool a 70%, dando prosseguimento ao bloqueio anestésico interfaciais e bloqueio cranial guiado por ultrassom.

Com o animal em decúbito dorsal se iniciou a técnica cirúrgica com uma incisão pré-umbilical mediana na região abdominal cranial com um bisturi, foi feita a divulsão do tecido adiposo até a

musculatura abdominal, em seguida foi feita uma incisão com o uso de bisturi na musculatura abdominal para exposição do fígado, foi palpado toda a superfície do órgão para verificar se a outros nódulos, foi usado o método de “guilhotina”, foi colocado um laço de sutura em torno do lobo hepático médio direito no qual estava acometido pelo nódulo, foi puxado a ligadura faz-se um laço comprimindo o parênquima hepático, onde vasos e ductos biliares foram ligados. Foi feito o uso do bisturi ultrassônico para excisão do lobo afetado com aproximadamente 5mm de distância da ligadura, com margem de segurança, a amostra retirada foi enviada para o patologista que estava presente na clínica, onde foi feito uma biópsia histopatológica por congelamento no transcirúrgico (Figura 3), no qual foi confirmado o diagnóstico de carcinoma hepatocelular. A cavidade abdominal foi suturada com fio absorvível 2-0 com padrão de sutura simples separada, e o dermatofimose foi realizado com fio não absorvível 2-0.

O pós-cirúrgico foi administrado por via oral, robenacoxib 10 mg/kg SID, Dipirona 25mg/kg TID, *Viscum album* TID e suplemento vitamínico (Colágeno hidrolisado, pantotenato de cálcio, cloreto de colina, vitamina b6, frutose, dextrose, I-triptofano, I-carnitina, I-lisina, vitamina b1, vitamina b12, levedura inativada, di-metionina, cisteína, betaína, vitamina c, ácido nicotínico, taurina, l-glutamina, extrato de alcachofra, inositol, maltodextrina, benzoato de sódio, metilparabeno, goma xantana, sacarina sódica, aroma de baunilha, água) BID; para uso tópico utilizou-se a pomada cicatrizante à base de sulfato de gentamicina, sulfanilamida, sulfadiazina, ureia e palmitato de vitamina A, o paciente ficou internado por 24h na clínica veterinária no setor semi intensivo para observação da evolução do quadro pós cirúrgico que se manteve com todos os parâmetros vitais dentro da normalidade, e direcionamento a tutora para o uso de roupa cirúrgica no animal durante 10 dias no tratamento pós-cirúrgico. Diante do resultado do laudo da biópsia transcirúrgica histopatológica por congelamento, de carcinoma hepatocelular, o paciente foi encaminhado para médico veterinário especialista em oncologia para dar continuidade no tratamento.

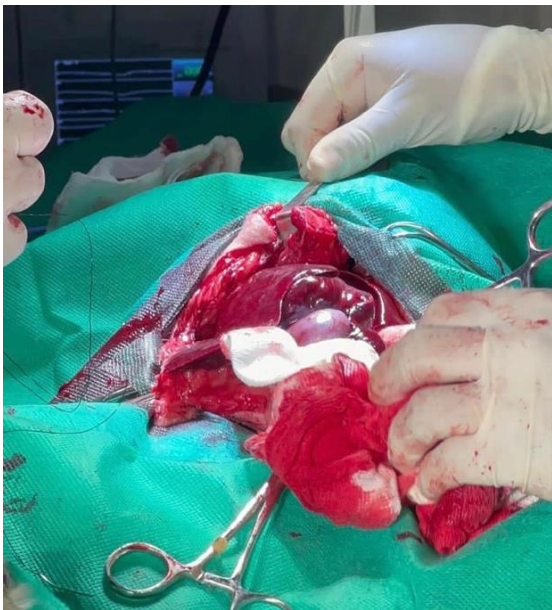

Figura 2. Imagem do procedimento cirúrgico de um cão da raça Border Collie, nove anos de idade, submetido a lobectomia hepática parcial do lobo médio direito.

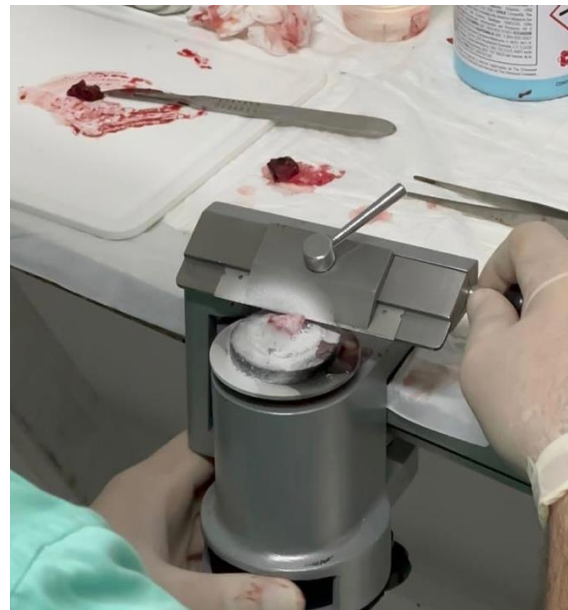

Figura 3. Biópsia efetuada em transcirúrgico de uma lobectomia hepática parcial do lobo médio direito de um cão da raça Border Collie, nove anos de idade.

Discussão

O paciente do estudo é uma cadela da raça Border Collie, com aproximadamente nove anos de idade, castrada, pesando 17,5 kg, que chegou à clínica para investigar uma possível recidiva de um quadro de cistite. As neoplasias hepáticas são silenciosas e difícil diagnostico, com sinais clínico inespecífico e por isso o diagnóstico é na maioria das vezes tardio, o carcinoma hepatocelular que é a neoplasias maligna primaria de maior incidência nos cães tem a probabilidade de metástase em torno de 61% (Bojrab, 2014; Fossum, 2021; Gomez et al., 2016; Slatter & Aronson, 2007),

De acordo com [Gomez et al. \(2016\)](#), nos exames bioquímicos a hipoalbuminemia é um achado clínico recorrente em pacientes com doenças hepáticas. De acordo com a literatura a alteração laboratorial encontrada no exame do paciente em estudo indica alteração hepática. Os exames de imagem são de suma importância para a colaboração do tratamento e diagnóstico das doenças hepáticas, possibilitando verificar a localização do tumor, tamanho e estruturas adjacentes ([Bojrab, 2014](#); [Fossum, 2021](#); [Gomez et al., 2016](#); [Slatter & Aronson, 2007](#)).

O resultado do exame de imagem da tomografia computadorizada da paciente do estudo, foi fundamental para elucidar a melhor conduta clínica e terapêutica, onde se teve uma melhor visualização do tumor, dimensão e invasões vasculares. A tomografia computadorizada e a ressonância magnética são os exames de imagem mais indicados para visualização de pequenos nódulos e condições das estruturas adjacentes, podendo ter mais clareza na visualização da imagem ([Daleck et al., 2008](#)). No estudo clínico a paciente foi identificada nos exames de imagem com hepatomegalia, colangiohepatite, hepatopatia toxêmica, fígado com dimensões aumentadas, bordas arredondadas, e ecogenicidade reduzida e na tomografia computadorizada foi constatado presença de grande formação de caráter heterogêneo, com áreas hipo e hiper-atenuantes, medindo aproximadamente em seus maiores eixos 5,98 cm x 6,67 cm x 6,3 cm em topografia de lobo médio direito, deslocando caudalmente a vesícula biliar. No caso clínico da paciente do estudo, que apresenta uma neoformação maciça em um único lobo, de acordo com ([Daleck et al., 2016](#)) o tratamento de eleição para esse caso de nódulo maciço e isolado em um lobo, é a resolução cirúrgica com a lobectomia hepática parcial sem uma citologia previa, onde se pode ter tratamento e diagnóstico com uma biópsia da peça retirada, a escolha do tratamento cirúrgico de lobectomia hepática parcial ou total é de acordo com a localização e estadiamento da doença, quando atinge mais de um lobo é necessário a lobectomia total.

A paciente foi submetida a uma lobectomia hepática parcial, com excisão do lobo médio direito utilizando a técnica de 'guilhotina'. Durante a cirurgia, foi coletada uma amostra do tecido removido para análise histopatológica imediata (biópsia por congelamento). O resultado dessa análise orienta a definição da margem cirúrgica e influencia a decisão sobre a necessidade de eletroquimioterapia ou uso de retalhos, permitindo um planejamento cirúrgico mais preciso e seguro ([Machado et al., 2004](#); [Pascasio & López, 2009](#); [Vasconcelos et al., 2023](#)).

O carcinoma hepatocelular, especialmente nas formas nodular e difusa, apresenta pior prognóstico e maior risco de metástase ([Daleck et al., 2016](#)). Embora a forma maciça tenha um prognóstico ligeiramente melhor, o paciente deste estudo apresenta um prognóstico reservado devido à natureza da doença. A cirurgia com margens de segurança, orientada pela biópsia intraoperatória, visa a remoção completa do tumor. Após o tratamento cirúrgico, o acompanhamento regular com um oncologista é fundamental para monitorar a doença e identificar qualquer recidiva.

Conclusão

A tomografia computadorizada foi um exame fundamental para melhor direcionamento da conduta cirúrgica, pois a partir das imagens foi possível ter uma melhor dimensão sobre a evolução do caso, localização da neoformação e condições das estruturas adjacentes. O tratamento cirúrgico terapêutico de lobectomia hepática parcial do lobo médio direito e biópsia por congelamento no transcirúrgico realizados no caso descrito, foram de fundamental importância para melhor elucidação do tratamento, pois a partir do resultado da biópsia pôde-se tomar uma melhor conduta em relação a margem cirúrgica após o diagnóstico de carcinoma hepatocelular, a utilização bisturi ultrassônico contribuiu para uma redução do risco hemorrágico. No pós-cirúrgico a paciente se manteve estável durante o período de 24 horas que ficou internação na clínica veterinária em observação no setor semi-intensivo, após sua alta médica a paciente foi encaminhado para o médico oncologista para prosseguir com o tratamento e acompanhamento.

Referências bibliográficas

Baptistella, M. F. (2010). Atividade sérica das enzimas Aspartato Aminotransferase, Creatinoquinase e Lactato Desidrogenase em equinos submetidos a diferentes intensidades de exercício. *Anuário Da Produção de Iniciação Científica Discente*, 12(13), 33–42.

- Bojrab, M. J. (2014). *Mecanismos das doenças em cirurgia de pequenos animais* (Vol. 1). Roca.
- Daleck, C. R., De Nardi, A. B., Rodigheri, S. M., & Motta, F. R. (2008). Neoplasia do sistema urinário. In *Oncologia em cães e gatos* (Vol. 1). Roca.
- Daleck, C. R., Fonseca, C. S., & Canola, J. C. (2016). *Oncologia em cães e gatos*. Roca.
- Fossum, T. W. (2021). *Cirurgia de pequenos animais* (3ed.). Elsevier Editora.
- Gomez, J. R., Sanudo, M. J. M., & Morales, J. G. (2016). Fígado. In J. R. Gomez, M. J. M. Sanudo, & J. G. Morales (Eds.), *Cirurgia na clínica de pequenos animais: Abdome cranial* (pp. 199–241). MedVet.
- Klein, B. G. (2014). Cunningham Tratado de Fisiologia Veterinária. Elsevier.
- Köning, H., & Liebich, H. (2016). *Anatomia dos Animais Domésticos*.
- Machado, M. M., Rosa, A. C. F., Herman, P., Barros, N., Mota, O. M., Azeredo, L. M., Silva, O. Q., Santana Filho, J. B., Campoli, P. M. O., Barreto, P. A. Q., Milhomem, P. M., Milhomem, L. M., Daher, M. T., Daher, R. T., Cerri, L. M. de O., Saad, W. A., & Cerri, G. G. (2004). Avaliação dos tumores hepáticos ao Doppler. *Radiologia Brasileira*, 37(5). <https://doi.org/10.1590/s0100-39842004000500012>.
- Machado, U. F., Schaan, B. D., & Seraphim, P. M. (2006). Transportadores de glicose na síndrome metabólica. *Arquivos Brasileiros de Endocrinologia & Metabologia*, 50(2), 177–189. <https://doi.org/10.1590/S0004-27302006000200004>.
- Pascasio, J. M. A., & López, B. F. (2009). Tumores hepáticos benignos. *Revista Espanhola de Enfermedades Digestivas*, 101(11). <https://doi.org/10.4206/cuad.cir.2006.v20n1-14>.
- Reece, W. O. (2008). *Anatomia funcional e fisiologia dos animais domésticos*. Editora Roca.
- Slatter, D. H., & Aronson, L. (2007). *Manual de cirurgia de pequenos animais* (Vol. 2). Manole São Paulo.
- Vasconcelos, C., Almeida, C., & Conceição, N. (2023). A relevância e eficiência das técnicas realizadas pela radiologia de intervenção no tratamento dos tumores hepáticos. *Revista Científica das Técnicas Radiológicas*, 4(1). <https://doi.org/10.46885/roentgen.v4i1.109>.

Histórico do artigo:**Recebido:** 5 de outubro de 2024**Aprovado:** 5 de novembro de 2024**Licenciamento:** Este artigo é publicado na modalidade Acesso Aberto sob a licença Creative Commons Atribuição 4.0 (CC-BY 4.0), a qual permite uso irrestrito, distribuição, reprodução em qualquer meio, desde que o autor e a fonte sejam devidamente creditados.