

<https://doi.org/10.31533/pubvet.v18n07e1629>

## Primeiros socorros e transporte de equinos com emergência ortopédica: O que vale a pena saber!

Isabela Salomoni<sup>1\*</sup>, Nicole Fidalgo Paretsis<sup>2</sup>

<sup>1</sup>Graduanda do Curso de Medicina Veterinária da Universidade Anhembi Morumbi, São Paulo, São Paulo, Brasil.

<sup>2</sup>Professora do Curso de Medicina Veterinária da Universidade Anhembi Morumbi, São Paulo, São Paulo, Brasil.

\*Autor para correspondência, E-mail: [isalomoni@outlook.com](mailto:isalomoni@outlook.com).

**Resumo.** Os equinos são considerados presas na natureza. Devido a isso possuem características anatômicas e fisiológicas que facilitam sua fuga. No entanto, podem sofrer acidentes ortopédicos como escoriações ao se depararem com cercas danificadas, lesões em galhos de árvores ou até mesmo fraturas ao caírem em valas ou poços. O objetivo deste artigo é descrever o passo a passo dos primeiros socorros incluindo manejo da dor, preparação para o resgate e transporte até um centro de referência para que o proprietário, médico veterinário e/ou socorrista maneje esse animal de forma segura, rápida e assertiva.

**Palavras-chave:** Equino, primeiros socorros, resgate, transporte

### *First aid and transport of horses with orthopedic emergencies: What's worth knowing!*

**Abstract.** Horses are considered prey in nature and, because of this, they have anatomical and physiological characteristics that facilitate their escape. However, they can suffer milder orthopedic accidents such as abrasions when encountering damaged fences, injuries from tree branches or even fractures when falling into ditches or wells. The objective of this article is to describe step-by-step first aid, including pain management, preparation for rescue, and transport to a reference center so that the owner, veterinarian and/or rescuer can manage this animal safely, quickly and assertively.

**Keywords:** Equine, first aid, rescue, transport

### Introdução

A ortopedia veterinária equina no Brasil e no mundo reflete o avanço da medicina veterinária como um todo, com uma crescente ênfase na saúde e bem-estar dos equinos (Cunha, 2012). A evolução de diagnósticos e tratamentos nesta área, aliada à capacitação de profissionais, contribuiu para melhorar a qualidade de vida e o desempenho dos equinos no mundo. Atualmente, nota-se em muitos casos, por parte dos tutores uma intensa preocupação com o bem-estar do animal, além da recuperação da função diante de uma emergência ortopédica (Auer & Stick, 2019a; Nixon, 2019a, 2019b).

As condições musculoesqueléticas que requerem atenção de forma emergencial são: fraturas, lacerações ou feridas envolvendo estruturas sinoviais em condições sépticas, miopatias e laminite (Col 2024; Engbruch, 2017; Escodro et al., 2007; Luz et al., 2021; Oliveira & Barbosa, 2023; Paganella et al., 2009). Em geral, equinos com problemas musculoesqueléticos apresentam um início agudo da afecção com alterações físicas, incluindo alteração de marcha, claudicação, postura anormal, relutância em andar (Stashak, 2011).

O transporte de equinos com emergência musculoesquelética é uma situação desafiadora que requer um preparo do paciente para que os traumas gerados não se agravem durante o trajeto até um centro de referência. Segundo Fürst (2012), a manipulação e o transporte incorretos podem transformar fraturas

simples em cominutivas e fechadas em expostas, fato que piora invariavelmente o prognóstico. Após a estabilização do quadro clínico do paciente, realiza-se o manejo da lesão, se possível, avaliação radiográfica e preconiza-se a imobilização do paciente.

A preparação do veículo também é um passo essencial para evitar maiores complicações do quadro. O transporte deve ser apropriado e seguro para equinos, com piso antiderrapante, a fim de minimizar quedas e escorregões durante a viagem ([Fürst, 2012](#); [López-Sanromán & Arco, 2012](#)).

### **Estabilização do paciente com emergência ortopédica**

Os sinais clínicos possíveis a serem observados pelo proprietário, tratador ou médico veterinário ao suspeitar de uma emergência ortopédica são: claudicação severa, podendo esta ser súbita e grave, em que o cavalo começa a claudicar visivelmente; inchaço repentino com sensibilidade dolorosa aumentada ou deformidades visíveis no membro ([Hardy, 2004](#)). A presença de edema, crepitação e dor à palpação, também pode ser observado, assim como dificuldade respiratória em casos de lesões torácicas ou fraturas costais e mudança de comportamento geral. A dor intensa pode causar hiporexia e diminuição na ingestão de água, assim como inquietação, agitação, ansiedade e sudorese excessiva ([Buisine, 2013](#); [Luna, 2008](#); [Walmsley, 1999](#)).

Nas ocasiões de resgate de emergência, a urgência e o tempo tornam-se secundários, enfatizando-se a importância de um planejamento meticuloso dos procedimentos durante sua execução. Os equinos são considerados presas na natureza, o que significa que possuem resposta de "luta ou fuga" altamente pronunciada. Mesmo quando sedados, os cavalos podem realizar movimentos súbitos com força. Portanto, socorristas e veterinários devem manter uma posição segura o tempo todo. Isso inclui não se inclinar sobre um cavalo que esteja deitado, pois ele pode movimentar a cabeça de forma brusca para cima e para os lados. Para um bom planejamento de resgate, é importante identificar a causa do incidente, a origem do cavalo e informar um local seguro para onde ele será levado após os primeiros-socorros ([Howlett & Turnbull, 2009](#); [Raymond et al., 2021](#)).

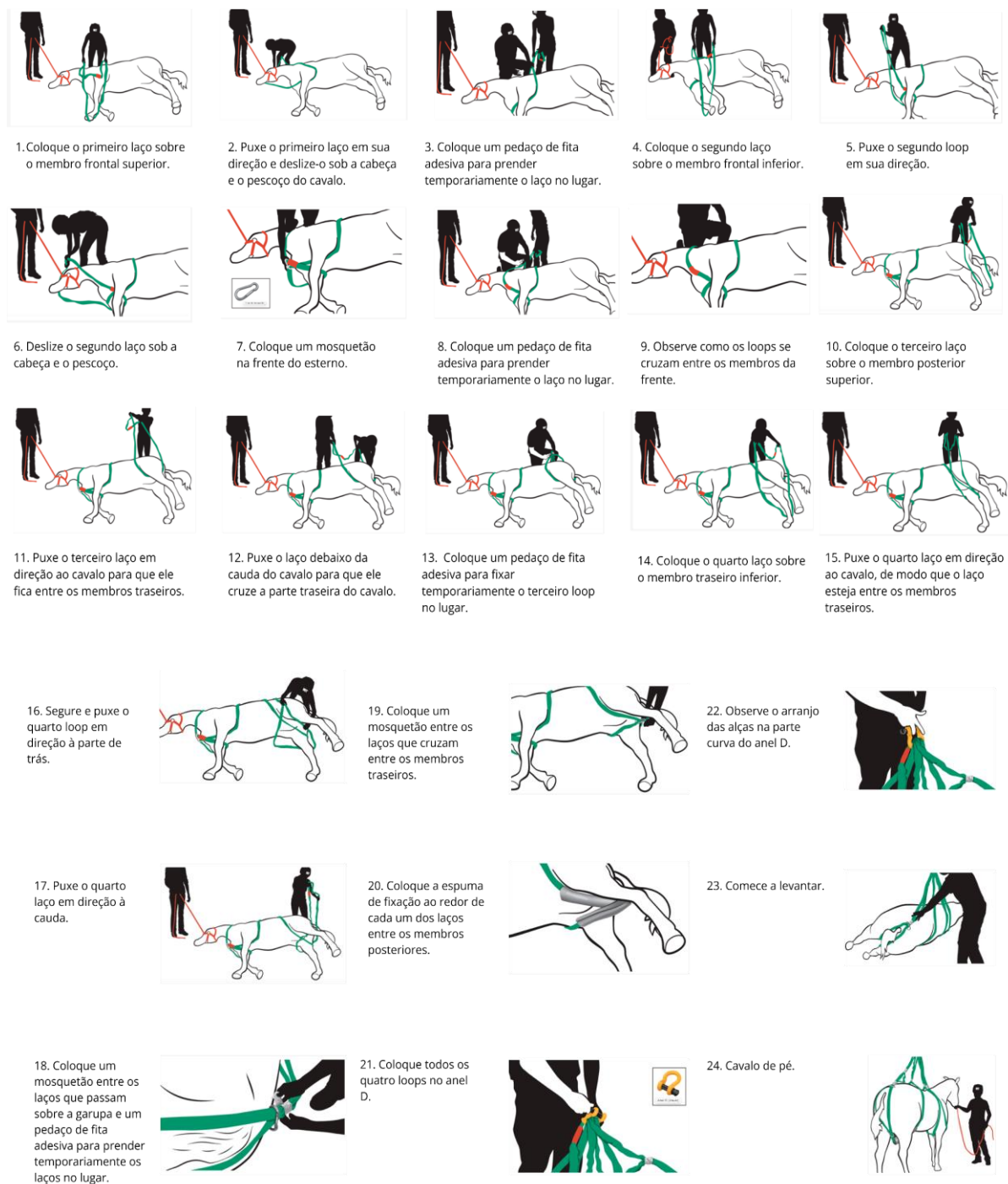
[Fürst \(2012\)](#) descreveu um sistema de suspensão para o resgate de equinos, que consiste em um sistema de redes e cabos presos ao cavalo, o qual em seguida é vendado e resgatado por meio de um guindaste ou um helicóptero. Este sistema pode ser usado em uma variedade de emergências, devido ao alto nível de segurança e à facilidade de manuseio.

Recentemente, um estudo revelou a aplicação do sistema de elevação vertical loops ou sistema de loops em um manequim de fibra de vidro em tamanho real de um equino. Durante o experimento, foi notado que este sistema, além de acessível ao socorrista/veterinário ou proprietário do animal, oferece um bom suporte pela estrutura esquelética do animal, facilitando assim a manipulação segura. Além disso, permite uma colocação rápida das cintas e elimina a necessidade de ganchos, ficando mais rápido o processo. Destacou-se também como ponto positivo, que o material utilizado é compacto e de fácil comercialização. No entanto, é importante ressaltar que este estudo apresenta algumas limitações. Estudos que envolvem manequins em vez de cavalos vivos têm restrições em relação à segurança, à tolerância dos animais a sistemas de suporte e aos movimentos imprevisíveis dos próprios animais ([Madigan et al., 2019](#)).

Na [figura 1](#) é possível verificar o passo a passo nas figuras demonstrativas das etapas para a elevação vertical do equino. Para que a avaliação da lesão possa ser realizada de maneira segura, o paciente deve estar em uma condição estável, especialmente em relação ao quadro de dor e ao equilíbrio hidroeletrólítico ([López-Sanromán & Arco, 2012](#); [Mudge & Bramlage, 2007](#)). As veias que podem ser utilizadas para a cateterização em equinos incluem a veia jugular, a veia cefálica, a veia torácica lateral e a veia safena medial ([Hardy, 2012](#)).

A reposição da volemia pode ser realizada utilizando fluidos cristaloides, como ringer simples, ringer lactato e soro fisiológico, bem como fluidos coloides, como sangue e seus derivados ([Melo et al., 2010](#)). Portanto, é indispensável realizar uma avaliação detalhada do estado do animal, com o objetivo de identificar possíveis alterações, tais como palidez das mucosas, prolongamento do tempo de preenchimento capilar, taquicardia (com frequência cardíaca acima de 60 batimentos por minuto) e extremidades frias. Esses sinais são indicativos de choque, tornando essencial o monitoramento constante a fim de destacar que alguns tranquilizantes podem acentuar os efeitos da sedação. Devido a

isso, deve-se ser cauteloso quanto ao uso de fármacos da classe dos fenotiazínicos, como a acepromazina. Isso se deve ao fato de que esses medicamentos têm potencial para agravar a hipotensão devido ao bloqueio  $\alpha$ -adrenérgico e podem também induzir fraqueza em equinos excitados ([López-Sanromán & Arco, 2012](#); [Mudge & Bramlage, 2007](#); [Thomassian, 2005](#)).



**Figura 1.** Sistema de loops com a descrição das etapas de colocação dos Loops para elevação vertical do cavalo. **Fonte:** [Madigan et al. \(2019\)](#).

A sedação associada a analgesia pode ser necessária para aplicação de talas ou bandagens, e podem se tornar indispensáveis para o diagnóstico por meio de radiografias, que é recomendado para a obtenção do diagnóstico definitivo de fraturas ([Hardy, 2004](#); [Mudge & Bramlage, 2007](#); [Watkins, 2006](#)). Os anti-inflamatórios não esteroidais (AINEs), também exercem efeitos analgésicos ao bloquear a dor associada ao processo inflamatório local ([Tabela 1](#)) ([Mudge & Bramlage, 2007](#)).

Após estabilização do quadro geral do animal, o controle da infecção de feridas é fundamental. Uma ferida é definida como qualquer interrupção anatômica ou celular que comprometa as funções normais, geralmente resultante de trauma externo, seja ele acidental ou cirúrgico, como destacado por [Zahedi et al. \(2010\)](#). As feridas traumáticas acidentais podem se manifestar de diversas maneiras, incluindo avulsões, lacerações, queimaduras ou perfurações. No caso das perfurações, as causas podem variar, incluindo mordeduras, armas de fogo ou objetos perfurantes. Vale ressaltar que essas feridas acidentais estão propensas à infecção e geralmente exigem cuidados a longo prazo. Nas lesões que afetam as articulações, pode ocorrer penetração profunda nas superfícies articulares devido à contaminação, sendo assim, requer cuidados especiais para tratar tanto a ferida quanto a condição ortopédica subjacente ([Oliveira, 2012](#); [Williams & Moores, 2013](#)). Após avaliação inicial para validação da extensão da ferida, o controle da infecção é primordial. O primeiro passo a ser realizado é a tricotomia ampla. Posteriormente, preconiza-se uma lavagem com soro fisiológico, solução de ringer lactato ou pelo menos água para remoção de quaisquer sujidades presentes ([Bowlt & Friend, 2011](#); [Fossum, 2021](#); [Pavletic, 2018](#)).

**Tabela 1.** Fármacos e doses indicados para a realização de sedação e analgesia no paciente equino

Fármaco	Classificação dos fármacos	Classe dos fármacos	Dose	Via de administração
Xilazina	Analgésico, sedativo	$\alpha$ -2 agonista	0,5 a 1 ml/100kg	intravenosa
Detomidina	Analgésico, sedativo	$\alpha$ -2 agonista	0,2 a 0,6 ml/100kg	intravenosa
Butorfanol	Analgésico	opioide agonista-antagonista	1 ml/100 kg	intravenosa ou intramuscular
Fenilbutazona	Anti-inflamatório	AINE	1,1 a 2,2 ml/100kg	intravenosa
Firocoxibe	Anti-inflamatório	AINE	1 ml/100 kg	oral
Meloxicam	Anti-inflamatório	AINE	3 ml/100kg	intravenosa ou intramuscular

Doses baseadas em 100 kg de peso vivo.

Para limpar possíveis feridas, os agentes antissépticos mais utilizados são o iodopovidine (solução a 0,1%) e o clorexidine (solução a 0,05%) ([Hussni et al., 2001](#); [Johnston, 1990](#); [Menezes et al., 2010](#)).

O iodopovidine possui amplo espectro antimicrobiano, age contra bactérias gram-positivas e negativas e fungos, porém é inativado pelos neutrófilos (em concentrações menores que 0,1%) e por matéria orgânica ([Hussni et al., 2001](#)). O clorexidine também possui um bom espectro antibacteriano; porém não é efetivo contra bactérias dos gêneros *Proteus* e *Pseudomonas*, que podem adquirir resistência, nem contra fungos. No entanto, sua atividade bactericida é maior que a do iodopovidine e é mantida mesmo na presença de sangue e pus ([Theoret & Stashak, 2014](#)).

Após a lavagem meticulosa da ferida, pode ser necessário realizar o desbridamento. O desbridamento envolve a remoção de tecidos desvitalizados, necróticos, microrganismos e secreções, visando proporcionar uma cicatrização adequada da ferida ([Welsh & Sumping, 2015](#); [Woo et al., 2015](#)). O desbridamento de feridas pode ser realizado de duas maneiras: cirurgicamente, com o uso de bisturi e tesoura para remover tecido necrosado e contaminado, ou de forma seletiva, empregando pomadas e curativos para promover uma remoção gradual do tecido ([Davidson, 2015](#); [Fowler & Williams, 2002](#); [Hamilton & Kožár, 2017](#); [Hosgood, 2013](#); [Pavletic, 2018](#)).

A administração de antibióticos pode ser aplicada de forma tópica ou sistêmica. A terapia sistêmica é recomendada em casos de feridas gravemente contaminadas ou quando há sinais de infecção sistêmica ([Williams & Moores, 2009](#)). Já os antibióticos tópicos e antimicrobianos são usados para prevenir infecções, reduzir ou eliminar a presença de microrganismos nas feridas abertas. As penicilinas podem ser uma opção, assim como a ampicilina e a amoxicilina que são ativas contra muitas bactérias gram-positivas e gram-negativas. As penicilinas são medicamentos antimicrobianos dependentes do tempo, portanto o intervalo entre doses é importante na eficácia clínica ([Tabela 2](#)).

**Tabela 2.** Dosagens recomendadas de penicilina para cavalos e potros

Fármacos	Classificação do fármaco	Classe do fármaco	Dose	Via de administração
Penicilina G Potássica	Antibiótico	$\beta$ -lactâmico	22.000 a 44.000 UI/kg	Intramuscular ou Intravenoso
Penicilina G Procaína	Antibiótico	$\beta$ -lactâmico	15.000 a 44.000 UI/kg	Intramuscular
Penicilina G Sódica	Antibiótico	$\beta$ -lactâmico	22.000 a 44.000 UI/kg	Intramuscular ou Intravenoso

Adaptado de [Orsini & Divers \(2014\)](#).

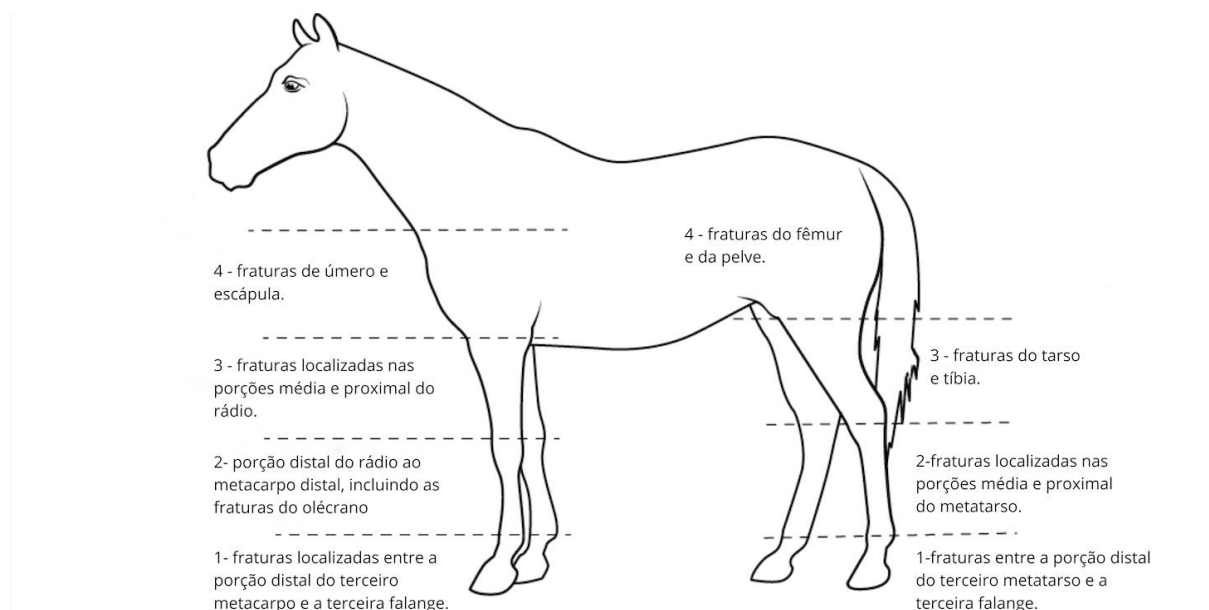
## Técnicas de imobilização e materiais utilizados nos casos de emergência ortopédica

Para encaminhamento do equino para centros especializados, ou a tentativa de tratamento conservativo, a imobilização da região é necessária. Esta técnica também previne lesões adicionais aos ferimentos já existentes ([Lorga et al., 2017](#)). Deve ser confeccionada com materiais de fácil aplicação como algodão ortopédico ou mantas de proteção, ligas de descanso ou ataduras, esparadrapo, fita adesiva multiuso, talas de variados comprimentos e compressas com os objetivos de reduzir edema e espaço morto, absorver exsudato, minimizar a dor e promover proteção contra infecções e traumas adicionais ([Hardy, 2004](#)).

A imobilização deve ser projetada de maneira a proporcionar suporte ao membro afetado, o que contribui para aliviar a ansiedade do animal. Esta é realizada por meio da aplicação de bandagem de Robert-Jones, e sobreposta por uma ou mais talas ([Hardy, 2004](#); [López-Sanromán & Arco, 2012](#)).

As bandagens Robert-Jones são compostas por três camadas distintas: a camada primária, a camada secundária ou intermediária e a camada terciária, também conhecida como camada externa. A camada primária fica em contato direto com a ferida e é utilizada como base para a aplicação de medicamentos tópicos ([Pavletic, 2018](#)). A camada secundária ou intermediária tem a função de oferecer suporte à camada primária, absorvendo o exsudato proveniente da ferida, como sangue, soro, detritos, bactérias e enzimas ([Fossum, 2021](#); [Thomassian, 2005](#)). Geralmente, essa camada é composta por algodão hidrofóbico. Já a camada terciária desempenha um papel crucial ao oferecer pressão e suporte às outras camadas. Para isso, são utilizados materiais como adesivos autocolantes e faixas elásticas, além de ataduras de algodão ([Auer, 2019](#); [Campbell, 2006](#); [Dryden et al., 2013](#)).

Em casos de fraturas, a correta imobilização externa, tanto os membros torácicos quanto os pélvicos podem ser divididos em quatro regiões baseadas na localização predominante das forças biomecânicas ([Auer, 2012](#); [López-Sanromán & Arco, 2012](#); [Nixon, 2019a, 2019b](#)).



**Figura 2.** Divisão em níveis dos possíveis locais de fratura nos equinos. Ilustração traduzida e adaptada de [Fürst \(2012\)](#).

As lesões que acometem os membros torácicos e pélvicos localizadas no nível um da imagem ([Figura 2](#)), tem como principais forças de inclinação os sentidos dorso-palmar e dorso-plantar, respectivamente ([Kelmer, 2006](#); [Nixon, 2019a](#); [Swor & Watkins, 2008](#); [Watkins, 2006](#)). A partir desta informação, tanto nos membros torácicos, quanto nos membros pélvicos, o melhor método de neutralizar essa força é realizar uma bandagem que abranja desde o casco até a região do carpo e tarso respectivamente, em combinação com a colocação de uma tala sobre a face dorsal do membro, estendendo-se desde a região proximal do metacarpo e metatarso respectivamente, até o solo ([Walmsley, 1999](#); [Hardy, 2004](#); [Kelmer, 2006](#)).

As fraturas localizadas na porção distal do rádio, incluindo as fraturas de olécrano e as fraturas das porções média e proximal de metatarso, ambas situadas no nível dois da imagem ([Figura 2](#)), devem ser estabilizadas de maneiras distintas. As fraturas dos membros torácicos são estabilizadas por meio da realização de uma bandagem de Robert-Jones, desde o casco até a articulação úmero-rádio-ulnar ([López-Sanromán & Arco, 2012](#); [Smith, 2006](#)). Nos membros pélvicos, é fundamental a estabilização por meio do alinhamento da coluna vertebral e pela imobilização dos ossos que estão distais à área da fratura. Para isso, é recomendado o uso de uma bandagem com um nível moderado de acolchoamento, que deve se estender até a região do tarso. Para a devida imobilização, são necessárias duas talas: uma posicionada na parte ventral (face plantar) e outra na lateral do membro, ambas estendendo-se desde o solo até o tarso ([Fürst, 2012](#); [Hardy, 2004](#); [Madigan et al., 2019](#); [Smith, 2006](#)).

As lesões localizadas no nível três da imagem ([Figura 2](#)), como as fraturas média e proximal de rádio e fraturas de tíbia, possuem prognóstico ruim devido à natureza delas, os músculos flexores do membro se tornam abdutores, resultando em uma angulação valgo do membro. O aspecto medial do rádio e da tíbia não tem massa muscular suficiente para ajudar a evitar a penetração da pele pelo osso fraturado, e fraturas abertas são comuns. O objetivo da imobilização externa é evitar a abdução do membro e outras lesões nos tecidos moles ([Fürst, 2012](#); [López-Sanromán & Arco, 2012](#); [Madigan et al., 2019](#); [Mudge & Bramlage, 2007](#); [Smith, 2006](#)).

Já as fraturas situadas no nível quadro da imagem ([Figura 2](#)) possuem como característica uma cobertura muscular significativa, o que proporciona estabilidade adequada às extremidades ósseas fraturadas e evita a protrusão dos ossos através da pele. Como resultado, não é necessário aplicar bandagens ou talas a essas fraturas. De fato, neste cenário, o uso de bandagens pode ser prejudicial à estabilidade da fratura, uma vez que exerce uma força pendular que aumenta o risco de desalinhamento dos fragmentos ósseos ([Hardy, 2004](#); [Mudge & Bramlage, 2007](#); [Smith, 2006](#)).

## Transporte

O processo de transporte de equinos com emergência ortopédica pode agravar a lesão, portanto é importante que a área dentro do trailer seja pequena para evitar a movimentação excessiva do paciente, o piso deve, quando possível, ser acolchoado, a fim de diminuir a vibração durante o transporte, assim como a ventilação deve ser adequada ([Fürst, 2012](#)). Antes de transportar o paciente é aconselhável verificar se o veículo está em pleno funcionamento, se o animal está devidamente imobilizado e se todos os documentos necessários para o transporte estão prontamente disponíveis ([Hardy, 2004](#)).

Nos casos de fraturas, os pacientes com lesões nos membros torácicos devem ser acomodados com a parte da frente do corpo voltada para trás ao embarcar, da mesma forma que pacientes com fraturas nos membros pélvicos devem ser acomodados com a parte de trás do corpo voltada para trás. Esse procedimento tem como objetivo melhorar o equilíbrio do paciente durante as desacelerações e frenagens do trailer, visto que as forças de aceleração são mais facilmente controláveis do que as forças de desaceleração. Dessa maneira, busca-se reduzir a pressão sobre o membro fraturado ([Fürst, 2012](#); [López-Sanromán & Arco, 2012](#); [Smith, 2006](#)).

## Consideração final

O manejo de primeiros socorros de equinos com emergência ortopédica associado às formas de resgate adequada e ao modo como o animal deve ser transportado fornece um conjunto de ferramentas úteis para socorristas, veterinários e proprietários de cavalos, facilitando assim o sucesso para o prognóstico do animal.

## Referências bibliográficas

- Auer, J. A. (2012). Drains, bandages, and external coaptation. In J. A. Auer & J. A. Stick (4 Ed.), *Equine surgery*, Philadelphia: Saunders. (pp. 203–218).
- Auer, J. A. (2016). *Advances in osteosynthesis in the horse*, 32(2), 148-159.
- Auer, J. A. (2019). Principles of fracture treatment. In J. A. Auer (Ed.), *Equine surgery* (5th ed., pp. 1277–1314). Elsevier.

- Auer, J. A. (2019). Surgical equipment and implants for fracture repair. In A. J. Nixon (Ed.), *Equine fracture repairs* (pp. 107–126). Willey Blackwell.
- Auer, J. A., & Stick, J. A. (2018). *Equine surgery-E-Book*. Elsevier Health Sciences.
- Bowl, K., & Friend, E. (2011). Small animal skin wounds: Management of simple, open wounds and non-healing wounds. *Companion Animal*, 16(4). <https://doi.org/10.1111/j.2044-3862.2011.00053.x>.
- Buisine, M. F. (2013). *Abordagens médica e fisioterapêutica em dorsalgias nos equinos*.
- Campbell, B. G. (2006). Dressings, bandages, and splints for wound management in dogs and cats. *Veterinary Clinics Small Animal Practice*, 36, 759–791.
- Col, D. C. (2024). Laminite aguda em um equino: Relato de caso. (r2024). *Pubvet*, 18(07), e1626. <https://doi.org/10.31533/10.31533/pubvet.v18n07e1626>.
- Cunha, C. M. (2012). Serviços em ortopedia veterinária. In *Universidade Federal de Goiás. Universidade Federal de Goiás*.
- Davidson, J. R. (2015). Current concepts in wound management and wound healing products. In *Veterinary Clinics of North America - Small Animal Practice* (Vol. 45, Issue 3). <https://doi.org/10.1016/j.cvsm.2015.01.009>.
- Dryden, S. V., Shoemaker, W. G., & Kim, J. H. (2013). Wound management and nutrition for optimal wound healing. In *Atlas of the Oral and Maxillofacial Surgery Clinics of North America* (Vol. 21, Issue 1). <https://doi.org/10.1016/j.cxom.2012.12.008>.
- Engbruch, A. M. (2017). Miopatia pós-anestésica em equino anêmico: relato de caso. *Revista Acadêmica Ciência Animal*, 15, 311–312.
- Escodro, P. B., Gianini, C., & Lopes, P. F. R. (2007). Considerações sobre as fraturas dos ossos metacárpicos (metatársicos) acessórios nas desmites do suspensório do boleto. *Revista Brasileira de Medicina Veterinária Equina*, 2(13), 24–27.
- Fossum, T. W. (2021). *Cirurgia de pequenos animais* (3ed.). Elsevier Editora.
- Fowler, D., & Williams, J. M. (2002). Manual of canine and feline wound management and reconstruction. *The Canadian Veterinary Journal.*, 43(8).
- Fürst, A. E. (2012). Emergency treatment and transportation of equine fracture patients. In Auer, J. A.; Stick, J. A. *Equine surgery*. 4. ed. Philadelphia: Saunders, 1015-1024.
- Hamilton, L., & Kožár, M. (2017). Efficiency of enzymatic debridement in the healing process of chronic wounds in small animal practice. *Folia Veterinaria*, 61(1). <https://doi.org/10.1515/fv-2017-0006>.
- Hardy, J. (2004). Emergency procedure and first aid. In K. W. Hinchcliff, A. J. Kaneps, & R. J. Geor (Eds.), *Equine sports medicine and surgery: Basic and clinical sciences of the equine athlete* (pp. 1179–1192). Saunders.
- Hardy, J. (2012). Fluids, electrolytes, and acid base therapy. In J. A. Auer & J. A. Atick (Eds.), *Equine surgery* (pp. 24–34). Saunders.
- Hosgood, G. (2013). Manual de feridas em cães e gatos. In *Manual de Feridas em Cães e Gatos*.
- Howlett, M., & Turnbull, C. (2009). Large animal emergency rescue training. In *International Specialised Skills Institute*.
- Kelmer, G. (2006). Emergency management of the fracture patient. In: Wilson, D. A. et al. Manual of equine field surgery. St. Louis: Saunders Elsevier, 24-29.
- Hussni, C. A., Wludarski, A. R. L., Nicoletti, J. L. de M., Thomassian, A., Alves, A. L. G., Figueiredo, L. M. A. de, & Curi, P. R. (2001). Comparação entre timerosal, glicerina iodada e iodo polivinilpirrolidona com açúcar, na cicatrização de pele em equinos. *Arquivo de Ciências, Veterinária e Zoologia*, 4(2), 109–118.
- Johnston, D. E. (1990). Wound healing in skin. *Veterinary Clinics of North America: Small Animal Practice*, 20(1), 1–25. [https://doi.org/10.1016/S0195-5616\(90\)50001-7](https://doi.org/10.1016/S0195-5616(90)50001-7).
- López-Sanromán, J., & Arco, M. V. (2012). Primeros auxilios e inmovilización del caballo fracturado. *Revista Complutense de Ciencias Veterinarias*, 6(2), 48–58.

- Melo, U. P., Ferreira, C., Palhares, M. S. & da Silva Filho, J. M. (2010). Choque circulatório em equinos. *Semina: Ciências Agrárias*, 31(1), 205-230.
- Lorga, A. D., Barragan, F. G., Kovacs, T. S., Dias, L., Ribeiro, M. G., & Bortolato, J. (2017). Síndrome dos transportes em equino – Relato de caso. *Revista de Ciência Veterinária e Saúde Pública*, 4, 49–50.
- Luna, S. P. L. (2008). Dor, sciência e bem-estar em animais. *Ciência Veterinária Nos Trópicos*, 11(1), 17–21.
- Luz, G. B., Barbosa, A. A., Freitas, K. C., Silveira, R., Vieira, L. V., Pizzi, G. L. B. L., Franco, F. A., & Martins, C. F. (2021). Laminite em equinos: Revisão. *Brazilian Journal of Development*, 7(3). [xhttps://doi.org/10.34117/bjdv7n3-809](https://doi.org/10.34117/bjdv7n3-809).
- Madigan, J., Aleman, L. C. M., Nieves, S., Horgan, M., & Weberg, K. (2019). Description of placement procedures for common methods used in equine emergency rescue using a simplified loops system. *Animals*, 9(8). <https://doi.org/10.3390/ani9080529>.
- Menezes, M. M., Oliveira, L. D., Koga-Ito, C. Y., Jorge, A. O. C., & Valera, M. C. (2010). Concentração fungicida mínima das soluções de clorexidina e hipoclorito de sódio sobre *Candida Albicans*. *Brazilian Dental Science*, 11(2), 23–28. <https://doi.org/10.14295/bds.2008.v11i2.457>.
- Mudge, M. C., & Bramlage, L. R. (2007). Field fracture management. In *Veterinary Clinics of North America - Equine Practice* (Vol. 23, Issue 1). <https://doi.org/10.1016/j.cveq.2006.11.008>.
- Nixon, A. J. (2019a). Equine fracture repair. In *Equine Fracture Repair*. <https://doi.org/10.1002/9781119108757>.
- Nixon, A. J. (2019b). General considerations for fracture repair. In A. J. Nixon (Ed.), *Equine Fracture Repairs* (pp. 35–43). Hoboken: Wiley.
- Oliveira, A. C., & Barbosa, J. B. P. (2023). A crioterapia no tratamento da laminite equina: Revisão integrativa. *Academic Journal of Studies in Society, Scinces and Technology*.
- Oliveira, A. L. A. (2012). *Técnicas cirúrgicas em pequenos animais*. Elsevier Brasil.
- Orsini, J. A. & Divers, T. J. (2014). *Equine emergencies- treatment and procedures*. 4<sup>a</sup>. ed. Saint Louis: Elsevier, 238-267.
- Paganela, J. C., Ribas, L. M., Santos, C. A., Feijó, L. S., Nogueira, C. E. W., & Fernandes, C. G. (2009). Abordagem clínica de feridas cutâneas em equinos Clinical approach in equine skin wounds. *Ciências Veterinárias*, 104, 13–18.
- Pavletic, M. M. (2018). *Atlas of small animal wound management and reconstructive surgery* (Wiley-Blackwell, Ed.). John Wiley & Sons.
- Raymond, S., MacPherson, V., Kelly, B., Gimenez-Husted, R., & Ecker, G. (2021). Large animal rescue and livestock emergency response training best practices. *Australian Journal of Emergency Management*, 36(3).
- Smith, J. J. (2006). Emergency fracture stabilization. *Clinical Techniques in Equine Practice*, 5(2), 154–164. <https://doi.org/10.1053/j.ctep.2006.03.009>.
- Souza, A. F., Nóbrega, F. S., Spagnolo, J. D., Corrêa, R. R., Silva, L. C. L. C. da, & Zoppa, A. L. do V. de. (2020). Cirurgia ortopédica em equinos no Brasil: evolução e estudo retrospectivo dos casos de fraturas no serviço de cirurgia de grandes animais da Universidade de São Paulo (1997-2019). *Ars Veterinaria*, 36( 2), 98-108. doi:10.15361/2175-0106.2020v36n2p98-108
- Stashak, T. S. (2011). *Claudicação em eqüinos segundo Adams*. Editora Roca.
- Swor, T. M., & Watkins, J. P. (2008). Musculoskeletal system - adult orthopedic emergencies. In: Orsini, J. A., Divers, T. J. *Equine emergencies: treatment and procedures*. 3. ed. St. Louis: Saunders Elsevier. 279-308.
- Theoret, C. L., & Stashak, T. S. (2014). Integumentary system: Wound healing, management, and reconstruction. In *Equine Emergencies: Treatment and Procedures* (pp. 238–267). <https://doi.org/10.1016/B978-1-4557-0892-5.00019-2>.
- Thomassian, A. (2005). *Enfermidades dos cavalos*. 4. ed. São Paulo: Varela, 573 p.



- Walmsley, J. (1999). Emergency management of fractures in horses. In Practice, London, 21(3), 122-127.1999.
- Watkins, J. P. (2006). Etiology, diagnosis, and treatment of long bone fractures in foals. *Clinical Techniques in Equine Practice*, 5(4), 296–308. <https://doi.org/10.1053/j.ctep.2006.09.004>.
- Welsh, E. M., & Sumping, J. (2015). Non-selective wound debridement. *Veterinary Nursing Journal*, 30(7). <https://doi.org/10.1080/17415349.2015.1044482>.
- Williams, J. & Moores, A. (2009). *Manual of Canine and Feline Wound Management and Reconstruction*– 2° Ed. BSAVA, Gloucester.
- Williams, J. & Moores, A. (2013). *Manual de feridas em cães e gatos* – 2° Ed. Roca - São Paulo.
- Woo, K. Y., Keast, D., Parsons, N., Sibbald, R. G., & Mittmann, N. (2015). The cost of wound debridement: A Canadian perspective. *International Wound Journal*, 12(4). <https://doi.org/10.1111/iwj.12122>
- Zoppa, A. L. V., Silva, L. C., L.C. Corrêa, R. R., Spagnolo, J. D., Hagen, S. C. F., Souza, A. F. Fraturas em potros: Estudo retrospectivo de 31 casos (2008-2019). *Brazilian Journal of Animal and Environmental Research*, v. 3, n. 2, p. 358-371, 2020.
- Zahedi, P., Rezaeian, I., Ranaei-Siadat, S. O., Jafari, S. H., & Supaphol, P. (2010). A review on wound dressings with an emphasis on electrospun nanofibrous polymeric bandages. In *Polymers for Advanced Technologies* (Vol. 21, Issue 2). <https://doi.org/10.1002/pat.1625>.

**Histórico do artigo:****Recebido:** 30 de maio de 2024**Aprovado:** 18 de junho de 2024**Licenciamento:** Este artigo é publicado na modalidade Acesso Aberto sob a licença Creative Commons Atribuição 4.0 (CC-BY 4.0), a qual permite uso irrestrito, distribuição, reprodução em qualquer meio, desde que o autor e a fonte sejam devidamente creditados.