

<https://doi.org/10.31533/pubvet.v18n06e1608>

Torção de lobo pulmonar em cão com linfangiectasia: Relato de caso

Isabella Duarte Neves^{1*}, Gustavo Schiavi², Guilherme Henrique Poli de Oliveira³, Daniel Pedro Bonjono Maia Souto⁴, Patricia Negri Castro⁵

¹Graduanda em Medicina Veterinária do Centro Universitário das Américas, São Paulo, Brasil.

²Médico Veterinário Pós graduado em Clínica e Cirurgia de Pequenos Animais, Universidade Santo Amaro, São Paulo, Brasil.

³Médico Veterinário Pós graduado em Oftalmologia Veterinária, Anclivepa, São Paulo, Brasil.

⁴Médico Veterinário Tomografista pela Empresa Imagem.vet.

⁵Médica Veterinária Pós-graduada em Gastroenterologia, Universidade de Franca, São Paulo, Brasil.

*Autor para correspondência: bellaisaaaaa@gmail.com.

Resumo. A torção de lobo pulmonar caracteriza-se pela rotação do lobo pulmonar ao redor do seu eixo longo, com torção do brônquio e vasos pulmonares no hilo. Tal afecção é uma condição rara em gatos e pouco frequente em cães. Alguns dos sinais clínicos mais comuns que cães com torção de lobo pulmonar podem apresentar é tosse, hemoptise, dispneia ou taquipneia. Exames complementares como a radiografia, ultrassonografia, broncoscopia e tomografia computadorizada têm sido utilizados para o diagnóstico definitivo. O objetivo deste trabalho é relatar o caso de um cão, da raça Pastor de Shetland, de cinco anos de idade, que possui histórico de linfangiectasia e foi diagnosticado com torção de lobo pulmonar cranial esquerdo. Por conta do quadro de hemoptise e engasgo, a internação do animal foi indicada. Depois de exames complementares como ultrassonografia, radiografia e tomografia computadorizada, o diagnóstico da torção passou a ser definitivo. O paciente foi encaminhado para o serviço cirúrgico do Centro Veterinário Seres para realização de lobectomia, que é a cirurgia de eleição para torção de lobo pulmonar. Durante o procedimento cirúrgico não houve intercorrências e o pós operatório do paciente foi bem sucedido, com ele tendo alta quatro dias após a cirurgia. O prognóstico é bom para a maioria dos animais quando a cirurgia é realizada.

Palavras-chave: Lobectomia, linfangiectasia, torção

Lung lobe torsion in a dog with lymphangiectasia: Case report

Abstract. Pulmonary lobe torsion is characterized by rotation of the pulmonary lobe around its long axis, with torsion of the bronchus and pulmonary vessels at the hilum. This condition is a rare condition in cats and uncommon in dogs. Some of the most common clinical signs that dogs with pulmonary lobe torsion may present are coughing, hemoptysis, dyspnea and tachypnea. Complementary exams such as radiography, ultrasound, bronchoscopy and computed tomography have been used for definitive diagnosis. The objective of this work is to report the case of a 5-year-old Shetland Shepherd dog, who has a history of lymphangiectasia, and was diagnosed with torsion of the left cranial lung lobe. Due to hemoptysis and choking, the animal's hospitalization was recommended. After additional tests, such as ultrasound, radiography and computed tomography, the diagnosis of torsion became definitive. The patient was referred to the surgical service of the Seres Veterinary Center for a lobectomy, which is the surgery of choice for pulmonary lobe torsion. During the surgical procedure, there were no complications and the patient's post-operative period was successful, being discharged 4 days after surgery. The prognosis is good for most animals if surgery is performed.

Keywords: Lobectomy, lymphangiectasia, torsion

Introdução

A torção de lobo pulmonar (TLP) é uma condição rara em gatos e pouco frequente na clínica de cães ([I. A. Fabris et al., 2020](#); [Nelson & Couto, 2015](#); [Spranklin et al., 2003](#)). Ela ocorre quando há rotação do lobo pulmonar ao redor do seu eixo longo, com torção do brônquio e vasos pulmonares no hilo ([Fossum, 2021](#)). A torção do lobo pulmonar pode ser espontânea, de ocorrência secundária a traumas e manipulação cirúrgica, ou associadas às condições em que ocorra o aumento de ar ou fluido ao redor do lobo, como nos casos de efusão pleural, pneumotórax, trauma ou pneumonia, podendo resultar na sua rotação ([Millard et al., 2008](#); [Oliveira, 2022](#); [Rooney et al., 2001](#)). A TLP pode ocorrer em qualquer lobo, mas foi relatada mais comumente no lobo pulmonar direito médio e no lobo cranial esquerdo ([Fossum, 2021](#); [Rooney et al., 2001](#); [Spranklin et al., 2003](#)). O tratamento é realizado com a remoção cirúrgica do lobo afetado ([Oliveira, 2022](#); [Rooney et al., 2001](#)).

O presente relato visa apresentar um caso de TLP em um cão da raça Pastor de Shetland com histórico de linfangiectasia, assim como o sucesso da cirurgia e do seu pós-operatório.

Relato do caso clínico

Um cão, de cinco anos de idade, da raça Pastor de Shetland, foi atendido no Centro Veterinário Seres, na cidade de São Paulo, com quadro de hemoptise e tosse por engasgo, hipoteticamente causado pela ingestão de corpo estranho (espinha de peixe). A auscultação cardiopulmonar estava abafada. Foi realizada ultrassonografia torácica que indicou presença de linhas B e efusão pleural, sendo indicada internação para estabilização do quadro clínico. O paciente possui diagnóstico prévio de linfangiectasia e em decorrência disso, comparece ocasionalmente para toracocentese, para drenar as efusões pleurais e consequente normalização do padrão respiratório.

O paciente evoluiu de forma positiva nas primeiras 24 horas, cessando a tosse e a hemoptise. Entretanto, ele começou a apresentar um esforço respiratório misto com padrão abdominocostal. Na madrugada foi realizada uma ultrassonografia torácica que evidenciou discreta efusão pleural do lado esquerdo e moderada do lado direito. Foi optado por realizar uma toracocentese, quando foram retirados aproximadamente 600 ml de conteúdo serosanguinolento ([Figura 1](#)) do hemitórax direito. Após o procedimento, houve uma melhora significativa do padrão respiratório.



Figura 1. 600 ml de líquido serosanguinolento drenado por meio de toracocentese no hemitórax direito.
Fonte: [Centro Veterinário Seres](#).

Na auscultação pulmonar, 12 horas após a toracocentese, foi identificado estertor sibilante no hemitórax esquerdo que levou a realizar nova ultrassonografia torácica, evidenciando hepatização pulmonar (aumento do tamanho do lobo e arredondamento dos bordos) no lobo cranial esquerdo, e posteriormente foi realizada uma radiografia torácica, sugerindo torção lobar ([Figura 2](#)).

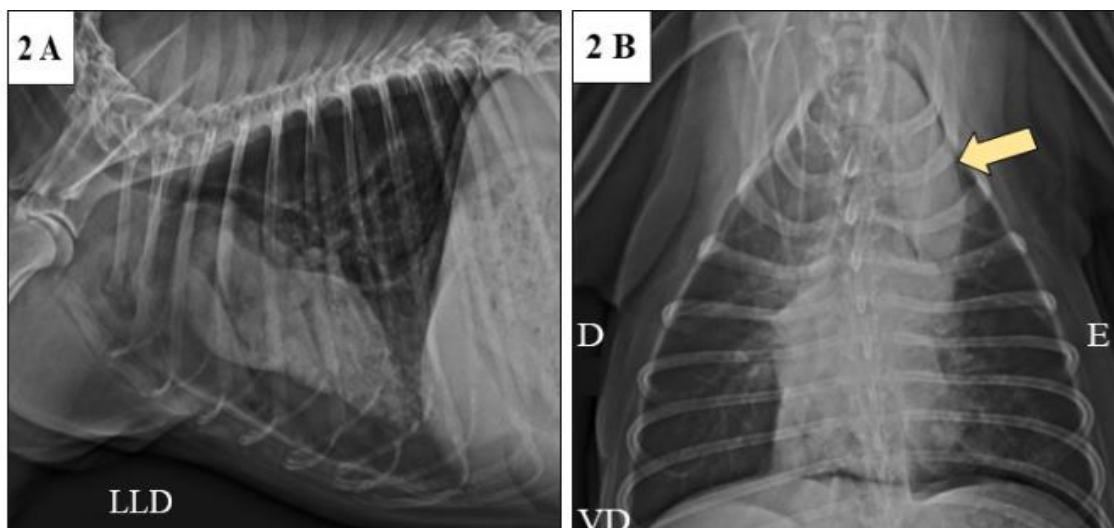


Figura 2. Radiografia do paciente em que visibiliza-se maior caracterização e individualização do lobo pulmonar cranial esquerdo, apresentando aumento de tamanho, formato abaulado e aumento homogêneo da radiopacidade (**seta Amarela**). Imagens radiográficas que podem estar relacionadas com torção lobar. **Fonte:** [Centro Veterinário Seres](#).

Para elucidação diagnóstica e adequada avaliação dos respectivos vasos e brônquios, bem como planejamento cirúrgico, foi realizada tomografia computadorizada do tórax (**Figura 3**).

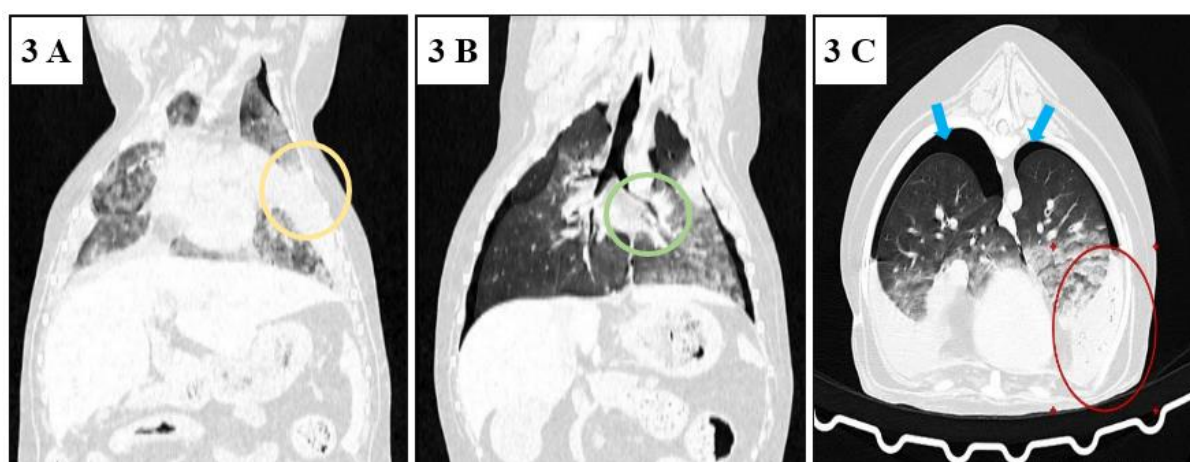


Figura 3. Imagem da tomografia computadorizada do paciente. (A) Porção caudal do lobo cranial esquerdo consolidado (**círculo amarelo**). (B) Observa-se uma baixa definição da inserção do brônquio do lobo cranial esquerdo (**círculo verde**). (C) Consolidação total da porção caudal do lobo pulmonar cranial esquerdo, com algumas pequenas áreas de atenuação gasosa entremeadas, associado a não caracterização do respectivo brônquio lombar (**círculo vermelho**). Pneumotórax bilateral (**seta azul**). Logo, a imagem é sugestiva de torção de lobo pulmonar. **Crédito da imagem:** Daniel Pedro Bonjono Maia Souto.

Em virtude do histórico clínico, anamnese e exames complementares realizados, foi confirmada a torção de lobo pulmonar cranial esquerdo. O paciente foi encaminhado para o serviço cirúrgico para realização de lobectomia. Foi aplicada metadona (0,2 mg/kg/IM) como medicação pré-anestésica. O paciente foi posicionado em decúbito lateral direito, promovida ampla tricotomia e a indução anestésica foi realizada com propofol (2,0 mg/kg/IV), fentanil (2,5 mg/kg/IV) e cetamina (2,0 mg/kg/IV). Bupivacaína (2,0 mg/kg) foi utilizada para bloquear o plano eretor da espinha e promover melhor analgesia no transcirúrgico. A manutenção foi feita com isoflurano, com ventilação controlada durante todo o procedimento.

O acesso cirúrgico foi realizado com toracotomia no 5º espaço intercostal esquerdo. A pleura foi incisada e visualizada moderada quantidade de líquido livre, tal como, a porção do lobo cranial esquerdo que estava congesto e com aspecto hepatizado (**Figura 4A**). A ligadura dupla foi utilizada para retirar a porção caudal do lobo cranial esquerdo e o nó de miller foi feito para ligar os vasos e brônquios. Foi executado o “teste do borracheiro” e identificou-se uma fístula no lobo pulmonar caudal esquerdo

(Figura 4B) que foi corrigida com sutura em pontos simples separado (com nylon 6-0) e cola cirúrgica, posteriormente foi executado outro “teste do borracheiro” e não houve extravasamento de ar.

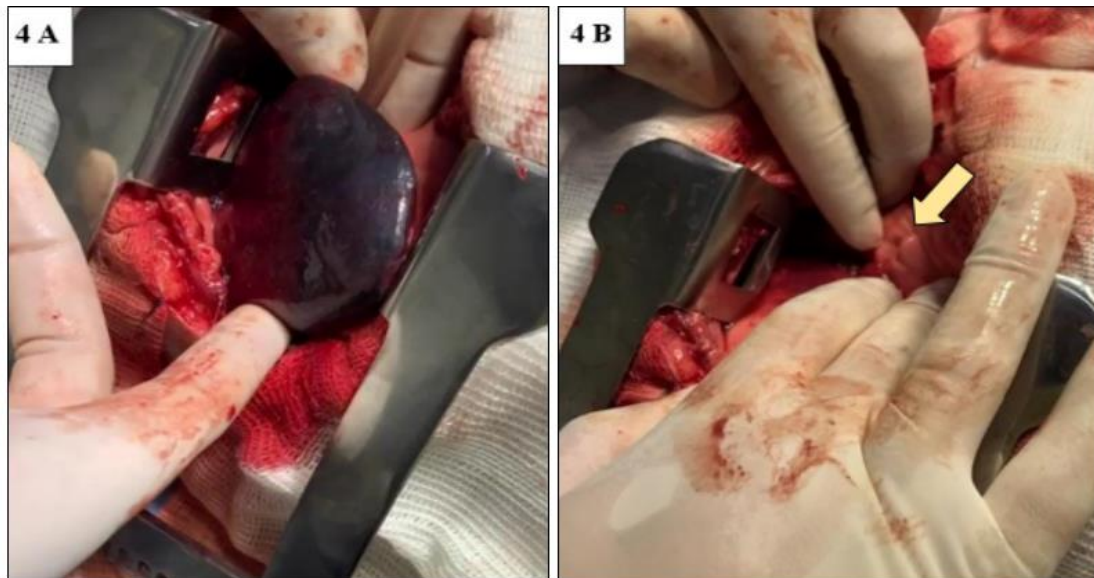

Figura 4. (A) Porção do lobo cranial esquerdo congestionado e com aspecto hepatizado; (B) Fístula encontrada na porção caudal do lobo cranial esquerdo (seta amarela). Crédito da imagem: Gustavo Schiavi.

Foi colocado um dreno torácico número 14 de modo tunelizado (o dreno entrou na pele na altura do 11° espaço intercostal e no tórax no 9° espaço intercostal) para drenagem do conteúdo inflamatório produzido no pós operatório, e uma sonda uretral número 6 para administração de analgésico no pós-operatório. O procedimento durou cerca de 2 horas e não houve intercorrências. No pós-operatório foi administrado metadona (0,2 mg/kg/IM), dipirona (25,0 mg/kg/IV) e cefalotina (25,0 mg/kg/IV).

O paciente foi admitido na internação após a cirurgia e no retorno anestésico se manteve agitado, apresentando um episódio de tosse que durou alguns segundos, mas os parâmetros mantiveram-se dentro da normalidade e sem algia em topografia cirúrgica. Oito horas após a cirurgia foram drenados 350 ml de líquido serosanguinolento pelo dreno torácico. Um dia após a cirurgia o paciente começou a fazer o uso de uma bomba elastomérica com lidocaína (2 ml/hr) que ficou dentro de uma bolsa de armazenamento (Figura 5). Devido a diminuição de dor no local da incisão, o dreno de analgesia foi retirado dois dias após a cirurgia. O paciente evoluiu de forma positiva, recebendo alta quatro dias após a cirurgia.

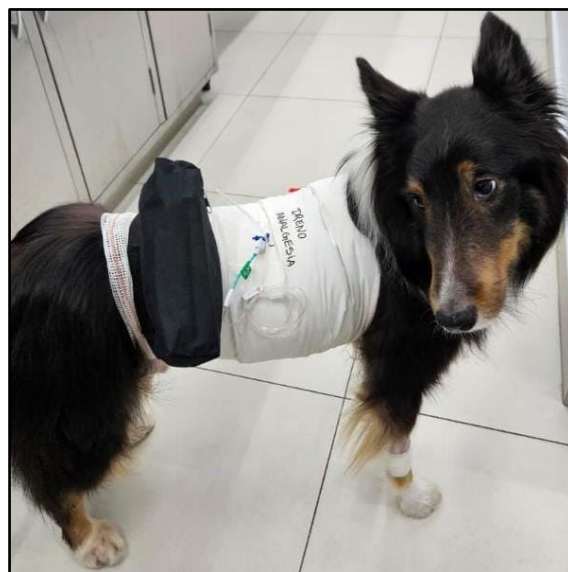

Figura 5. Paciente fazendo o uso de uma bomba elastomérica que está dentro de uma bolsa de armazenamento.

Discussão

A torção do lobo pulmonar (TLP) é uma rotação do lobo pulmonar ao redor do seu eixo longo, com torção do brônquio e vasos pulmonares no hilo ([Millard et al., 2008](#); [Rooney et al., 2001](#); [Spranklin et al., 2003](#)). A TLP pode ocorrer em qualquer lobo, mas foi relatada mais comumente no lobo pulmonar direito médio em cães de grande porte, e no lobo cranial esquerdo em cães pequenos ([Fabris et al., 2020](#); [Fossum, 2021](#); [Millard et al., 2008](#)).

De acordo com a literatura, a torção de lobo pulmonar é rara em gatos e é uma condição pouco frequente na clínica de cães e gatos. Aparentemente, ocorre com maior frequência em raças caninas de grande porte, particularmente naquelas com tórax profundo, como Afghan Hound e Whippet, mas há relatos de TLP em cães da raça Pug ([Rooney et al., 2001](#)) e Jack Russell Terrier ([Terzo et al., 2008](#)). Cães de meia-idade são mais comumente afetados, mas a TLP pode ocorrer em animais de qualquer idade, sendo que há um caso que foi relatado de TLP em uma cadela de 17 anos ([Fabris et al., 2020](#)). A etiologia da TLP é pouco compreendida, mas acredita-se que seja espontânea ou de ocorrência secundária a traumas e manipulação cirúrgica, ou associadas a condições em que ocorra o aumento de ar ou fluido ao redor do lobo, como nos casos de efusão pleural, pneumotórax, trauma, ou pneumonia, predispondo à sua rotação ([Fossum, 2021](#); [González & Silva, 2008](#); [Oliveira, 2022](#); [Santos & Alessi, 2023](#); [Zachary et al., 2012](#)). Este achado está de acordo com o observado no caso relatado, já que o animal tem histórico de recorrentes efusões pleurais por conta do seu diagnóstico de linfangiectasia.

Cães com TLP apresentam como sinais clínicos tosse e hemoptise. Alguns animais podem estar anoréxicos e deprimidos. Em casos de efusão pleural significativa, os cães podem ser trazidos para atendimento em angústia respiratória severa. Pode haver um histórico prévio de pneumotórax, pneumonia e/ou trauma ([Fossum, 2021](#)). Podem apresentar, também, sintomas agudos ou crônicos, e comumente os sinais clínicos incluem dispneia ou taquipneia, letargia e relutância ao exercício ([Oliveira, 2022](#)). Sinais como tosse, hemoptise e taquipneia puderam ser observados no caso relatado.

Exames radiográficos e ultrassonográficos têm sido utilizados para o diagnóstico definitivo da TLP, em que serão visualizados um ou mais lobos pulmonares consolidados e/ou efusão pleural. Pode ser necessário exames posteriores para o diagnóstico, como broncoscopia e tomografia computadorizada. A tomografia computadorizada tornou-se a ferramenta mais valiosa para avaliar a estrutura do parênquima pulmonar e a cavidade torácica e tem sido usada com frequência na avaliação das doenças torácicas em cães ([Oliveira, 2022](#)). O diagnóstico se deu com a associação entre o histórico, sinais clínicos, exame físico e exames complementares - como ultrassonografia torácica, radiografia e tomografia computadorizada, sendo que só após a tomografia computadorizada que o diagnóstico passou a ser definitivo.

A correção espontânea de um lobo pulmonar torcido é incomum por conta de edema do lobo e rápida formação de aderências. O tratamento de escolha para TLP é a lobectomia do lobo afetado ([Fossum, 2021](#)). O acesso é comumente feito através de toracotomia lateral. Realiza-se cuidadosamente uma ligadura do pedículo broncovascular, sem desfazer a rotação do lobo, evitando a liberação de citocinas na circulação sistêmica, e remove-se o lobo afetado ([Oliveira, 2022](#)).

O prognóstico é bom para a maioria dos animais com TLP se a cirurgia for realizada. A efusão pleural usualmente cessa dentro de poucos dias de cirurgia, a menos que o animal tenha quilotórax concomitante ([Fossum, 2021](#)). No caso relatado, o paciente continuou tendo efusões pleurais após a cirurgia por conta da linfangiectasia.

Conclusão

O presente trabalho apresenta um relato de caso de torção de lobo pulmonar (TLP) cranial esquerdo em um cão de raça Pastor de Shetland, com histórico de linfangiectasia, doença esta que pode causar efusão pleural, e que conseqüentemente, predispõe a rotação do lobo pulmonar. A TLP é rara, mas precisa estar na lista de diagnósticos diferenciais de cães que apresentam sintomas como tosse, hemoptise, dispneia, taquipneia e letargia.

Referências bibliográficas

- Fabris, I. A., Hayashi, A. M., Flôr, P. B., Unruh, S. M., Garcia, J. M., & Matera, J. M. (2020). Spontaneous left cranial lung lobe torsion in a 17-year-old bitch. *Clínica Veterinária*, XXV(146). <https://doi.org/10.46958/rcv.2020.xxv.n.146.p.62-71>.
- Fossum, T. W. (2021). *Cirurgia de pequenos animais* (3ed.). Elsevier Editora.
- González, F. H. D., & Silva, S. C. (2008). *Patologia clínica veterinária: Texto introdutório*. Universidade Federal do Rio Grande do Sul.
- Millard, R. P., Myers, J. R., & Novo, R. E. (2008). Spontaneous lung lobe torsion in a cat. *Journal of Veterinary Internal Medicine*, 22(3). <https://doi.org/10.1111/j.1939-1676.2008.0086.x>.
- Nelson, R., & Couto, C. G. (2015). *Medicina interna de pequenos animais* (3.ed.). Elsevier Brasil.
- Oliveira, A. L. (2022). *Cirurgia veterinária em pequenos animais*. Manole, São Paulo, Brasil.
- Rooney, M. B., Lanz, O., & Monnet, E. (2001). Spontaneous lung lobe torsion in two pugs. *Journal of the American Animal Hospital Association*, 37(2). <https://doi.org/10.5326/15473317-37-2-128>.
- Santos, R. L. & Alessi A. C. (2023). *Patologia Veterinária*, 3 ed. Editora Roca.
- Spranklin, D. B., Gulikers, K. P., & Lanz, O. I. (2003). Recurrence of spontaneous lung lobe torsion in a pug. *Journal of the American Animal Hospital Association*, 39(5). <https://doi.org/10.5326/0390446>.
- Stockham, S. L., & Scott, M. A. (2011). *Fundamentos de patologia clínica veterinária*.
- Terzo, E., Pink, J., Puggioni, A., Shiel, R., Andreoni, V., & McAllister, H. (2008). Right cranial lung lobe torsion after a diaphragmatic rupture repair in a Jack Russell terrier. *Irish Veterinary Journal*, 61(3). <https://doi.org/10.1186/2046-0481-61-3-170>.
- Zachary, J. F., McGavin, D., & McGavin, M. D. (2012). *Bases da patologia em veterinária*. Elsevier Brasil.

Histórico do artigo:**Recebido:** 19 de abril de 2024**Aprovado:** 9 de maio de 2024**Licenciamento:** Este artigo é publicado na modalidade Acesso Aberto sob a licença Creative Commons Atribuição 4.0 (CC-BY 4.0), a qual permite uso irrestrito, distribuição, reprodução em qualquer meio, desde que o autor e a fonte sejam devidamente creditados.