

<https://doi.org/10.31533/pubvet.v17n4e1379>

Osteossarcoma apendicular canino: Amputação e quimioterapia no tratamento oncológico

Bárbara Cristina Amorim Ferreira¹, Daniela Santos Medeiros Oliveira², Kaio Felipe da Silva Crispim², Lorrana Nery Pereira², Rafaela Ferreira Miléo², Raquel Silva Leite², Thais Sousa Martins², Vena Mota de Castro²

¹Docente do Curso de Medicina Veterinária da Faculdade Serra Dourada. Altamira – PA. Brasil.

²Graduandos do Curso de Medicina Veterinária da Faculdade Serra Dourada. Altamira- PA. Brasil.

*Autor para correspondência, E-mail: barbarasilva@faculdadeserradourada.com.br

Resumo. O osteossarcoma é uma neoplasia maligna óssea com alta incidência em cães adultos e de raças gigantes, sendo o esqueleto apendicular o mais acometido comparado ao axial. Os sintomas geralmente apresentados são claudicação e inchaço, podendo estar ou não associados a episódios de fraturas. O diagnóstico consiste em exames de imagem, e em muitos casos a confirmação só é possível através da biópsia óssea. Devido a agressividade o prognóstico é desfavorável, e o tratamento de predileção é a amputação do membro, com o intuito de remoção do tumor primário. O cão, deste relato, foi diagnosticado por meio de biópsia óssea, cujo resultado histopatológico foi de osteossarcoma osteoblástico. O tumor originou-se na região distal do fêmur do membro pélvico esquerdo e o paciente foi encaminhado para amputação, a técnica cirúrgica utilizada foi a de desarticulação coxo femoral. Como tratamento adjuvante foi instituído tratamento quimioterápico com carboplatina. Foram realizadas cinco sessões num intervalo de 21 em 21 dias, sem reação ou alterações nos exames complementares. Não foi identificado no exame radiográfico micro metástases pulmonares, sendo observado um intervalo livre da doença garantindo qualidade de vida ao paciente apesar de ser um tumor bastante agressivo.

Palavras chave: Amputação, osteossarcoma, quimioterapia

Canine appendicular osteosarcoma: Amputation and chemotherapy in cancer treatment

Abstract. Osteosarcoma is a malignant bone neoplasm with a high incidence in adult and giant breed dogs, with the appendicular skeleton being the most affected compared to the axial skeleton. The usual symptoms are claudication and swelling, and it may or may not be associated with fractures. The diagnosis consists of imaging exams and, in many cases, confirmation is only possible through bone biopsy. Due to its aggressiveness, the prognosis is unfavorable, and the best treatment for this case is limb amputation, with the intention of removing the primary tumor. The dog in this report was diagnosed via a bone biopsy, whose histopathological result was osteoblastic osteosarcoma. The tumor originated in the distal femur of the left pelvic limb, and the patient was referred for amputation. The surgical technique used was coxofemoral disarticulation. Adjuvant chemotherapy with carboplatin was instituted. There were five sessions with 21-day intervals, without reaction or alterations in the complementary exams. Pulmonary macro metastases were not identified in the radiographic examination, and a disease-free period was observed, guaranteeing quality of life for the patient, despite the very aggressive tumor.

Keywords: Amputation, chemotherapy, osteosarcoma

Introdução

O osteossarcoma é a neoplasia primária óssea mais comum em cães, sendo responsável por 85% dos diagnósticos de malignidades do tecido esquelético ([Araújo et al., 2018](#); [Chaves et al., 2020](#); [Fossum, 2015](#); [Lima et al., 2017](#)). Os sinais clínicos típicos, associados ao osteossarcoma apendicular são: claudicação (com ou sem dor perceptível) e edema no local do tumor, que geralmente, é uma consequência da extensão do câncer em tecidos moles adjacentes ([Daleck et al., 2016](#)). Por se tratar de uma neoplasia de comportamento agressivo e invasivo e com alto potencial metastático, o prognóstico do osteossarcoma canino é ruim. Micrometástases subclínicas podem estar presentes desde o início da doença ([Daleck et al., 2016](#); [Trost et al., 2012](#)).

O tratamento inclui: cirurgia, seja a amputação total do membro afetado ou procedimentos de preservação do membro e tratamentos complementares como quimioterapia ([Dimopoulou et al., 2008](#); [Oliveira & Silveira, 2008](#); [Simpson et al., 2017](#)). A amputação é o procedimento que contribui para o aumento da sobrevida, traz alívio da dor e retarda a eutanásia ([Boerman et al., 2012](#); [Kirpensteijn et al., 2002](#)). Cães tratados apenas com cirurgia apresentam tempo médio de sobrevida mais curto ([Ehrhart, 2005](#)). Há vários protocolos quimioterápicos disponíveis para o tratamento adjuvante em animais com osteossarcoma. A escolha do medicamento e o número de aplicações será definido baseado na toxicidade do quimioterápico e na resposta do animal. Um dos protocolos utilizados é a carboplatina na dose de 300 mg/m² em animais >15 kg de quatro a seis sessões a cada 21 dias ([DeRegis et al., 2003](#)). Animais que iniciaram o protocolo quimioterápico em até cinco dias após o procedimento cirúrgico apresentaram tempo livre da doença e sobrevida de até 100 dias a mais do que os que receberam a primeira dose da medicação após cinco dias do tratamento cirúrgico ([Marconato et al., 2021](#); [Trost et al., 2012](#)).

O objetivo deste trabalho, é relatar um caso de osteossarcoma apendicular tendo como tratamento de escolha amputação do membro, pela técnica de desarticulação coxo femoral e a quimioterapia como tratamento adjuvante.

Relato de caso

Foi atendido um cão, da raça SRD, macho, 13 anos, castrado, 22,6 kg, em uma Clínica Veterinária do município de Altamira- PA. O proprietário relatava claudicação do membro pélvico esquerdo, com evolução de duas semanas. Na anamnese, foi descrito que o animal estava urinando e defecando normalmente, sem alterações dignas de nota com vacinação e vermifugação em dias e que não havia histórico de trauma ou queda. No exame clínico, não foi observado aumento de tamanho ou inchaço no membro claudicante, paciente não apresentava sinais de dor ou sensibilidade ao toque.

Os linfonodos regionais encontravam-se normais, apresentava um bom estado nutricional, com parâmetros fisiológicos dentro da normalidade: temperatura retal de 38,5° C, frequência cardíaca 120 bpm, frequência respiratória 30 rpm, ausculta cardiopulmonar sem alteração aparente, mucosas normocoradas, presença de placa bacteriana em pré-molares e molares, tempo de preenchimento capilar de 2 segundos e palpação abdominal sem alterações.

Embasada na história clínica do paciente foram realizados os seguintes exames: radiografia de fêmur esquerdo na posição médio-lateral direito e esquerdo e craniocaudal, hemograma completo, dosagem de ureia, creatinina, alamintransferase (ALT), fosfatase alcalina, proteína total, albumina e globulina. Na análise hematológica não foram observadas alterações, já na avaliação bioquímica houve um aumento da fosfatase alcalina 242 U/dl.

Na radiografia do membro pélvico esquerdo ([Figura 1](#)) foi possível observar área de lesão mista óssea, lítica e proliferativa em terço diafisário distal de fêmur esquerdo com destruição de cortical caudal e zona de transição indistinta de caráter monostótico. Sugerindo-se processo neoplásico.

Para a confirmação do processo neoplásico foi sugerido a realização da biópsia óssea e radiografia de tórax para pesquisa de metástase nas posições latero lateral e ventro dorsal. Nas radiografias torácicas ([Figura 2](#)) observou-se opacificação de padrão pulmonar broncointersticial discreta e difusa, sem evidência de massas e nódulos.

Para a elucidação do diagnóstico o material foi coletado em condições assépticas, com o paciente sob anestesia geral, tricotomia do sítio de coleta, e decúbito lateral. Foi efetivada a introdução

da pinça de Jamshidi na troclea ([Figura 3A](#)) e confirmação da posição do sítio da biópsia com o exame radiográfico.

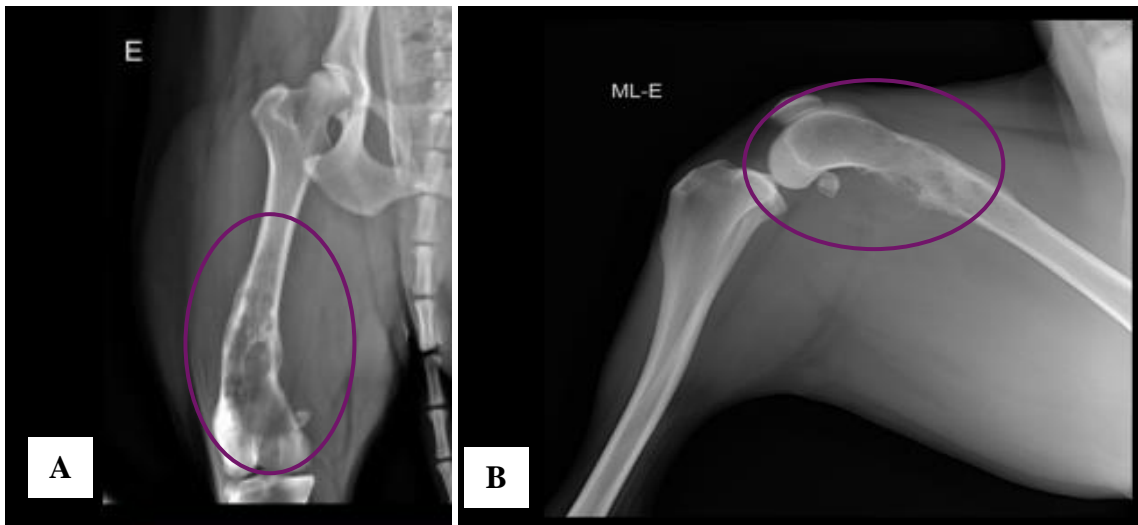


Figura 1. Radiografias de fêmur em canino, SRD, 13 anos, atendido após queixa de claudicação do membro esquerdo. **A:** Projeção crânio caudal do membro esquerdo com área de lise em região distal. **B:** Projeção médio lateral do membro esquerdo.

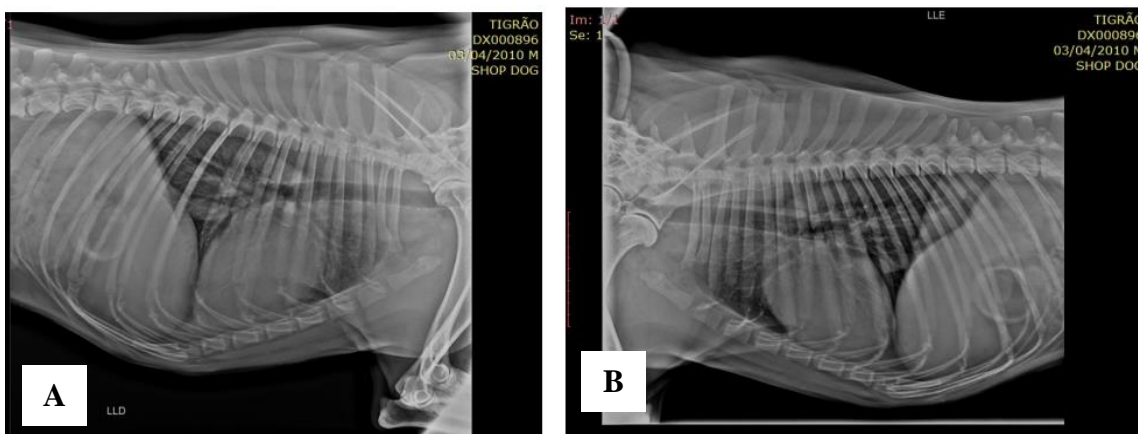


Figura 2. Radiografias de tórax em canino, para verificação de metástase pulmonar. **A:** Projeção latero lateral direita. **B:** Projeção latero lateral esquerda, ambos sem evidências de massas ou nódulos

O fragmento ósseo foi fixado em formol a 10% e enviado para análise histopatológica, cujo resultado histopatológico foi de osteossarcoma fibroblástico. O paciente foi encaminhado para a amputação do membro pélvico esquerdo e encaminhado para um oncologista.

Na medicação pré-anestésica foi realizada a associação de acepromazina (0,05 mg/kg) e morfina (0,3 mg/kg) por via intramuscular, seguido de indução com propofol (0,5 mg/kg) via intravenosa para intubação orotraqueal e manutenção com isoflurano.

A técnica cirúrgica foi realizada com o animal em decúbito lateral com o membro afetado suspenso, protegido por bandagem elástica, seguido de tricotomia e antisepsia com álcool 70%. Foi realizada uma incisão de pele ao redor do membro posterior ao nível do terço médio do fêmur. Na face medial foi realizada uma incisão entre músculo pectíneo e o ventre caudal do músculo sartório para expor e ligar a artéria e veias femorais, usando a técnica de três pinças com fio poligalactina 3,0. Foi transecionado os músculos sartório, pectíneo, grácil e adutores aproximadamente a 2 cm da prega inguinal. Em seguida o músculo iliopsoas foi transecionado em sua inserção no trocanter menor e rebatido cranialmente para expor a cápsula articular. A cápsula foi incisionada e o ligamento da cabeça do fêmur foi cortado. Na face lateral o músculo bíceps femoral e o tensor da fáscia lata ao nível mediofemoral foram transecionados. O nervo ciático foi seccionado distalmente aos ramos musculares do semitendinoso,

semimembranoso e músculos bíceps femoral. Foram transeccionados as inserções do músculo glúteo próximo ao trocater maior e os músculos semimembranoso e semitendinoso ao nível do terço proximal do fêmur, em seguida foi realizado a incisão dos músculos rotadores externos e músculo quadrado femoral em suas fixações ao redor da fossa trocantérica, finalizando com a elevação do músculo femoral de sua origem na pele, permitindo a visualização da cápsula articular, esta foi incisionada em toda a sua circunferência e o membro foi removido. (Figura 3B). Os seguintes músculos foram suturados para realização de um flap: medialmente bíceps femoral, grácil semitendinoso, semimembranoso e caudalmente o tensor da fáscia lata suturado no músculo sartório. As suturas foram realizadas em pontos isolados simples com fio poligalactina 2,0. Em seguida foi realizado redução de subcutâneo em ponto contínuo simples, com fio de poligalactina 2,0, a síntese de pele foi realizada com fio de nylon 2,0, em pontos isolados simples.

Após a cirurgia o paciente foi acompanhado e internado por dois dias para controle da dor. As medicações utilizadas no pós-operatório foram: firocoxibe (5 mg/kg – SID), amoxicilina (22 mg/kg – BID), dipirona (25 mg/kg- TID), tramadol (4 mg/kg-BID), morfina nos dois primeiros dias (3 mg/kg-BID) e bandagem compressiva para redução de seroma.

Posteriormente os tutores foram informados da importância de dar continuidade ao tratamento com a quimioterapia e o paciente foi encaminhado ao oncologista.

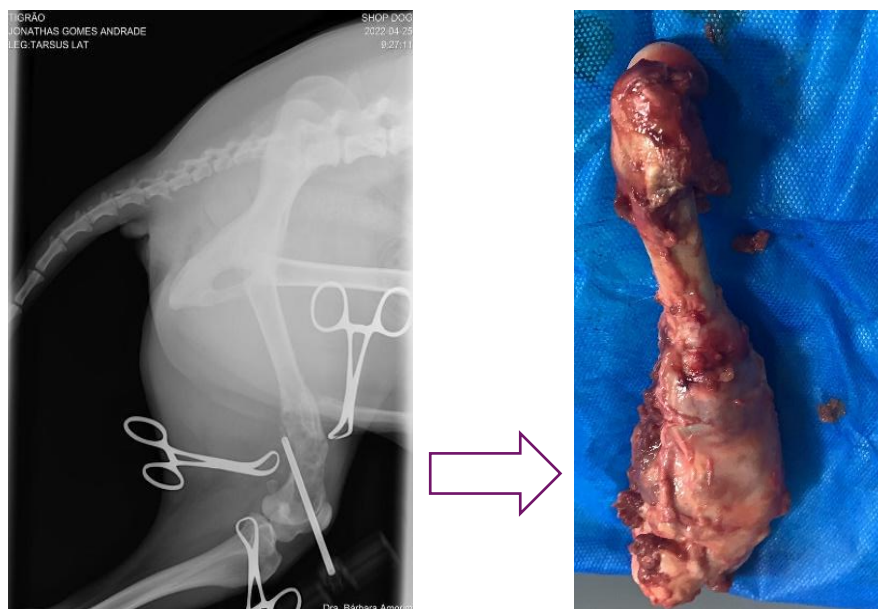


Figura 2. A: Radiografia de fêmur esquerdo após a introdução da pinça de Jamshidi, comprovando a correta colocação para a coleta da biópsia óssea. B: Fêmur e linfonodo poplíteo após a desarticulação coxo femoral do membro.

Após a amputação a fosfatase alcalina foi novamente mensurada e os valores encontravam-se dentro dos parâmetros normais.

Só foi possível iniciar a quimioterapia após quatorze dias da cirurgia dando início ao protocolo quimioterápico com a carboplatina na dose 300 mg/m² com intervalos de 21 em 21 dias. Foram realizadas cinco sessões do quimioterápico, seguido de controle dos parâmetros hematológicos e bioquímicos 72 horas antes de cada sessão. O exame radiográfico de tórax realizado não evidenciou presença de micro metástase pulmonares e o prognóstico se revela favorável até o momento visto que o animal apresenta-se estável e respondeu ao tratamento proposto.

Discussão

O osteossarcoma é o tumor ósseo mais diagnosticado em cães, principalmente em ossos longos do esqueleto apendicular (Cavalcanti et al., 2004; Oliveira & Silveira, 2008; Santos et al., 2021). A idade do surgimento é comumente relatada em cães adultos segundo Cavalcanti et al. (2004) e Chaves et al. (2020), corroborando com o presente relato no qual o paciente foi diagnosticado aos 13 anos.

Como foi citado no relato, o paciente teria sido castrado ainda na fase adulta com 5 anos, discordando de [Cooley et al. \(2002\)](#) que em seus estudos com animais da raça Rotweiller observaram que a castração precoce, ou seja, antes da maturação esquelética influenciou significativamente o risco de sarcoma ósseo. É possível que as variações observadas quanto aos resultados sejam apenas diferenças relacionadas ao baixo número amostral.

No que diz respeito à localização das lesões, cerca de 75% dos casos relatados estão localizados no esqueleto apendicular e 25% no axial, sendo os membros torácicos os mais acometidos comparado ao pélvico discordando do caso clínico descrito ([Daleck et al., 2016](#)). Em um estudo retrospectivo de [Cavalcanti et al. \(2004\)](#) mostraram que o fêmur (24,8%) perde apenas para rádio e ulna (26,8%) no quesito frequência de localização do esqueleto apendicular. Nosso estudo corroborou visto que a localização anatômica do osteossarcoma foi em fêmur.

Os níveis séricos da enzima fosfatase alcalina podem estar elevados em pacientes acometidos com osteossarcoma, devido à elevação na sua isoenzima fosfatase alcalina óssea. Estas alterações não são específicas deste tumor, visto que outras neoplasias ósseas ou processos reativos nos tecidos ósseos podem provocar o seu aumento. As concentrações séricas de fosfatase alcalina total podem ser utilizadas como prognóstico, pois cães com níveis normais pré-cirúrgicos vivem mais, já no caso relatado após a intervenção cirúrgica para exérese do tumor primário foi possível observar uma diminuição nos valores da fosfatase alcalina plasmática ([Boerman et al., 2012](#)). Em doenças que afetam o tecido ósseo, a enzima fosfatase alcalina (FA) apresenta-se elevada, pois encontra-se em altas concentrações nos osteoblastos. Quando há uma alta atividade da fosfatase alcalina plasmática, está ocorrendo deposição de tecido ósseo novo, o que pode auxiliar bastante no prognóstico, podendo indicar evidência clínica ou radiográfica de metástase ([Daleck et al., 2016](#); [Fossum, 2015](#)). Apesar do diagnóstico de osteossarcoma ser frequentemente embasado não somente no padrão radiográfico da lesão óssea, a biópsia é necessária para confirmação do diagnóstico, principalmente porque, as condutas terapêuticas são diferentes entre os diagnósticos diferenciais, reportados acima, e o osteossarcoma. Por este motivo recorreu-se ao exame histopatológico.

O método de escolha de coleta de material foi a biópsia do tecido tumoral, com a pinça de Jamshidi, considerado o método de diagnóstico ouro e bastante utilizado para confirmação do diagnóstico ([Daleck et al., 2016](#)). A biópsia óssea foi precisa no diagnóstico visto que o laudo histopatológico do tumor no membro pélvico confirmou o diagnóstico de osteossarcoma fibroblástico.

Estabelecido o diagnóstico quando não há sinais de metástase, a amputação do membro ainda é o tratamento de escolha para cães com osteossarcoma ([Fossum, 2015](#)). Há diversas opções na metodologia cirúrgica para a remoção do membro pélvico na altura da articulação coxofemoral, no nosso relato priorizamos pela técnica de desarticulação coxo femoral visto que não havia comprometimento da articulação ([Chaves et al., 2020](#); [Lima et al., 2017](#); [Oliveira & Silveira, 2008](#)).

Cães tratados apenas com cirurgia têm um tempo médio de sobrevida mais curto. Aproximadamente 90% dos cães com osteossarcoma apendicular vem a óbito dentro de um ano (tempo de sobrevida médio de 19 semanas) em decorrência de metástase, principalmente pulmonar, quando amputação é o único tratamento ([Ehrhart, 2005](#)), neste caso não foi possível determinar a sobrevida visto que o paciente ainda se encontra em tratamento. Segundo [Marconato et al. \(2021\)](#) pacientes que iniciaram o protocolo quimioterápico em até 5 dias após a cirurgia apresentaram tempo livre da doença e sobrevida de até 100 dias a mais do que os que receberam a primeira dose da medicação após cinco dias do tratamento cirúrgico. No relato o paciente iniciou o tratamento após 14 dias da cirurgia, completando as cinco sessões de carboplatina com intervalo de 21 dias entre cada uma, até o momento o intervalo livre da doença é de 90 dias, o mesmo protocolo utilizado por [Skorupski et al. \(2016\)](#), sendo o intervalo livre de doença (120 dias).

Não foram observados efeitos adversos pelo uso da carboplatina, visto que o paciente não apresentou quaisquer sinais clínicos relacionados ao trato gastrointestinal, hematológico e bioquímico. Também pode-se observar a ausência de mielosupressão, não havendo necessidade de descontinuar o tratamento pela toxicidade do quimioterápico.

Conclusão

A apresentação clínica, radiografias e biópsia óssea foram suficientes para o diagnóstico do osteossarcoma e o tratamento através da amputação em conjunto com a quimioterapia promoveu a melhora da qualidade de vida do paciente. Sendo assim, quando o diagnóstico e a terapia são iniciados precocemente as chances de promover a melhora da qualidade de vida do paciente e obter índices de intervalo livre de doença e sobrevida mais favoráveis são maiores, visto se tratar um tumor bastante agressivo.

Referências bibliográficas

- Araújo, B. R. M., Sousa, V. O. de, Aragão, A. P., & Paiva, M. G. A. (2018). Osteossarcoma renal em cadela: Relato de caso. *PUBVET*, *12*(10), 1–5. <https://doi.org/10.31533/pubvet.v12n10a197.1-5>.
- Boerman, I., Selvarajah, G. T., Nielen, M., & Kirpensteijn, J. (2012). Prognostic factors in canine appendicular osteosarcoma—a meta-analysis. *BMC Veterinary Research*, *8*(1), 8–56.
- Cavalcanti, J. N., Amstalden, E. M. I., Guerra, J. L., & Magna, L. C. (2004). Osteosarcoma in dogs: clinical-morphological study and prognostic correlation. *Brazilian Journal of Veterinary Research and Animal Science*, *41*(5), 299–305. <https://doi.org/10.1590/s1413-95962004000500002>.
- Chaves, L. D. C. S., Silva, F. L., Silva, C. R. A., Sousa, J. M. C., Oliveira, J. R. de A., Silva, L. S., & Santos, L. P. (2020). Osteossarcoma em cão Border Collier. *PUBVET*, *14*(1), 1–5. <https://doi.org/10.31533/pubvet.v14n1a492.1-5>.
- Cooley, D. M., Beranek, B. C., Schlittler, D. L., Glickman, N. W., Glickman, L. T., & Waters, D. J. (2002). Endogenous gonadal hormone exposure and bone sarcoma risk. *Cancer Epidemiology Biomarkers and Prevention*, *11*(11), 1434–1440.
- Daleck, C. R., Fonseca, C. S., & Canola, J. C. (2016). *Oncologia em cães e gatos*. Roca.
- DeRegis, C. J., Moore, A. S., Rand, W. M., & Berg, J. (2003). Cisplatin and doxorubicin toxicosis in dogs with osteosarcoma. *Journal of Veterinary Internal Medicine*, *17*(5), 668–673. [https://doi.org/10.1892/0891-6640\(2003\)017<0668:CADTID>2.3.CO;2](https://doi.org/10.1892/0891-6640(2003)017<0668:CADTID>2.3.CO;2).
- Dimopoulou, M., Kirpensteijn, J., Moens, H., & Kik, M. (2008). Histologic prognosticators in feline osteosarcoma: a comparison with phenotypically similar canine osteosarcoma. *Veterinary Surgery*, *37*(5), 466–471.
- Ehrhart, N. (2005). Soft-tissue sarcomas in dogs: a review. *Journal of the American Animal Hospital Association*, *41*(4), 241–246. <https://doi.org/10.5326/0410241>.
- Fossum, T. W. (2015). *Cirurgia de pequenos animais* (3ed.). Elsevier Editora.
- Kirpensteijn, J., Kik, M., Rutteman, G. R., & Teske, E. (2002). Prognostic significance of a new histologic grading system for canine osteosarcoma. *Veterinary Pathology*, *39*(2), 240–246. <https://doi.org/10.1354/vp.39-2-240>.
- Lima, R. T., Gomes, M. S., Negreiros, V. M., & Nascimento, L. F. M. (2017). Osteossarcoma canino: Relato de caso. *PUBVET*, *11*(12), 1239–1244. <https://doi.org/10.22256/pubvet.v11n12.1239-1244>
- Marconato, L., Buracco, P., Polto, G. A., Finotello, R., Stefanello, D., & Skor, O. (2021). Timing of adjuvant chemotherapy after limb amputation and effect on outcome in dogs with appendicular osteosarcoma without distant metastases. *Journal American Veterinary Medical Association*, *259*, 749–756. <https://doi.org/10.2460/javma.259.7.749>.
- Oliveira, F., & Silveira, P. R. (2008). Osteossarcoma em cães (revisão de literatura). *Revista Científica Eletrônica de Medicina Veterinária*, *4*(11), 1–7.
- Santos, S. L., Fenner, B. B., Weber, P. R., Guidolin, L. L., & Gauer, N. G. (2021). Osteossarcoma apendicular em felino: Relato de caso. *PUBVET*, *15*(10), 1–4. <https://doi.org/10.31533/pubvet.v15n10a947.1-4>.
- Simpson, S., Dunning, M. D., Brot, S., Grau-Roma, L., Mongan, N. P., & Rutland, C. S. (2017). Comparative review of human and canine osteosarcoma: morphology, epidemiology, prognosis, treatment and genetics. *Acta Veterinaria Scandinavica*, *59*(1), 71. <https://doi.org/10.1186/s13028-017-0341-9>.

- Skorupski, K. A., Uhl, J. M., Szivek, A., Frazier, S. D. A., Rebhun, R. B., & Rodriguez, C. O. (2016). Carboplatin versus alternating carboplatin and doxorubicin for the adjuvant treatment of canine appendicular osteosarcoma: A randomized, phase III trial. *Veterinary and Comparative Oncology*, *14*(1), 81–87. <https://doi.org/10.1111/vco.12069>.
- Trost, M. E., Kommers, G. D., Brown, C. C., Barros, C. S. L., Irigoyen, L. F., Figuera, R. A., Inkelmann, M. A., & Silva, T. M. (2012). Primary bone neoplasms in dogs: 90 cases. *Pesquisa Veterinaria Brasileira*, *32*(12), 1329–1335. <https://doi.org/10.1590/S0100-736X2012001200018>.

Histórico do artigo:**Recebido:** 10 de abril de 2023**Aprovado:** 25 de abril de 2023**Licenciamento:** Este artigo é publicado na modalidade Acesso Aberto sob a licença Creative Commons Atribuição 4.0 (CC-BY 4.0), a qual permite uso irrestrito, distribuição, reprodução em qualquer meio, desde que o autor e a fonte sejam devidamente créditos.